This is a digital copy of a book that was preserved for generations on library shelves before it was carefully scanned by Google as part of a project to make the world's books discoverable online.

It has survived long enough for the copyright to expire and the book to enter the public domain. A public domain book is one that was never subject to copyright or whose legal copyright term has expired. Whether a book is in the public domain may vary country to country. Public domain books are our gateways to the past, representing a wealth of history, culture and knowledge that's often difficult to discover.

Marks, notations and other marginalia present in the original volume will appear in this file - a reminder of this book's long journey from the publisher to a library and finally to you.

Usage guidelines

Google is proud to partner with libraries to digitize public domain materials and make them widely accessible. Public domain books belong to the public and we are merely their custodians. Nevertheless, this work is expensive, so in order to keep providing this resource, we have taken steps to prevent abuse by commercial parties, including placing technical restrictions on automated querying.

We also ask that you:

+ *Make non-commercial use of the files* We designed Google Book Search for use by individuals, and we request that you use these files for personal, non-commercial purposes.
+ *Refrain from automated querying* Do not send automated queries of any sort to Google's system: If you are conducting research on machine translation, optical character recognition or other areas where access to a large amount of text is helpful, please contact us. We encourage the use of public domain materials for these purposes and may be able to help.
+ *Maintain attribution* The Google "watermark" you see on each file is essential for informing people about this project and helping them find additional materials through Google Book Search. Please do not remove it.
+ *Keep it legal* Whatever your use, remember that you are responsible for ensuring that what you are doing is legal. Do not assume that just because we believe a book is in the public domain for users in the United States, that the work is also in the public domain for users in other countries. Whether a book is still in copyright varies from country to country, and we can't offer guidance on whether any specific use of any specific book is allowed. Please do not assume that a book's appearance in Google Book Search means it can be used in any manner anywhere in the world. Copyright infringement liability can be quite severe.

About Google Book Search

Google's mission is to organize the world's information and to make it universally accessible and useful. Google Book Search helps readers discover the world's books while helping authors and publishers reach new audiences. You can search through the full text of this book on the web at `http://books.google.com/`

LANE MEDICAL LIBRARY STANFORD
2 45 0224 0203

LANE

MEDICAL LIBRARY

LEVI COOPER LANE FUND

PRESENTED TO

The New York Academy of Medicine.

By

The Society of the New York Hospital,

March, 1898.

72.6

TRAITÉ
D'ANATOMIE
DESCRIPTIVE

PAR

J. CRUVEILHIER
PROFESSEUR HONORAIRE A LA FACULTÉ DE MÉDECINE DE PARIS, ETC.

QUATRIÈME ÉDITION
revue, corrigée et considérablement augmentée

AVEC LA COLLABORATION DE MM. LES DOCTEURS

MARC SÉE
CHEF DES TRAVAUX ANATOMIQUES ET PROFESSEUR AGRÉGÉ DE LA FACULTÉ DE MÉDECINE DE PARIS
CHIRURGIEN DES HÔPITAUX

ET CRUVEILHIER FILS
Professeur agrégé à la Faculté de médecine de Paris, chirurgien des Hôpitaux.

TOME TROISIÈME
~~ANGÉIOLOGIE,~~ NÉVROLOGIE

LANE MEDICAL LIBRARY
11891
SAN FRANCISCO

THE PROPERTY OF THE N. YORK HOSPITAL.

PARIS
P. ASSELIN, SUCCESSEUR DE BÉCHET JEUNE ET LABÉ
LIBRAIRE DE LA FACULTÉ DE MÉDECINE
Place de l'École-de-Médecine

1871

LAWE LIBRARY

H. Henle Preparation brain.

Broca – Rev. d'Anthrop. Paris 1884 385–400

Rohon. }
Rohon } J. d. Anat. 1883 175–
Fuchs }

Anomalies of nerves. Krause & Telgmann. (X i.)
" " " Turner. Jour of Anat 1872 p. 101
May 74
" " " " Nov 71
" " Bankart, &c. Brain Jah 1869 p. 12
" " Pye-Smith " " 1871 p. 9
" " Turner. " " 1874 p. 15
" " Flesch. " " 1875 p. 16

Contributions to Encephalic anatomy. Spitzka.
249-274
Am. J. Neurol. & Psychiat. 1882 II

A summary & review of brain & Larynx.
J. Anat. & Phys. XV

VII. — NÉVROLOGIE

CHAPITRE PREMIER

CONSIDÉRATIONS GÉNÉRALES.

La *névrologie* est cette portion de l'anatomie qui a pour objet l'étude de l'appareil nerveux. Rouage essentiel de la mécanique animale, principe de toute sensation et de tout mouvement, l'appareil nerveux joue dans l'économie animale le rôle le plus élevé. il domine en quelque sorte tous les autres appareils, dont il excite et règle le fonctionnement. Il préside, en outre, à l'exercice des facultés intellectuelles, et constitue l'intermédiaire indispensable dans tous les rapports entre l'organisme et le monde extérieur. Objet de la névrologie.

§ 1. — IDÉE GÉNÉRALE DE L'APPAREIL NERVEUX. — DIVISION (1).

Une masse nerveuse considérable, logée dans la cavité crânienne, et désignée sous le nom d'*encéphale* (*fig.* 74) ; une longue tige nerveuse, appelée *moelle épinière*, qui de l'encéphale s'étend dans le canal rachidien ; une multitude de cordons, les *nerfs*, qui se détachent de la face inférieure de l'encéphale et des faces latérales de la moelle, pour se ramifier dans toutes les parties du corps : telles sont les parties essentielles de l'appareil nerveux, qui comprend, en outre, des enveloppes de diverses natures, et de nombreux vaisseaux ramifiés dans son intérieur. Énumération des parties.

L'appareil nerveux, envisagé dans son ensemble, a pu être comparé à un arbre dont la tige serait renfermée dans la cavité crâno-rachidienne, et dont les branches, se détachant régulièrement des divers points de la hauteur de cette tige ou colonne, se distribuent dans tous les organes, qu'elles pénètrent de leurs innombrables filets. D'après cette comparaison, on a considéré le système nerveux comme composé de deux parties bien distinctes, quoique continues : 1° d'une portion centrale (*systema nervosum centrale*), *centre nerveux encéphalo-médullaire*, *axe cérébro-spinal*, formée par la moelle épinière et la masse encéphalique ; 2° d'une portion périphérique (*systema nervosum periph·ricum*), que constituent les *nerfs* proprement dits. Division du système nerveux en portion centrale et en portion périphérique.

Cette division, en apparence si simple et si rationnelle au point de vue de l'anatomie descriptive, paraîtra bien moins justifiée aux yeux du physiologiste, puisque sur le trajet des cordons nerveux dont l'ensemble constitue le système nerveux périphérique, se rencontrent souvent des accumulations de substance nerveuse dont la composition histologique et les fonctions présentent de grandes analogies avec celles des centres encéphalo-médullaires. Ces amas s'observent surtout sur les cordons nerveux qui se distribuent aux organes de la vie végétative ; ils sont beaucoup moins fréquents, mais ne font pas complétement défaut sur les cordons destinés aux organes de la vie de relation, et cette répartition inégale a motivé la division du système nerveux périphérique en deux portions : l'une, constituée par les nerfs affectés à la vie de relation, et formant

(1) Les figures relatives à la *description* du système nerveux sont presque toutes empruntées à l'atlas de M. Ludovic Hirschfeld ; nous les devons à l'obligeance de l'auteur et des éditeurs, MM. Victor Masson et fils.

(Fig. 74 (*).

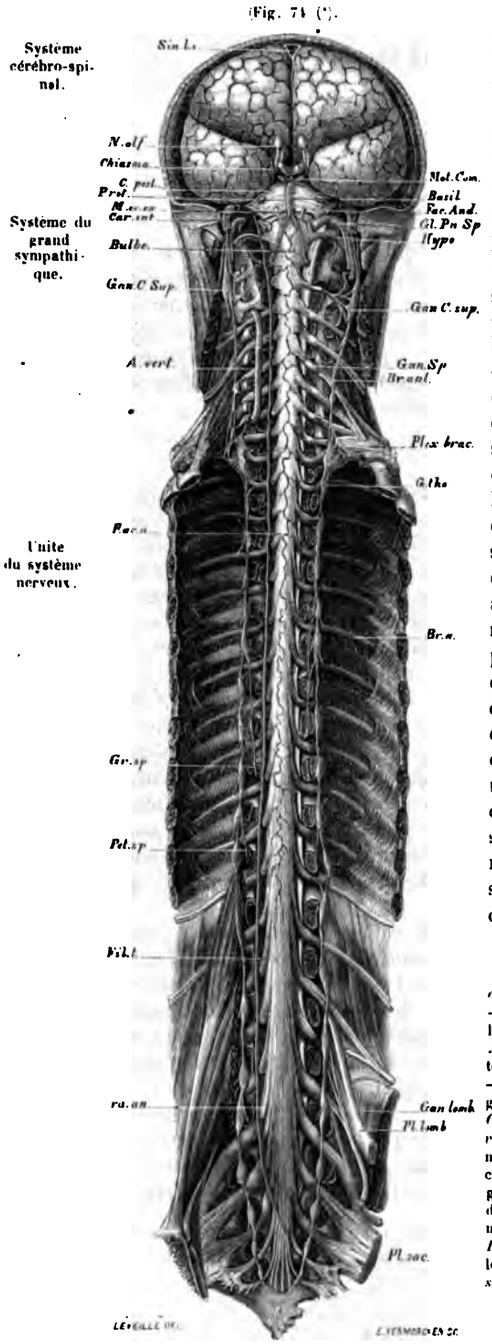

Organes nerveux centraux, vus par la face antérieure; cordons nerveux qui s'en détachent. (D'après L. Hirschfeld.)

avec l'encéphale et la moelle le système nerveux cérébro-spinal (*encéphalo-medullaire*); l'autre, composée des cordons nerveux qui se ramifient dans les organes de la vie nutritive, cordons qui se font remarquer par le grand nombre de renflements nerveux ou *ganglions* disséminés sur leur trajet, et formant par leur réunion le *système nerveux de la vie organique* ou *végétative*, ou du *grand sympathique*. Ce dernier système, dont les connexions avec la moelle et l'encéphale sont moins évidentes que celles des nerfs de la vie de relation, a été considéré, à une certaine époque, comme complétement indépendant du système cérébro-spinal, mais à tort, car il a de nombreuses racines dans l'encéphale et dans la moelle. A quelque point de vue qu'on le considère, le système nerveux est donc unique; les divisions qu'on y a introduites sont tout artificielles et ne répondent pas d'une manière parfaite à la disposition des parties. Néanmoins ces divisions, quelque imparfaites qu'elles soient, doivent être conservées pour la description, puisqu'elles permettent de séparer autant que possible les organes présentant de nombreuses analogies de ceux qui en offrent moins. Nous étudierons donc successivement le système nerveux cérébro-spinal et le système du grand sympathique, et nous commencerons cette étude par celle des *centres ner-*

(*) *Sin.l.s.*, sinus longitudinal supérieur. — *N. olf.*, nerf olfactif. — *C. post.*, cérébrale postérieure. — *Prot.*, protubérance. — *M. oc. ex.*, moteur oculaire externe. — *Car. int.*, carotide interne. — *Mot. com.*, moteur oculaire commun. — *Basil.*, artère basilaire. — *Fac.*, *Aud.*, nerfs facial et auditif. — *Gl.*, *Pn.*, *Sp.*, nerfs glosso pharyngien, pneumogastrique et spinal. — *Hypo.*, nerf hypoglosse. — *Gan. C. Sup.*, ganglion cervical supérieur. — *A. vert.*, artère vertébrale. — *Gan. Sp.*, ganglion spinal. — *Br. ant.*, branche antérieure des nerfs rachidiens. — *Plex. brac.*, plexus brachial. — *G. th.*, ganglion thoracique. — *Br. a.*, branche antérieure des nerfs dorsaux. — *Gr. sp.*, nerf grand splanchnique. — *Pet. sp.*, petit nerf splanchnique. — *Fil. t.*, filum terminale. — *Gan. lomb.*, ganglion lombaire. — *Pl. lomb.*, plexus lombaire. — *Pl. sac.*, plexus sacré.

Nerve-anastomoses.

Verdon. J. d. Anat. IV 223.

veux, ou de l'encéphale et de la moelle. Mais avant tout il est nécessaire de donner une idée générale de la texture du système nerveux et des éléments qui entrent dans sa composition.

§ 2. — TEXTURE DU SYSTÈME NERVEUX.

Le système nerveux tout entier, aussi bien sa portion centrale que sa portion périphérique, est formé de l'assemblage d'un nombre très-restreint d'*éléments essentiels* ou *éléments nerveux*, et de quelques *éléments accessoires*, se rattachant plus ou moins directement au tissu conjonctif. Éléments du système nerveux.

I. *Éléments nerveux.* Les éléments essentiels du système nerveux sont au nombre de deux : la *cellule nerveuse*, ou le *globule nerveux*, et le *tube nerveux* ou la *fibre nerveuse*.

1° *Cellules nerveuses, corpuscules nerveux* ou *ganglionnaires.* Ce sont des cellules à noyaux qui se trouvent en grand nombre dans la substance grise des organes centraux, ainsi que dans les ganglions situés sur le trajet des racines postérieures des nerfs spinaux et des nerfs encéphaliques, dans la rétine, le limaçon, les membranes muqueuses, etc. Cellules nerveuses.

Les cellules nerveuses, ayant les caractères généraux des cellules, nous présentent à considérer une *enveloppe*, un *contenu* et un *noyau* muni d'un *nucléole*. L'*enveloppe* est mince, amorphe, homogène. Admise sans contestation pour toutes les cellules nerveuses à l'époque où la doctrine de Schwann régnait exclusivement, cette membrane paraît manquer sur toutes les cellules des organes centraux et de beaucoup de ganglions périphériques, lesquelles seraient donc de simples protoblastes. Enveloppe.

Fig. 75 (*).

Outre cette enveloppe amorphe, beaucoup de globules ganglionnaires présentent une gaîne à noyaux assez épaisse, formée de tissu conjonctif, et qui se prolonge sur les tubes nerveux dont ils sont le point de départ. Traitée par le nitrate d'argent, cette gaîne secondaire paraît formée de lamelles isolées, analogues aux cellules épithéliales et renfermant chacune un noyau.

Le *contenu* des cellules nerveuses est une substance molle, visqueuse comme de la cire molle, légèrement élastique, dont la partie fondamentale, plus ferme et plus résistante que le contenu ordinaire des cellules, surtout dans les grosses cellules, ne présente pas toujours un aspect parfaitement homogène ; quelquefois ce contenu paraît avoir une constitution fibrillaire ou granulo-fibrillaire (1). Suivant M. Polaillon, qui a fait un très-bon travail sur Contenu.

(*) Cellule nerveuse bipolaire du brochet, dont les deux pôles se prolongent en un tube nerveux à double contour. Grossissement de 350 diamètres. — *a*, gaîne conjonctive de la cellule. — *b*, gaîne de Schwann. — *c*, moelle nerveuse. — *d*, cylindre d'axe qui se continue avec le contenu *e* de la cellule. (D'après Koelliker.)

(1) Remak, dont les observations ont été faites sur la raie et sur la moelle des mammifères, admet deux espèces de fibrilles dans le contenu des cellules : les unes concentriques autour du noyau, les autres convergentes vers les deux pôles. Frommann, Axmann, Lie-

les cellules nerveuses (*Th. inaug.* Paris, 1865), le contenu des cellules nerveuses, à l'état frais et pendant la vie, serait une substance molle, demi-fluide, transparente et hyaline, fortement réfringente, et cachant complétement le noyau. Par le refroidissement, cette substance se figerait comme une huile, au bout de huit à dix heures après la mort, et c'est sous cet *aspect cadavérique* qu'on la décrirait habituellement.

Cette substance fondamentale du contenu des cellules nerveuses tient en suspension une multitude de *granulations* pâles et fines, uniformément distribuées dans toute sa masse. En outre, dans les cellules colorées, on trouve des *granulations pigmentaires* jaunes, brunes ou noires, dont le volume est plus considérable, et qui, réunies ordinairement dans la région du noyau, remplissent quelquefois toute la cellule.

Noyau. Le *noyau*, toujours unique, occupe la partie centrale de la cellule. C'est une vésicule transparente, sphérique, à contours très-nets, formée d'une membrane distincte et d'un contenu transparent, dans lequel se voit un *nucléole* brillant, rarement plusieurs.

Dimensions. Les *dimensions* des cellules nerveuses sont extrêmement variables; tandis que certaines cellules n'ont pas plus de $0^{mm},010$ à $0^{mm},015$ en diamètre, d'autres at-

Fig. 76 (*).

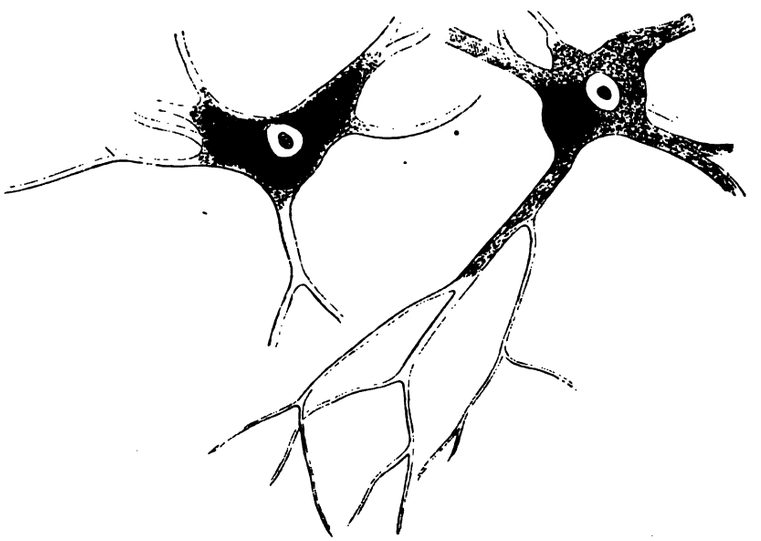

teignent jusqu'à $0^{mm},110$ et $0^{mm},140$. Ces différences de volume ont fait distinguer

(*) Grosses cellules multipolaires des cornes antérieures de la moelle humaine. Grossissement de 350 diamètres. Chacune d'elles présente plusieurs prolongements ramifiés et un prolongement court et transparent, qui paraît être un prolongement cylindre d'axe de Deiters. (D'après Koelliker.)

berkuhn, Beale, décrivent diversement les fibrilles du contenu cellulaire, dont ils trouvent l'origine soit dans le noyau, soit dans le nucléole: leurs observations devront être confirmées avant de prendre rang définitivement dans la science.

les cellules nerveuses en petites, moyennes et grosses. Le *noyau*, généralement proportionné à la cellule, a un diamètre qui varie entre 0mm,004 et 0mm,002; le *nucléole*, enfin, mesure habituellement entre 0mm,001 et 0mm,007.

Forme des cellules nerveuses.

La *forme* des cellules présente également de nombreuses différences; elle peut être sphérique, piriforme, fusiforme, étoilée. Quelques cellules semblent complétement indépendantes des autres éléments nerveux : on les appelle cellules *apolaires*, mais leur existence n'est pas universellement admise. La plupart fournissent par leur périphérie un, deux ou plusieurs *prolongements* (cellules *unipolaires*, *bipolaires*, *multipolaires*), en forme de fibre pâle, sans moelle, que l'on considère le plus souvent comme étant les origines des fibres nerveuses, ou comme servant à unir les cellules nerveuses entre elles. Ces prolongements, larges à leur point de départ, se divisent en ramifications de plus en plus nombreuses et se réduisent finalement en filaments d'une extrême ténuité. Mais chaque cellule, d'après Deiters, émettrait un prolongement unique spécial, plus homogène, rigide, qui se continuerait directement, sans se bifurquer, avec une fibre nerveuse à double contour en s'entourant de myéline : ce prolongement a reçu le nom de *prolongement cylindre d'axe*.

Classification.

Les variétés infinies que présentent la forme et les dimensions des cellules nerveuses ont porté les anatomistes à tenter une *classification* de ces éléments d'après les fonctions qu'on leur attribue. A ce point de vue, on distingue habituellement les cellules nerveuses en *motrices* et en *sensitives*; mais il faut convenir que cette classification repose plutôt sur des vues physiologiques que sur l'observation anatomique, et s'il est vrai, d'une manière générale, que les cellules accumulées dans les régions du système nerveux qui président aux mouvements, ont des dimensions plus considérables que celles qui appartiennent aux régions douées de propriétés sensitives, cette proposition n'est pas établie cependant d'une manière absolue. Que peut-on dire dès lors d'un troisième groupe de cellules, établi par Jacubowitsch, et désigné par lui sous le nom de *cellules sympathiques*, si ce n'est que l'existence de ce groupe ne repose sur aucun fait d'observation?

Tubes nerveux.

2° *Tubes nerveux*, ou *fibres nerveuses primitives*. Les tubes nerveux présentent dans les divers points du système nerveux des différences considérables, qui nécessitent une classification de ces tubes en groupes distincts, bien que les limites qui séparent ces groupes soient très-difficiles à établir. Il convient, avant tout, de diviser les tubes nerveux en deux catégories, suivant qu'ils contiennent ou non de la myéline ou moelle nerveuse.

Tubes à moelle.

A. *Tubes à moelle*. Nommés aussi *tubes à double contour*, *tubes à contours opaques* ou *foncés*, ces tubes représentent des filaments mous, cylindriques, qui conservent leur indépendance et leurs caractères essentiels dans tout leur trajet, et qui ne présentent de modifications qu'à leur origine et à leur terminaison. A l'état complet, ces tubes sont formés de trois parties : 1° d'une gaine extérieure, très-mince, *gaine primitive* ou *gaine de Schwann*; 2° d'un contenu particulier, appelé *moelle nerveuse* ou *myéline*; 3° d'une *fibre centrale*, généralement connue sous le nom de *cylinder axis* de Purkyné (*ruban primitif*, Remak). Ces tubes, examinés à l'état frais, semblent formés d'une substance homogène, d'un aspect brillant, qui rappelle celui de la graisse, et sont limités par deux lignes simples et parallèles. Réunis en grandes masses, ils paraissent blancs. Pour les voir dans cet état, c'est-à-dire exempts d'altérations, il faut, ou bien prendre des fibres nerveuses sur un animal récemment tué et les porter rapi-

dement sous le microscope, la simple dessiccation et le refroidissement suffisant pour les altérer; ou bien examiner les tubes nerveux contenus dans certaines parties transparentes d'un animal vivant ou récemment tué, telles que la membrane interdigitale de la grenouille, la queue des têtards; ou encore se servir de tubes nerveux conservés dans l'acide chromique, réactif qui en prévient les altérations; ou enfin étudier des tubes nerveux frais sur des lamelles de verre chauffées.

Gaine de Schwann.

La *gaine extérieure* ou *gaine de Schwann* est extrêmement mince, et se montre sur les côtés du tube sous l'aspect d'une simple ligne. Homogène dans toute son étendue, transparente, hyaline, elle est très-souple, élastique, et rappelle par ses propriétés physiques et chimiques le sarcolemme des muscles. Dans son épaisseur sont disséminés des *noyaux* ovalaires, à grand diamètre parallèle à l'axe du tube.

Pour démontrer cette gaine et l'isoler du reste du tube, on peut recourir à un des procédés suivants :

a. Faire bouillir des fibres nerveuses dans l'alcool absolu, puis dans l'acide acétique.

b. Traiter un nerf par la soude caustique, à froid ou en s'aidant de la chaleur : si l'on place ensuite le nerf sous le microscope, on trouve une multitude de tubes vides, qui rappellent les canalicules urinifères du rein.

c. Traiter un nerf par l'acide nitrique fumant, puis par la potasse : sous l'influence de ces réactifs, la moelle nerveuse s'écoule en gouttelettes transparentes, les cylindres d'axe sont dissous, et il ne reste que les gaines de Schwann, qui sont colorées en jaune. Ce dernier procédé est extrêmement expéditif.

Fig. 77 (*).

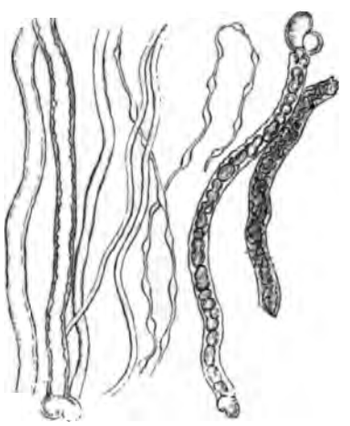

La gaine de Schwann n'existe point sur tous les tubes nerveux à double contour, ou du moins elle ne peut toujours être démontrée. Ainsi, elle paraît faire défaut sur les fibres des organes centraux, sur celles de la rétine, du nerf optique, du nerf acoustique, ainsi que sur les fibres les plus fines de cette première catégorie.

Moelle nerveuse ou myéline.

La *moelle nerveuse* ou *myéline* est une substance homogène, visqueuse à l'état frais, réfractant fortement la lumière et semblable à une huile épaisse. C'est elle qui donne aux tubes nerveux leur aspect brillant, et aux rameaux nerveux leur couleur blanche. La moelle nerveuse s'altère avec une extrême facilité, sous l'influence de l'eau, des acides et des autres réactifs, et même simplement par le refroidissement ou la dessiccation. Cette altération consiste en une sorte de coagulation qui marche de la superficie vers la profondeur. Or, cette coagulation est ordinairement

(*) Tubes nerveux. Grossissement de 350 diamètres. A gauche, deux tubes larges, à double contour; à droite, deux tubes larges à contenu granuleux. Au milieu, un tube moyen et quatre tubes minces, dont deux variqueux. (D'après Kœlliker.)

incomplète et se borne aux couches extérieures de la moelle, les parties internes restant liquides : le tube nerveux, dans ces cas, présente un double contour, qui marque les limites de la portion coagulée. D'autres fois la coagulation est complète : la moelle offre alors un aspect grumeleux, granuleux ; elle se rétracte, par places, dans l'intérieur de la gaîne de Schwann, dont certains points restent vides et reviennent sur eux-mêmes, tandis que les régions occupées par la moelle sont dilatées, d'où l'*état variqueux* des tubes nerveux. Lorsque la moelle s'échappe de la gaîne, par suite de pressions ou de déchirures, elle se réunit en gouttes diversement configurées, lesquelles, s'altérant comme dans l'intérieur de la gaîne, présentent très-fréquemment les mêmes doubles contours que les tubes eux-mêmes, ce qui prouve évidemment que ces doubles contours ne marquent point, comme on l'avait cru d'abord, l'épaisseur de la gaîne de Schwann.

Fibre centrale ou cylinder axis.

La *fibre centrale* ou le *cylinder axis* existe toujours, même dans les tubes les plus minces. C'est un filament cylindrique ou aplati (*ruban primitif*), qui, suivant Remak, serait lui-même creusé d'un canal (tube central) ; mais cette manière de voir ne repose sur aucun fait probant. Le *cylinder axis* est solide, mais très-souple et élastique ; il est pâle, transparent, d'aspect *homogène* ; quelquefois cependant il paraît légèrement granuleux, ou bien strié dans le sens de la longueur, ce qui a fait penser à quelques anatomistes qu'il est composé de fibrilles. Ces stries sont très-manifestes sur les prolongements de certaines cellules, telles que celles du cervelet et des lobes olfactifs. Les bords de la fibre centrale sont pâles, rectilignes et parallèles ; quelquefois ils sont irrégulièrement dentelés ou onduleux.

La largeur de la fibre centrale est environ la moitié ou le tiers de celle du tube nerveux qui l'enferme. Entouré de toutes parts par la moelle nerveuse et possédant le même pouvoir réfringent qu'elle, le cylinder axis n'est point visible sur les tubes frais, encore moins sur les tubes dont la moelle est coagulée. Aussi était-il nié autrefois par beaucoup d'anatomistes, tandis que d'autres le considéraient comme une production cadavérique, résultant de la coagulation de la portion centrale de la moelle nerveuse. Aujourd'hui son existence, à l'état normal, est au-dessus de toute contestation, grâce surtout aux recherches de Remak, de Purkyné et de Kœlliker. C'est sur les fibres nerveuses des organes centraux qu'on le voit le plus aisément, à cause du défaut de gaîne de Schwann autour de ces fibres et de la grande délicatesse du tissu conjonctif environnant, double circonstance qui en rend la dilacération très-facile. On peut aussi le démontrer en portant une goutte d'acide acétique glacial sur un nerf cutané de la grenouille, qu'on examine à un grossissement moyen : il se fait aussitôt une rétraction brusque du nerf, aux extrémités duquel on voit s'échapper des fragments de moelle nerveuse, ainsi que de nombreux cylindres d'axe pâles, transparents et un peu gonflés.

Diamètre des tubes nerveux.

Le *diamètre* des tubes nerveux est très-variable : les plus minces n'ont guère que $0^{mm},001$, tandis que les plus gros atteignent jusqu'à $0^{mm},020$. M. Robin les distingue en *tubes larges*, mesurant $0^{mm},010$ à $0^{mm},015$, et en *tubes minces*, qui ont, en moyenne, un diamètre moitié moindre. Kœlliker établit les quatre classes suivantes :

Tubes très-fins, ayant moins de.. ...	$0^{mm},002$
Tubes fins..... de	$0^{mm},002$ à $0^{mm},004$
Tubes moyens.....	$0^{mm},004$ à $0^{mm},009$
Tubes larges.....	$0^{mm},009$ à $0^{mm},020$

Consistance. La *consistance* de ces tubes ne varie pas moins, et dépend surtout de la gaîne de Schwann. Elle est très-faible dans les organes centraux, où cette gaîne fait défaut.

Distribution. Les tubes nerveux à moelle sont très-répandus dans l'organisme. Ils constituent tous les *nerfs rachidiens*, soit sensitifs, soit moteurs ; ils entrent pour une proportion considérable dans la composition des organes centraux, et forment en grande partie les nerfs du grand sympathique.

Indépendance. Dans les cordons nerveux et dans la substance blanche des organes centraux, les tubes sont disposés parallèlement les uns aux autres, ou s'entre-croisent à angle très-obtus, et, dans tout leur trajet, ils conservent le même diamètre, restent parfaitement indépendants entre eux, et ne présentent ni bifurcations ni anastomoses ; il n'y a d'exceptions à cette règle qu'au niveau des origines et des terminaisons des tubes. Les anastomoses entre cordons nerveux, si fréquentes dans les plexus, consistent simplement en échanges de tubes entre les divers faisceaux.

Tubes sans moelle. B. *Tubes sans moelle* ou *fibres pâles, à simple contour*. Moins bien connues que les tubes à moelle, et souvent difficiles à distinguer des autres espèces de fibres, ces fibres, désignées aussi sous le nom de *fibres grises, fibres gélatineuses, fibres de Remak*, sont encore assez répandues dans l'organisme, même chez les animaux supérieurs et chez l'homme. On les rencontre particulièrement au voisinage des terminaisons ultimes des tubes à moelle, dans l'épaisseur des organes, comme dans les corpuscules du tact, les muscles, les membranes muqueuses, la cornée, etc.; on les trouve aussi en grand nombre dans le grand sympathique.

Structure. Distincts des précédents, particulièrement par l'absence de la moelle nerveuse, ces tubes se composent de deux parties seulement : 1° d'une *gaîne extérieure*, qui même ne peut être démontrée dans tous les cas ; 2° d'un *contenu* homogène, ou finement granulé, transparent, qui correspond au cylinder axis. Quand on examine une fibre nerveuse pâle au niveau de la région où elle se continue avec un tube à moelle, on voit la gaîne de ce tube, avec ses noyaux, se prolonger sur la fibre, dont le contenu représente par conséquent la continuation du cylinder axis et de la moelle. Ce contenu est un filament transparent, qui généralement ne peut se séparer de la gaîne que dans une étendue très-faible ; un peu plus loin, il se confond avec elle en une fibre pâle, homogène, garnie de noyaux, qui finissent par disparaître à leur tour, de sorte qu'il est impossible dès lors de distinguer dans ces fibres un contenant et un contenu. On voit enfin ces fibres, qui paraissent toujours être des tubes, se terminer soit par des réseaux, comme dans l'organe électrique de la torpille, soit par des extrémités libres.

Les fibres à moelle et les fibres sans moelle forment les deux extrêmes d'une série nombreuse, dans laquelle on trouve toutes les variétés intermédiaires. Tantôt les fibres pâles sont manifestement des tubes, présentant une gaîne à noyaux qui renferme un cylinder axis distinct, quelquefois même deux ; tantôt elles sont en apparence homogènes, soit que la gaîne externe soit appliquée intimement sur le cylinder axis, soit que ce dernier n'ait aucune espèce d'enveloppe. Ainsi, les prolongements non ramifiés des cellules nerveuses centrales et périphériques, les fibres terminales du nerf acoustique et du nerf optique, paraissent être de simples *cylinder axis* ; les fibres nerveuses des corpuscules de Pacini et du tact représentent des cylindres d'axe entourés d'une gaîne, tandis que des cylindres d'axe entourés de moelle

nerveuse, mais sans gaîne de Schwann, constituent les fibres du nerf optique. Enfin des faisceaux de cylindres d'axe nus, munis d'une gaîne à noyaux commune, paraissent composer les fibres olfactives, ainsi que les fibres particulières désignées sous le nom de *fibres de Remak*.

C. *Origine, trajet et terminaison des fibres nerveuses.* — Toutes les fibres nerveuses, à quelque catégorie qu'elles appartiennent, naissent des cellules qui se trouvent distribuées dans les organes centraux et dans les ganglions. La continuité entre les deux espèces d'éléments est établie par l'intermédiaire des prolongements dont les cellules sont garnies. Or, ces prolongements, comme nous l'avons vu, offrent quelquefois tous les caractères d'une fibre nerveuse complète, comme dans la figure 75, et alors on voit l'enveloppe du globule ganglionnaire se continuer manifestement avec la gaîne de Schwann et la moelle nerveuse, tandis que le contenu de la cellule se prolonge dans le tube nerveux sous la forme de cylinder axis. Mais le plus souvent les prolongements des cellules nerveuses présentent l'aspect de simples cylindres d'axe, qui peuvent, après un certain trajet, se transformer en tubes nerveux complets, en s'entourant de myéline et d'une gaîne de Schwann, ou qui s'étendent au loin, en se ramifiant de plus en plus. Origine des fibres nerveuses

Dans les cordons nerveux, les tubes sont simplement juxtaposés et restent parfaitement indépendants dans tout leur trajet, jusqu'au voisinage de leur terminaison. Ce n'est que dans les organes centraux qu'on voit parfois des fibres nerveuses se bifurquer. A leur extrémité terminale, dans l'épaisseur des organes, ces bifurcations deviennent extrêmement fréquentes, et l'on voit aussi les tubes s'anastomoser entre eux, et même former de véritables réseaux. Un grand nombre d'entre eux semblent se terminer par des *extrémités libres*, après avoir pris les caractères de fibres sans moelle d'une extrême finesse; mais il est aujourd'hui certain que beaucoup aboutissent à des éléments celluleux spéciaux (cellules olfactives, cellules de la rétine, cellules glandulaires, etc.), dont la description a été donnée à l'occasion des organes qui les renferment. En étudiant la peau, nous avons fait connaître le mode de terminaison des *nerfs sensitifs*. Quant aux *nerfs moteurs*, il résulte des observations de Ch. Rouget et de Krause que les tubes nerveux, après s'être divisés plusieurs fois sans changer de caractères, se modifient considérablement au moment où ils touchent au faisceau musculaire auquel ils sont destinés : la gaîne de Schwann, suivant Rouget, s'évase et se continue directement avec le sarcolemme de ce faisceau ; la substance médullaire disparaît, et le cylindre d'axe aboutit à un élément particulier, auquel on a donné le nom de *plaque terminale*. C'est une petite lame aplatie, de forme ovalaire, dont le grand diamètre, parallèle à l'axe du faisceau, mesure $0^{mm},05$, dont la largeur est de $0^{mm},02$ et l'épaisseur de $0^{mm},004$ à $0^{mm},006$. Les plaques terminales sont formées d'une substance finement granulée, qui renferme de nombreux noyaux (5 à 16), analogues à ceux de la gaîne de Schwann. Deux points sont encore en litige relativement à ces plaques ; le premier concerne leur siége exact, que Rouget place à la face interne du sarcolemme, tandis que, suivant Krause, il serait à la face externe de cette membrane. Le second est relatif aux rapports des tubes nerveux avec les plaques terminales : Rouget affirme que les plaques terminales résultent de l'épanouissement du cylindre d'axe. Suivant Krause, au contraire, chaque fibre nerveuse à contour foncé envoie dans l'intérieur de la plaque un ou plusieurs prolongements terminaux, munis à leur extrémité d'un

Trajet.

Terminaison.

Des nerfs moteurs.

Plaques terminales.

renflement en forme de massue. Enfin, d'après les observations de Kühne et de Cohnheim, le cylindre d'axe des tubes nerveux se terminerait dans la plaque sous la forme d'une production rameuse, munie d'excroissances spéciales.

Le mode de terminaison des nerfs dans les muscles lisses a été beaucoup moins étudié que celui dont il vient d'être question; nous ne pouvons rapporter ici en détail les observations qui ont été faites à cet égard.

Les cellules nerveuses et les tubes nerveux, en se juxtaposant et en se combinant entre eux, forment la substance blanche et la substance grise des organes centraux, ainsi que les cordons des nerfs périphériques et leurs ganglions.

Substance blanche des organes centraux.

D. *Substance blanche et substance grise.* — La *substance blanche* de l'encéphale et de la moelle, de même que les nerfs qui en dépendent, est composée essentiellement de faisceaux de tubes nerveux, auxquels se joignent, comme éléments accessoires, dans les organes centraux, un *stroma* formé d'une substance conjonctive, dans les nerfs, du tissu conjonctif homogène ou fibrillaire constituant le *névrilemme,* dans les uns et les autres, une quantité variable de *vaisseaux sanguins.*

Substance grise.

La *substance grise,* qui n'existe que dans l'encéphale, dans la moelle et dans les ganglions, résulte du mélange, en proportions diverses, des cellules nerveuses avec les tubes nerveux. Elle renferme, en outre, une quantité, souvent considérable, de *substance conjonctive* simple, servant de support aux éléments nerveux, des *vaisseaux,* bien plus nombreux que dans la substance blanche, parfois aussi de la substance conjonctive fibrillaire, formant des enveloppes aux amas de substance grise.

Les tubes sont abondants dans les ganglions, dans la substance grise de la moelle et dans les ganglions du cerveau; ils sont relativement rares dans l'écorce grise du cerveau et du cervelet.

Fonction des éléments nerveux.

Cellules.

Tubes.

E. *Fonctions des éléments nerveux.* — Les *fonctions* de ces deux espèces d'éléments nerveux sont essentiellement distinctes. Les *cellules* forment la partie centrale et active du système nerveux; ce sont elles qui produisent l'excitation qui détermine les mouvements, qui reçoivent et éprouvent les impressions sensitives, qui exercent une action spéciale sur les actes de la vie végétative, et qui enfin sont le siége des phénomènes de l'ordre intellectuel et subjectif. Les *tubes nerveux* sont de simples conducteurs, chargés de transmettre de la périphérie vers le centre les impressions des agents extérieurs sur l'organisme, et du centre vers la périphérie les incitations qui, portées sur les muscles, y déterminent des contractions. De là, la distinction des tubes nerveux en *sensitifs* et en *moteurs.* Cette classification, généralement acceptée jusque dans ces derniers temps, a cessé d'être vraie d'une manière absolue depuis qu'une étude plus approfondie des fonctions de certains nerfs a montré qu'un grand nombre de tubes nerveux, ceux, par exemple, que l'on trouve dans le nerf pneumogastrique, seraient difficilement rangés dans l'une ou dans l'autre catégorie. Mais elle n'en est pas moins applicable à la grande généralité des fibres nerveuses périphériques.

Une question qui se présente immédiatement à l'esprit en présence de cette diversité de fonctions des tubes nerveux, est celle de savoir si des différences anatomiques correspondent à ces différences physiologiques. Or, tout ce que nous avons pu constater jusqu'à présent ne permet qu'une réponse négative. S'il est vrai, en thèse générale, que les tubes sensitifs sont ordinairement plus minces que les tubes moteurs, il faut reconnaître cependant que cette proposition ne

saurait se soutenir d'une manière absolue, attendu qu'une foule de tubes moteurs présentent un calibre égal et même inférieur à celui de la généralité des tubes sensitifs. D'ailleurs, les expériences de M. Vulpian ont démontré que les mêmes tubes peuvent être parcourus indifféremment soit par l'excitation centripète qui engendre la sensation, soit par l'excitation centrifuge qui détermine le mouvement.

F. *Éléments accessoires.* — Les éléments essentiels du système nerveux sont unis entre eux par du *tissu conjonctif*, qui leur fournit aussi des enveloppes plus ou moins résistantes, destinées à les isoler les uns des autres et à les protéger contre les influences extérieures. Ils reçoivent des *vaisseaux*, chargés de pourvoir à leur nutrition. Tissu conjonctif.

Le *tissu conjonctif* se présente dans le système nerveux sous des formes nombreuses, dont quelques-unes s'éloignent notablement de celles qu'on rencontre habituellement. Les cordons qui constituent les nerfs périphériques sont enveloppés d'une gaine fibreuse appelée *névrilemme*, analogue, quant à sa texture, au tissu des tendons et des aponévroses, et qui envoie dans leur intérieur des cloisons, servant à isoler les faisceaux de divers ordres dont ils se composent. Ces cloisons, de plus en plus fines à mesure qu'elles enveloppent des faisceaux plus petits, communiquent elles-mêmes avec des gaînes homogènes, parsemées de noyaux, enveloppant un très-petit nombre de tubes ou même un seul. Robin décrit ces dernières sous le nom de *périnèvre*. Dans le système nerveux central, le tissu conjonctif fibrillaire fournit à l'encéphale et à la moelle des enveloppes, d'où partent des prolongements de même nature, dans l'intérieur de ces organes, qui pénètrent sous la forme de cloisons ou de gaînes entourant les vaisseaux un peu volumineux. Dans l'épaisseur des organes et entre les éléments nerveux, on ne rencontre plus de tissu conjonctif fibrillaire, mais seulement une substance formée d'une matière amorphe et de réseaux de cellules étoilées, sorte de gangue que Kœlliker rapporte à la substance conjonctive, et qu'il désigne sous le nom de reticulum (névroglie de Virchow). Ce reticulum, qui entre pour une part considérable dans la composition de la substance blanche, ainsi que de la substance grise, sert de soutien aux éléments nerveux, et renferme un grand nombre de noyaux. Quand cette substance est accumulée en masses un peu considérables, comme à la surface de la moelle, elle paraît homogène, finement granulée et parsemée de noyaux. Si, dans l'interprétation de cette substance, j'adopte l'opinion de Kœlliker, je dois faire remarquer cependant que bon nombre d'observateurs se rallient plus ou moins explicitement à celle de Henle, qui veut que la substance granulée interposée aux éléments de la substance grise de l'encéphale et de la moelle soit de nature nerveuse et constitue une sorte de *substance ganglionnaire diffuse*.

Les *vaisseaux sanguins* du système nerveux offrent peu de particularités remarquables : plus abondants dans les organes centraux que dans les cordons périphériques, et dans la substance grise que dans la substance blanche, ils ne pénètrent, en général, entre les éléments nerveux qu'après s'être ramifiés à la surface des organes, et forment des réseaux dont les mailles sont d'autant plus serrées que les éléments celluleux sont plus abondants. Les *lymphatiques*, encore mal connus, ont été, dans ces dernières années, l'objet de recherches intéressantes, sur lesquelles nous reviendrons à l'occasion des organes nerveux centraux. Vaisseaux.

CHAPITRE II

DES ORGANES CENTRAUX DU SYSTÈME NERVEUX

OU CENTRE NERVEUX ENCÉPHALO-MÉDULLAIRE.

Idée générale du centre nerveux encéphalo-médullaire.

Le centre nerveux encéphalo-médullaire est cette tige molle, symétrique, renflée supérieurement, qui occupe le canal vertébral et la cavité du crâne, et qui est le point de départ ou l'aboutissant des nerfs de toutes les parties du corps.

Difficulté de la détermination de sa texture.

De tous les organes, il n'en est aucun dont l'étude excite davantage notre curiosité, et, malheureusement, il n'en est aucun dont la texture soit encore enveloppée de plus épaisses ténèbres. Malgré les progrès réels qu'a faits dans ces derniers temps l'anatomie de l'encéphale, nous en sommes encore toujours réduits à dire, avec Sténon, que l'esprit humain, qui a porté jusque dans les cieux son investigation, n'a pas encore pu pénétrer l'instrument par lequel il agit, et que ses forces semblent l'abandonner quand il est rentré dans sa propre maison.

Jusqu'à la fin du siècle dernier, l'étude de la portion centrale du système nerveux consistait dans une simple énumération de parties, ou bien dans une description plus ou moins incomplète de la surface extérieure de cet organe, et des divers objets qui se présentent dans les coupes auxquelles on le soumet. On se bornait à faire l'*anatomie des formes* de l'encéphale, sans chercher à pénétrer dans son intérieur, et à déterminer les connexions et l'importance relative de ses diverses parties. La nomenclature de ces parties ne suffit-elle pas pour attester dans quel esprit étroit étaient dirigées les recherches des anatomistes, qui ne se doutaient pas que cette masse, d'apparence pulpeuse, qu'ils croyaient avoir suffisamment définie en disant qu'elle tenait le milieu entre les liquides et les solides, était aussi admirable dans la délicatesse et dans l'artifice de sa structure que dans l'importance et dans la sublimité de ses fonctions ? Aujourd'hui, les anatomistes ont compris que l'étude de l'encéphale devait consister, non-seulement dans l'étude topographique des diverses parties qui le constituent, mais encore dans la détermination des connexions de ces diverses parties; dans l'étude minutieuse des *éléments anatomiques* qui entrent dans leur constitution, du mode de distribution de ces éléments, et des rapports qui les relient entre eux. C'est cette *détermination de la texture, de la continuité des diverses parties et éléments de l'arbre nerveux*, détermination élucidée par l'étude de l'origine et de l'évolution du système nerveux, qui constitue, à proprement parler, le but qu'on doit se proposer dans l'étude de la structure de cet organe. Malheureusement ce but est bien loin d'être atteint.

La portion centrale du système nerveux représente une tige considérablement renflée à sa partie supérieure. Elle se compose : 1° de la *moelle épinière*, et 2° de l'*encéphale* ou de la *masse encéphalique*, qui comprend : *a*, le *cerveau* propre-

ment dit (1) ; *b*, le *cervelet* ; *c*, la *protubérance annulaire*, les *pédoncules cérébraux* et *cérébelleux*, les *tubercules quadrijumeaux*, et *d*, le *bulbe rachidien*.

Le centre nerveux encéphalo-médullaire est entouré de trois membranes ou *enveloppes* (*velamenta*), qui remplissent à son égard d'importantes fonctions. Enveloppes.

On ne peut se faire une idée nette de toutes ces parties, si variées d'aspect, de structure, et séparées les unes des autres par des cavités ou *ventricules*, qu'en jetant un coup d'œil sur leur mode de développement.

SECTION I. — DÉVELOPPEMENT DU SYSTEME NERVEUX CENTRAL.

Le premier rudiment du système nerveux central qu'on observe sur l'œuf fécondé et en voie de développement, consiste dans ce que Baer a appelé la *ligne primitive* : c'est la portion médiane, plus claire, de la tache embryonnaire, qui a pris une forme elliptique ou en biscuit. Cette ligne primitive se creuse bientôt en gouttière (*gouttière primitive*), par suite de la formation, sur ses parties latérales, de deux saillies ou crêtes, qui, se soulevant de plus en plus et marchant à la rencontre l'une de l'autre, finissent par arriver au contact par leur bord libre, de façon à fermer la gouttière en arrière et à la convertir en canal. Cette occlusion a lieu d'abord dans la région de l'occiput, puis elle s'opère lentement vers l'extrémité antérieure et vers l'extrémité postérieure du germe. Le canal qui en résulte représente toute la portion centrale du système nerveux, avec la pie-mère et le feuillet viscéral de l'arachnoïde, ainsi que les nerfs optiques, olfactifs et acoustiques, avec leurs ramifications. Ligne primitive. Gouttière primitive.

Après l'occlusion de la gouttière primitive sur toute sa longueur, le système nerveux central représente un cylindre creux, ouvert pendant quelque temps à son extrémité inférieure, et qu'on peut appeler le *tube nerveux central* ou *tube médullaire*. Rectiligne dans l'origine, ce tube est rétréci dans la région dorsale, et s'élargit graduellement vers son extrémité antérieure, où ses parois se rejoignent en s'arrondissant, pour former une sorte de bulbe ; il se renfle également en arrière, où il constitue le *sinus rhomboïdal*. Ses parois, d'égale épaisseur partout, peuvent être considérées comme formées de trois couches, à la vérité peu distinctes à cette époque, mais qui s'isoleront dans la suite : une *couche externe*, qui formera la pie-mère ; une *couche interne*, qui représente le revêtement interne du tube central (épendyme, membrane ventriculaire), et une *couche moyenne*, qui constituera la substance nerveuse proprement dite. Tube médullaire. Ses parois.

Les modifications que subit le tube médullaire pour donner naissance à l'encéphale et à la moelle sont relatives à la capacité du canal, à sa direction et à l'épaisseur de ses parois. Mais le canal lui-même persiste : c'est lui qui constitue le canal central de la moelle et les ventricules du cerveau.

a. *Moelle épinière*. — La portion inférieure du tube médullaire, qui représente la *moelle épinière*, est celle qui subit le moins de changements. Le tube central, dès son origine, renferme virtuellement toutes les parties constituantes de la moelle ; à mesure que ses parois s'épaississent et qu'il s'y développe de la substance grise d'abord, puis de la substance blanche, le canal central se rétrécit graduellement. La moelle remplit, dans le principe, tout le canal vertébral, y Moelle épinière.

(1) Le mot cerveau est souvent pris comme synonyme d'encéphale et même de masse nerveuse encéphalo-médullaire. Pour éviter toute équivoque, nous n'emploierons ce nom que dans son sens restreint.

compris les régions lombaire et sacrée. Mais, à partir du premier mois, le développement de la colonne vertébrale progressant plus rapidement que celui de la moelle, celle-ci semble se retirer vers la partie supérieure du canal rachidien. Cependant, au sixième mois, elle descend encore dans la région sacrée, et son extrémité inférieure correspond à la troisième vertèbre de cette région. Cette extrémité donne attache au ligament coccygien (*filum terminale*), qui est formé par la pie-mère revêtant un prolongement du canal central. De cette espèce d'ascension de la moelle, il résulte que les nerfs rachidiens, qui s'en détachent d'abord horizontalement, prennent ensuite une direction oblique, ou même verticale pour les plus inférieurs, formant la queue de cheval.

Le canal central de la moelle persiste ordinairement pendant toute la vie, mais avec un calibre très-réduit. Quand il s'oblitère, les éléments qui le limitent restent toujours reconnaissables.

Portion encéphalique.

b. *Encéphale.* — Les modifications sont bien autrement importantes dans la *portion encéphalique* du tube central. Ce qui frappe tout d'abord dans ces modifications, ce sont les dilatations partielles que subit le canal. A son extrémité antérieure, on voit se produire deux petites vésicules, une de chaque côté, limitées en arrière par un étranglement, qui plus tard s'allongera en pédicule ; les vésicules sont les *vésicules oculaires*, les pédicules qui les supportent représentent les nerfs optiques, et la portion du tube central d'où ces pédicules se détachent formera le *chiasma*. Derrière la base des vésicules optiques, on observe un premier étranglement, et un peu plus loin, un deuxième étranglement, lesquels limitent trois petites vésicules, qui sont appelées *vésicules encéphaliques* et représentent l'encéphale tout entier : la première, ou la *vésicule antérieure* (1), constituera le troisième ventricule et ses parois, ainsi que les hémisphères cérébraux (*c*) ; la deuxième, ou la *vésicule moyenne* (2), produira l'aqueduc de Sylvius et ce qui l'entoure ; la troisième, enfin, ou la *vésicule postérieure* (3), donnera naissance au quatrième ventricule, au cervelet et au bulbe. Les cavités sont en rapport avec l'aspect extérieur de ces vésicules, qui représentent, au début, de simples dilatations du canal central, plutôt que des épaississements de ses parois.

(Fig. 78) (*).

Vésicules oculaires.

Encéphale d'un embryon de poulet après quatre jours d'incubation, vu de face.

Vésicules encéphaliques.

(Fig. 79) (**).

Première vésicule encéphalique.

Encéphale d'un embryon de poulet un peu plus âgé, divisé sur la ligne médiane. — Face interne de la moitié droite.

Vésicules cérébrales.

La *première vésicule encéphalique* est celle qui croît d'abord le plus rapidement. Mais tandis que sa paroi inférieure se modifie peu, la vésicule s'élargit considérablement en avant, sur les côtés et en haut. De plus, il se forme sur ses parties latérales et supérieures deux bourgeons creux, *vésicules des hémisphères* ou *vésicules cérébrales* (*c*), séparées extérieurement de la vésicule mère par un étranglement, lequel répond à une large ouverture arrondie, qui fait communiquer la cavité des vésicules céré-

(*) 1, première vésicule encéphalique — 2, deuxième vésicule encéphalique. — 3, troisième vésicule encéphalique. — *a*, portion de la paroi de la troisième vésicule qui est formée principalement par la pie-mère, et qui deviendra la toile choroïdienne inférieure. — *b*, portion de la troisième vésicule qui formera le cervelet. — *c*, vésicule cérébrale (hémisphère et corps calleux, avec une grande portion de la voûte). — *d*, rudiment de l'infundibulum. — II, région d'où émerge le nerf optique. (D'après Reichert.)

(**) On y voit les cavités des trois vésicules encéphaliques et leur communication avec la cavité de la vésicule cérébrale par le trou de Monro, très-large à cette époque. (R.)

brales (ventricules latéraux) avec celle de la première vésicule encéphalique (ventricule moyen) : cette ouverture est le trou de Monro. On distingue alors dans la première vésicule encéphalique trois parties : deux latérales, répondant aux hémisphères cérébraux (*c*), et une moyenne (1), représentant les parois du troisième ventricule. Cette dernière, formée par la vésicule mère, constitue entre les deux vésicules cérébrales une sorte de coin ; elle est fermée en avant, et sa portion la plus déclive, qui se trouve derrière le chiasma (II, *fig.* 78 et 79) des nerfs optiques, représente l'infundibulum (*d*, *fig.* 78 et 79).

(Fig. 80) (*).

Changements de direction.

Encéphale d'un très-jeune embryon de chat, vu par en haut.

En même temps s'accomplissent des *changements de direction* dans cette portion antérieure du tube médullaire : entre la première et la deuxième vésicule encéphalique, il se produit un coude, une inflexion à angle presque droit, par suite de laquelle l'axe de la première vésicule devient presque vertical (*fig.* 78), de sorte qu'à ce moment le point culminant du centre nerveux est formé par la deuxième vésicule encéphalique, laquelle se continue ensuite en ligne droite avec le reste du tube central.

Deuxième vésicule encéphalique.

Cette *deuxième vésicule encéphalique* (2), à son tour, grossit rapidement, peu, il est vrai, par sa face inférieure ou antérieure, mais beaucoup par ses faces latérales et dorsale ; chez les oiseaux, elle prend une forme sphérique ; chez les mammifères, elle devient hémisphérique. Elle est séparée de la première, et surtout de la troisième vésicule, par une dépression profonde.

(Fig. 81) (**).

Troisième vésicule encéphalique.

Le même encéphale, vu par le côté gauche.

La *troisième vésicule encéphalique* (3), enfin, grandit également, et ne tarde pas à se diviser en deux portions, séparées par une dépression transversale, l'une antérieure, rudiment du cervelet et de la protubérance (*b*), l'autre postérieure, destinée à produire le bulbe (*i*). L'accroissement est d'abord uniforme ; mais bientôt il s'accentue beaucoup plus dans la partie antérieure, d'où il résulte un coude, plus apparent que réel, entre celle-ci et la partie postérieure.

Développement des hémisphères cérébraux.

Les *vésicules cérébrales* (*c*) prennent un accroissement énorme, mais inégal dans leurs diverses parties. A ce point de vue, il y a lieu de distinguer la portion supérieure ou la voûte de ces vésicules, formant les hémisphères proprement dits, et leur portion inférieure, ou le plancher, qui représente le corps strié, avec le noyau lenticulaire et la substance perforée antérieure. C'est la première, ou portion supérieure, qui acquiert le plus de volume, en se développant autour de la portion antérieure, supérieure et postérieure de la circonférence du trou de Monro (*m*) : en avant, elle dépasse considérablement la paroi antérieure du ventricule moyen, s'applique contre la vésicule du côté opposé, dont elle reste séparée par la *grande scissure médiane* du cerveau ; en dedans et en haut, elle recouvre la paroi supérieure de la vésicule mère (troisième ventricule), et cette portion ainsi superposée à la première vésicule encéphalique formera la corne d'Ammon, le corps et la branche descendante de la voûte, et la lame dentelée ; elle s'applique contre la vésicule cérébrale du côté opposé, formant

(*) Légende comme dans la figure 78.

(**) 1, 2, 3, *a*, *b*, *c*, comme dans la figure 78. — V, nerf de la 5e paire ou trijumeau. — VIII, nerf vague. R.

avec elle une cloison médiane, appelée *cloison transparente*. Enfin de la soudure des parois planes juxtaposées résulte le corps calleux.

(Fig. 82) (*).

Encéphale d'un embryon de porc un peu plus âgé, divisé sur la ligne médiane. — Aspect de la surface de section droite.

La vésicule cérébrale, ainsi accrue, a pris l'aspect d'un haricot ou d'un rein, dont le hile est formé par son point d'union avec la vésicule mère (trou de Monro), et qui s'est développé en demi-cercle autour de ce hile. Celui-ci est modifié plus tard dans sa forme par le développement de la portion inférieure de la vésicule cérébrale, où se produisent les ganglions des hémisphères, le *corps strié* et son noyau accessoire; il devient la scissure de Sylvius, tandis que le trou de Monro se rétrécit et se trouve refoulé en avant.

Ventricules du cerveau

Pendant que ces changements extérieurs s'accomplissent, la cavité des vésicules cérébrales se modifie d'une manière correspondante : d'abord sphérique, elle prend ensuite la forme d'un canal recourbé autour du hile, et présentant une extrémité antérieure ou *corne frontale*, et une extrémité inférieure ou *corne sphénoïdale*. Plus tard, quand le développement des hémisphères se fait aussi en arrière, leur cavité se prolonge dans le lobe postérieur, sous la forme d'une *corne occipitale*.

(Fig. 83) (**).

Encéphale d'un embryon de chat plus âgé. — Surface de section droite. L'union des deux hémisphères par le corps calleux et par la voûte s'est opérée, il en résulte que les cloisons transparentes sont délimitées.

Ce développement d'avant en arrière s'opère assez rapidement : au deuxième mois, les hémisphères couvrent partiellement les couches optiques; au troisième mois, ils les couvrent complétement, tandis que les tubercules quadrijumeaux sont libres en haut jusqu'au cinquième mois. Ce n'est qu'au sixième mois que les hémisphères s'étendent au-dessus d'eux, et enfin au-dessus du cervelet.

La portion moyenne de la première vésicule encéphalique, ou la vésicule mère (ventricule moyen), présente, dans son développement, cette particularité que sa paroi inférieure et externe seule s'épaissit, pour former deux masses nerveuses considérables, les *couches optiques*; tandis que la paroi supérieure s'amincit à mesure qu'elle s'étend et finit par se réduire à la couche externe du tube médullaire, qui constitue la *toile choroïdienne*; celle-ci forme donc la véritable paroi supérieure du ventricule moyen. Ce n'est qu'en arrière qu'il reste un peu de substance nerveuse, représentant la commissure postérieure.

Tubercules quadrijumeaux.

La *deuxième vésicule encéphalique*, qui forme les tubercules quadrijumeaux, est celle qui subit le moins de modifications. D'abord superficielle, puis recouverte par les hémisphères cérébraux, elle subit un épaississement considérable de ses parois, et par suite un rétrécissement graduel de sa cavité, qui finit par se réduire en un canal étroit (*aqueduc de Sylvius*), établissant la communication entre la première vésicule (ventricule moyen) et la troisième (ventricule du

Aqueduc de Sylvius.

(*) 1, 2, 3, *b*, *c*, comme dans la figure précédente. — *e*, 4e ventricule, après l'ablation de la toile choroïdienne inférieure. — *f*, aqueduc de Sylvius. — *h*, canal central de la moelle. — *i*, bulbe. — *j*, 3e ventricule. — *m*, trou de Monro. — V, nerf de la 5e paire. (R.)

(**) *e*, 4e ventricule. — *f*, aqueduc de Sylvius. — *g*, voûte du 3e ventricule (toile choroïdienne supérieure). — *h*, canal central de la moelle et du bulbe. — *i*, bulbe. — *j*, 3e ventricule. — *k*, protubérance. — *l*, cervelet. — *m*, trou de Monro. — *n*, corps calleux. — *s*, cloison transparente. (R.)

cervelet). Sa surface supérieure, d'abord lisse, se déprime au sixième mois en une gouttière longitudinale, à laquelle s'ajoute, au septième mois, une gouttière transversale, gouttières marquant les limites entre les quatre *tubercules quadrijumeaux*. En même temps un épaississement de sa paroi inférieure constitue les *pédoncules cérébraux*.

La *troisième vésicule encéphalique*, avons-nous dit, se divise en deux parties, séparées par une dépression transversale, l'une supérieure, formant le cervelet et la protubérance, l'autre inférieure, qui représente le bulbe.

Le *cervelet* naît des parties latérales de la troisième vésicule, sous la forme de deux bourgeons qui se réunissent en arrière. Au deuxième mois, il représente une lame horizontale, également épaisse dans toute son étendue : c'est la portion moyenne ou le *vermis* du cervelet. Pendant le troisième et le quatrième mois, les portions latérales deviennent plus saillantes, et il se forme des plis et des circonvolutions, d'abord sur le vermis, puis sur les lobes latéraux. Au sixième mois, toutes les parties du cervelet existent.

(Fig. 84) (*)

Encéphale d'un fœtus humain, d'environ 20 semaines, divisé sur la ligne médiane : surface de section de la moitié droite. On a enlevé la toile choroïdienne supérieure.

Tandis que la paroi supérieure de la troisième vésicule donne naissance au cervelet, sa paroi inférieure, en s'épaississant, produit la *protubérance*. Les fibres transversales de cette dernière se développent sur place, et ne résultent pas, comme on l'a dit, de la réunion de fibres latérales marchant à la rencontre les unes des autres, vers la ligne médiane.

La portion inférieure de la troisième vésicule, qui représente le *bulbe*, se modifie peu dans sa forme ; mais sa paroi inférieure et ses parois latérales s'épaississent seules, et de cet épaississement résultent les pyramides, les olives, les corps restiformes et leurs subdivisions, déjà visibles du quatrième au cinquième mois, tandis que sa paroi supérieure reste à l'état membraneux (*toile choroïdienne inférieure*) et complète le quatrième ventricule en arrière. C'est donc à tort que l'on a dit que la gouttière primitive reste ouverte dans cette région. La vérité, c'est qu'elle se ferme

(Fig. 85) (**)

Encéphale d'un fœtus humain d'environ 24 à 26 semaines, divisé sur la ligne médiane ; surface de section droite.

(*) *b*, cervelet. — *c*, cerveau. — *d*, infundibulum. — *e*, 4e ventricule. — *f*, aqueduc de Sylvius. — *i*, bulbe. — *k*, protubérance. — *l*, pédoncules cérébraux. — *n*, corps calleux. — *o*, cloison transparente. — *p*, corps de la voûte à trois piliers. — *q*, tubercules quadrijumeaux. — I, nerf olfactif. — II, nerf optique. (R.)

(**) Les lettres comme dans la figure précédente. — *r*, corps pituitaire. — *s*, commissure molle. (R.)

ici comme ailleurs; mais la paroi postérieure, amincie, se trouve réduite à la pie-mère et à la membrane ventriculaire. De plus, cette membrane est presque toujours déchirée pendant l'extraction de l'encéphale, ce qui a fait admettre l'existence d'un trou par lequel le liquide sous-arachnoïdien communiquerait avec le liquide ventriculaire : ce trou et cette communication sont artificiels.

Enveloppes des centres nerveux.

Des diverses *enveloppes* des centres nerveux, la pie-mère, comme nous l'avons vu, est une dépendance du tube médullaire primitif; sa couche superficielle constitue le feuillet viscéral de l'arachnoïde, dont le feuillet pariétal appartient à la dure-mère. L'arachnoïde, au point de vue purement anatomique, n'a donc point d'existence propre, et surtout elle n'a rien de commun avec la membrane ventriculaire, qui fait partie de l'*épendyme* tapissant le canal central. Quant à la dure-mère, périoste interne du crâne et du rachis, dont la couche interne est séparée de l'externe par les sinus rachidiens et crâniens, elle est fournie par le système des lames vertébrales, qui appartiennent au feuillet moyen du blastoderme.

SECTION II. — DES MEMBRANES D'ENVELOPPE DU CENTRE NERVEUX ENCÉPHALO-MÉDULLAIRE.

Membranes protectrices du centre nerveux encéphalo-médullaire.

Il est peu de parties du corps qui soient aussi efficacement protégées que le centre nerveux encéphalo-médullaire; c'est pour lui qu'existent la colonne vertébrale et le crâne, dont le mécanisme, si éminemment favorable à la protection des parties contenues, a été exposé ailleurs. Indépendamment de cet étui osseux, il y a encore des enveloppes membraneuses, ou *méninges* (de μήνιγξ, membrane), au nombre de trois, qui sont : 1° une gaîne fibreuse, la *dure-mère* (1); 2° une membrane séreuse, l'*arachnoïde*; 3° une membrane vasculaire, la *pie-mère*, dans laquelle se ramifient les vaisseaux destinés au centre nerveux. De ces trois membranes la pie-mère appartient en propre au centre nerveux, avec lequel elle a une origine commune dans le *tube médullaire* primitif de l'embryon. La dure-mère fait partie du système de lames qui donne naissance aux vertèbres et au crâne; l'arachnoïde, enfin, n'est autre chose que la portion superficielle des deux membranes précédentes.

§ I. — DURE-MÈRE.

La dure-mère est une membrane fibreuse.

La *dure-mère* (*meninx crassa*, Galien) est une membrane fibreuse, qui sert d'enveloppe protectrice à la partie centrale du système nerveux.

C'est la plus extérieure des membranes de l'encéphale (*meninx exterior*, Sœmmering); on la divise en *dure-mère rachidienne* et *dure-mère crânienne*.

Préparation de la dure-mère rachidienne

Préparation. 1° *Dure-mère rachidienne*. On peut la mettre à découvert 1° en enlevant les arcs postérieurs des vertèbres, 2° en enlevant les corps de ces os. Cette dernière préparation est peu usitée.

L'ablation des arcs postérieurs des vertèbres se fait au moyen du ciseau et du maillet, ou mieux à l'aide de divers instruments particuliers imaginés pour cet objet, et qu'on appelle des *rachitomes*.

(1) Le nom de *mère*, appliqué aux méninges, vient des Arabes, qui regardaient les méninges comme l'origine, les membranes mères de toutes les autres parties du corps ; ou, peut-être encore, comme le dit Haller, ce nom vient-il de l'idiome arabe, qui désigne sous le nom de mère l'enveloppe d'un corps quelconque.

* Key & Retzius. J. d. Anat. IV 223.

Le point important, dans l'ouverture du rachis, est de faire porter le trait de scie sur la jonction des lames avec les apophyses transverses et articulaires.

Pour bien voir la continuité de la dure-mère rachidienne avec la dure-mère crânienne, il faut, au moyen de deux traits de scie qui viennent tomber sur l'occiput, réunir les coupes du crâne et du rachis.

2° *Dure-mère crânienne.* Inciser crucialement, ou seulement d'avant en arrière, les téguments du crâne ; renverser les lambeaux, en ayant soin d'enlever le périoste en même temps que le cuir chevelu.

Les os du crâne étant mis à nu, on peut enlever la voûte, soit avec le marteau-hachette, soit avec la scie. Le marteau-hachette est le moyen le plus expéditif et le meilleur. L'ébranlement et la déchirure du cerveau qu'on lui a reprochés, ne sont nullement à redouter lorsque l'instrument est convenablement manié. L'inconvénient d'entamer le cerveau est presque inévitable quand on a recours à la scie, qui n'a sur le marteau-hachette d'autre avantage que la netteté de la section. La coupe doit être circulaire, horizontale, et pratiquée à un travers de doigt au-dessus des arcades orbitaires. On en'ève la voûte à l'aide de l'extrémité étroite du marteau-hachette, ou mieux à l'aide d'un crochet, qu'on peut adapter à l'extrémité libre du manche de cet instrument.

Si, dans la préparation, on se résout à sacrifier le cerveau, on s'y prendra d'une manière un peu différente. Deux traits de scie parallèles seront dirigés de chaque côté du sinus longitudinal supérieur et dans toute la longueur de ce sinus. Les extrémités antérieure et postérieure de ces deux traits de scie seront réunies par un trait de scie horizontal. Les segments d'ellipsoïde interceptés par la coupe horizontale seront enlevés ; il restera une zone osseuse intermédiaire, d'un pouce environ de largeur, étendue de la bosse nasale à la protubérance occipitale, et qui formera

(Fig. 86) (*).

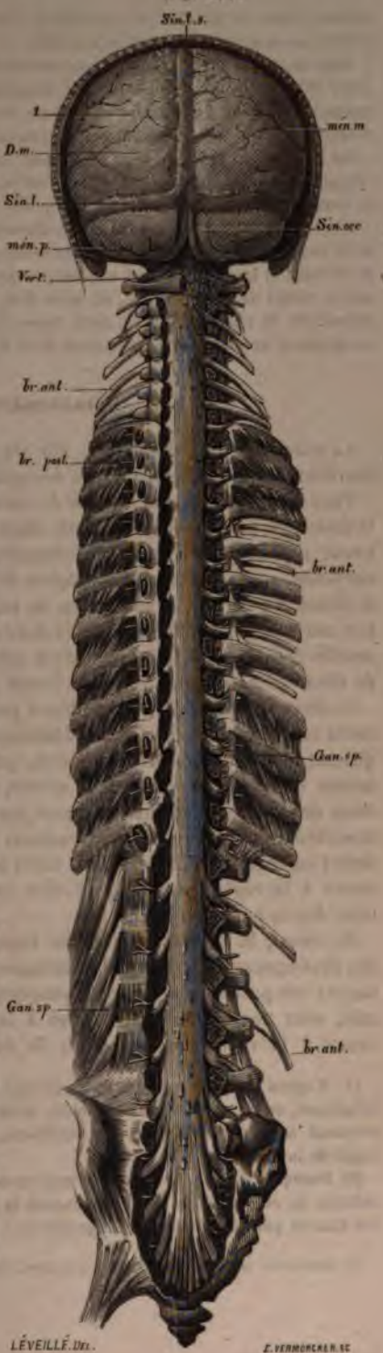

Préparation de la dure-mère crânienne.

(*) *D. m.*, dure-mère crânienne. — *Sin. l. s.*, sinus longitudinal supérieur. — *Sin. l.*, sinus latéral. — *Sin. occ.*, sinus occipital. — *mén. p.*, artère méningée postérieure. — *mén. m.*, artère méningée moyenne. — *vert.* artère vertébrale. — *br. ant.*, branche antérieure des nerfs rachidiens. — *br. post.*, branche postérieure. — *gan. sp.*, ganglions spinaux.

Surface extérieure de la dure-mère ; plan postérieur (*d'après* L. Hirschfeld).

comme l'anse de la tête. On divisera la dure-mère le long des bords de cette anse, pour enlever ensuite le cerveau et le cervelet.

Dans le cas où on ne voudrait pas sacrifier le cerveau et le cervelet, il faudrait, après avoir enlevé la voûte crânienne de la manière accoutumée, diviser la dure-mère circulairement, au niveau de la coupe du crâne; couper ensuite, à l'aide de ciseaux, l'extrémité antérieure de la faux du cerveau, et renverser d'avant en arrière toute la calotte fibreuse.

On peut encore, et je préfère ce dernier mode de préparation, inciser la dure-mère de chaque côté du sinus longitudinal supérieur, et diviser ensuite l'extrémité antérieure de la faux, qu'on renversera d'avant en arrière.

Une belle préparation sèche de la dure-mère consiste à enlever sur le même sujet : 1° la voûte et les parties latérales du crâne ; 2° la totalité de l'arc vertébral postérieur : le cerveau et la moelle seront enlevés par des incisions faciles à masquer. On remplit de suif la cavité de la dure-mère, et, plus tard, on se débarrasse du suif à l'aide de l'huile essentielle de térébenthine. On peut encore arriver plus facilement au même résultat, en remplissant de sable fin la dure-mère ainsi détachée.

A. — Dure-mère rachidienne.

La *dure-mère rachidienne* (fig. 86) est un long cylindre fibreux, une sorte de fourreau étendu depuis le trou occipital jusqu'à la fin du canal sacré (1).

Capacité de la dure-mère rachidienne.

Pour bien apprécier la *capacité* de cette gaîne fibreuse, il faut préalablement la distendre par une injection faite dans sa cavité : alors on voit que cette membrane représente un cylindre infundibuliforme, très-considérable à la région cervicale, qui se rétrécit à la région dorsale, s'élargit à la région lombaire, et se termine à la région sacrée, en se subdivisant en plusieurs gaînes destinées aux nerfs sacrés. La capacité de la dure-mère, bien supérieure au volume de la moelle épinière, est telle que, dans son état de distension, elle remplit, à peu de chose près, le cylindre osseux formé par la colonne vertébrale (2).

Surface externe.

La dure-mère rachidienne adhère à peine, par sa *surface externe*, aux parois du canal rachidien, et ce défaut d'adhérence est en harmonie avec les mouvements qui ont lieu entre les diverses pièces qui constituent la colonne vertébrale. Entourée d'un réseau veineux *en arrière*, elle n'adhère nullement à l'arc postérieur des vertèbres et aux ligaments jaunes : une graisse fluide, rougeâtre, entremêlée de vaisseaux veineux, toujours infiltrée de sérosité chez le fœtus et dans l'enfance, remplit les vides. Cette graisse, qui se trouve surtout en abondance à la région sacrée, peut être comparée, pour l'aspect, au tissu médullaire des os longs.

Tissu adipeux spinal.

Prolongements fibreux.

En avant, la dure-mère tient au ligament vertébral commun postérieur par des *prolongements fibreux* qui se détachent de ce ligament de distance en distance ; ces prolongements, qui manquent presque entièrement à la région dorsale, sont nombreux et très-longs à la région lombaire, beaucoup plus nombreux à la région cervicale, où ils deviennent plus serrés et moins longs.

(1) D'après une idée ingénieuse, confirmée par l'étude du développement, la dure-mère crânienne, en pénétrant dans le rachis, se diviserait en ses deux feuillets, dont l'externe servirait de périoste interne aux vertèbres, et dont l'interne seul constituerait l'enveloppe de la moelle.

(2) Pourquoi la dure-mère a-t-elle une capacité supérieure au volume de la moelle? La solution de ce problème, qui avait exercé la sagacité de presque tous les anatomistes, a été donnée par Cotugno et par Magendie (*a*) : c'est pour contenir un liquide séreux.

(*a*) *Recherches sur le liquide céphalo-rachidien.* Paris, 1842.

Malformation of corda membrane. Fürst. Index Med. 19

L'adhérence de la dure-mère est intime au niveau du corps de la deuxième vertèbre cervicale.

De chaque côté, la dure-mère spinale fournit des prolongements fibreux qui servent de gaines aux différentes paires de nerfs, sortent avec elles par les trous de conjugaison, et se perdent immédiatement en se confondant avec le périoste. Gaines fibreuses fournies aux nerfs rachidiens.

La *surface interne* est lisse et humide ; elle doit cette disposition, dit-on, au feuillet séreux qui la revêt en y adhérant intimement. En avant et en arrière, des prolongements cellulaires unissent la face interne de la dure-mère à la pie-mère. Sur les côtés, la dure-mère reçoit les insertions du ligament dentelé, que la plupart des anatomistes regardent comme une dépendance de la dure-mère. Rien, sur ces adhérences, ne trahit l'existence d'une membrane séreuse, non plus que sur le ligament dentelé. Surface interne de la dure-mère.

On voit aussi, de chaque côté, le double orifice du conduit fibreux qui donne passage aux racines antérieures et aux racines postérieures des nerfs rachidiens.

La dure-mère se prolonge jusqu'au sommet du sacrum, et par conséquent bien au delà de la moelle épinière. A la fin de la région lombaire, elle forme autour des nerfs de la queue de cheval une vaste ampoule, qui paraît n'avoir d'autre utilité que de servir de réservoir au liquide céphalo-rachidien. Son extrémité inférieure.

A son extrémité supérieure, intimement unie au pourtour du trou occipital, au corps de l'axis et de la troisième vertèbre cervicale, elle se continue avec la dure-mère crânienne. L'adhérence intime de la dure-mère au pourtour du trou occipital, son adhérence au sacrum par les gaines sacrées, aux parties latérales de la colonne vertébrale par les gaines cervicales, dorsales et lombaires, maintiennent cette membrane dans un état de tension éminemment favorable à ses fonctions protectrices. Son extrémité supérieure.

La dure-mère rachidienne est beaucoup plus épaisse en arrière qu'en avant ; elle présente la *texture* des membranes fibreuses, mais se fait remarquer par la quantité énorme de *fibres élastiques* en réseaux qu'elle renferme, quantité qui n'est guère inférieure à celle des faisceaux parallèles de fibres conjonctives qui la constituent essentiellement. Texture.

Les *vaisseaux* de la dure-mère rachidienne qui appartiennent en propre à cette membrane, sont grêles et peu nombreux. Les *artères* proviennent des branches spinales que fournissent les artères vertébrales, intercostales, lombaires et sacrées. Les *veines* se rendent dans les veines intra-rachidiennes. Vaisseaux. Artères. Veines.

Les *vaisseaux lymphatiques* et les *nerfs* de la dure-mère rachidienne n'ont pas encore été démontrés. Lymphatiques. Nerfs.

Ses *usages* sont surtout relatifs à la protection qu'elle fournit à la moelle ; en outre, la dure-mère fixe solidement en place la tige médullaire qui, grâce au ligament dentelé, ne peut se déplacer dans aucun sens. Par son élasticité, enfin, elle intervient activement dans les mouvements du liquide céphalo-rachidien, comme il sera dit plus loin. Usages.

B. — **Dure-mère crânienne.**

1. La *dure-mère crânienne* est une poche fibreuse qui sert à la fois de périoste interne à la boîte osseuse du crâne, qu'elle tapisse, et d'enveloppe au cerveau, dont elle sépare les diverses parties, au moyen de prolongements ou de cloisons incomplètes. La dure-mère sert à la fois de périoste interne et d'enveloppe fibreuse

La *surface externe* de la dure-mère crânienne s'applique exactement contre

Surface externe de la dure-mère.

la surface interne des os du crâne, à laquelle elle adhère par une foule de petits prolongements fibreux et vasculaires. Les débris de ces prolongements se voient très-bien quand on plonge sous l'eau la membrane détachée du crâne. Ils donnent à la surface externe de la dure-mère un aspect rugueux, qui contraste

(Fig 87) (*).

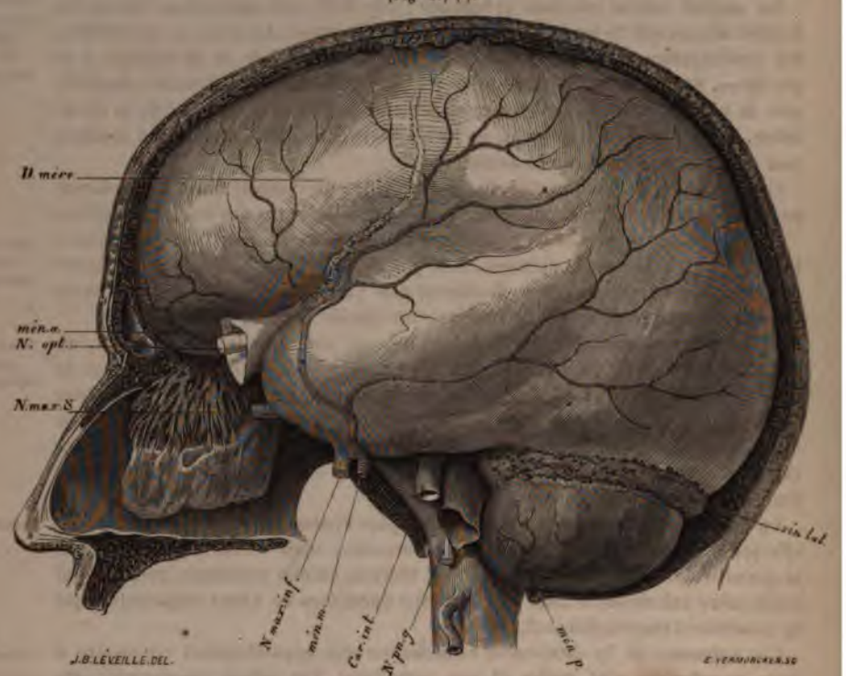

Surface extérieure de la dure-mère crânienne; plan latéral (d'après L. Hirschfeld).

avec le poli de sa surface interne. Sur cette face externe, se voient les ramifications des artères et veines méningées, qui proéminent sur la membrane, comme si elles étaient simplement appliquées contre elle.

Adhérences de la dure-mère.

L'*adhérence* de la dure-mère aux parois du crâne présente d'ailleurs de grandes différences dans les diverses régions. Ainsi, elle est moins considérable à la voûte du crâne qu'à la base, où il est généralement impossible de séparer la dure-mère des os qu'elle revêt. Je signalerai plus particulièrement, sous ce rapport, les parties saillantes de la base du crâne, le bord supérieur du rocher, l'apophyse crista-galli, le bord postérieur des petites ailes du sphénoïde et le pourtour du trou occipital. Au niveau des portions déprimées de cette base, au contraire, l'adhérence est bien moins intime. Il est des régions, telles que les surfaces orbitaires, les fosses occipitales, la portion écailleuse du temporal, où

(*) *D. mère*, dure-mère. — *mén. a.*, artère méningée antérieure. — *mén. p.*, artère méningée postérieure. — *mén. m.*, artère méningée moyenne. — *car. int.*, carotide interne. — *sin. lat.*, sinus latéral. — *N. opt.*, nerf optique. — *N. max. s.*, nerf maxillaire supérieur. — *N. max. inf.*, nerf maxillaire inférieur. — *N. pn. g.*, nerf pneumo-gastrique.

l'adhérence est si peu prononcée, qu'on a pu croire que la dure-mère était complétement libre à leur niveau (1). L'adhérence de la dure-mère est plus forte au niveau des sutures que dans les autres points.

L'adhérence de la dure-mère aux os du crâne varie d'ailleurs suivant les âges, soit pour l'intimité de cette adhérence, soit pour le mode suivant lequel elle s'effectue. Ainsi, chez le vieillard, elle est tellement intime, qu'il est presque toujours impossible d'enlever la voûte du crâne sans enlever en même temps des lambeaux de la dure-mère. Il semble qu'il y ait, dans ce cas, ossification des lames les plus extérieures de cette membrane. Chez l'enfant nouveau-né, l'adhérence est plus forte que chez l'adulte, surtout au niveau des sutures.

Prolongements ou canaux fibreux de la dure-mère.

Parmi les moyens d'adhérence de la dure-mère aux os du crâne, nous devons noter les *canaux fibreux* que cette membrane fournit aux nerfs et aux vaisseaux qui passent par les trous de la base du crâne ; ces canaux forment à ces organes des gaînes, qui cessent, en général, avec les trous ou canaux osseux qu'ils traversent, pour se continuer avec le périoste de la surface externe du crâne. Ces prolongements de la dure-mère s'observent au niveau 1° du *trou optique* : le nerf de la vision, à son passage dans ce trou, est entouré de deux gaînes, fournies l'une par la pie-mère, qui se continue avec la sclérotique, l'autre par la dure-mère, qui, au sortir du trou optique, va constituer le périoste orbitaire. Ces deux gaînes sont séparées par un peu de tissu conjonctif lâche ; 2° de la *fente sphénoïdale* ; ce prolongement s'accole à la paroi orbitaire et ferme la fente sphéno-maxillaire ; 3° des *trous grand rond* et *ovale*, pour les nerfs maxillaires supérieur et inférieur ; 4° du *trou déchiré postérieur*, pour les nerfs glosso-pharyngien, pneumogastrique et spinal, et pour la veine jugulaire interne ; 5° du *trou condylien antérieur*, pour le nerf grand hypoglosse, et 6° des trous qui livrent passage aux veines émissaires.

Surface interne de la dure-mère.

La *surface interne* de la dure-mère est lisse, polie et incessamment lubréfiée par de la sérosité : elle doit cet aspect au feuillet arachnoïdien qui la revêt et dont elle ne peut être séparée. La surface interne de la dure-mère crânienne est libre de toute adhérence, excepté dans les points où les veines cérébrales vont s'ouvrir dans les différents sinus : elle est contiguë à l'arachnoïde cérébrale, et médiatement aux circonvolutions du cerveau.

Cloisons de la dure-mère.

De cette surface interne partent des *prolongements* ou *cloisons incomplètes*, qui divisent la cavité du crâne en un certain nombre de compartiments. Ces prolongements, au nombre de quatre, sont désignés sous les noms de *faux du cerveau*, *tente du cervelet*, *faux du cervelet* et *repli pituitaire* (tente du corps pituitaire, *diaphragme de l'hypophyse*, Valentin).

Faux du cerveau.

1° *Faux du cerveau* (*falx magna*, *processus falciformis*). C'est une lame fibreuse située dans le plan médian, entre les deux hémisphères du cerveau. Sa forme est celle d'une faux, étendue depuis l'apophyse crista-galli jusqu'à la tente du cervelet. Sa *pointe*, qui est en avant, s'enfonce dans le trou borgne, et enveloppe l'apophyse crista-galli ; sa *base* est en arrière, et tombe perpendiculairement sur la partie moyenne de la tente du cervelet, avec laquelle elle se continue, et qu'elle soulève en la maintenant tendue. C'est dans le lieu d'intersection de la faux du

Sa pointe ;

Sa base ;

(1) Une erreur anatomique longtemps accréditée, c'est que les adhérences de la dure-mère aux os sont morbides ; on avait même admis l'existence d'un espace entre la dure-mère et les os du crâne. Ces erreurs étaient la conséquence d'une hypothèse physiologique sur la cause des mouvements du cerveau, qui étaient attribués à la contraction de la dure-mère.

cerveau et de la tente du cervelet qu'est creusé le canal veineux connu sous le nom de *sinus droit*. Son *bord supérieur*, convexe, mesure tout l'intervalle qui sépare le trou borgne de la protubérance occipitale interne, et, par conséquent,

Ses bords;

(Fig. 83) (*).

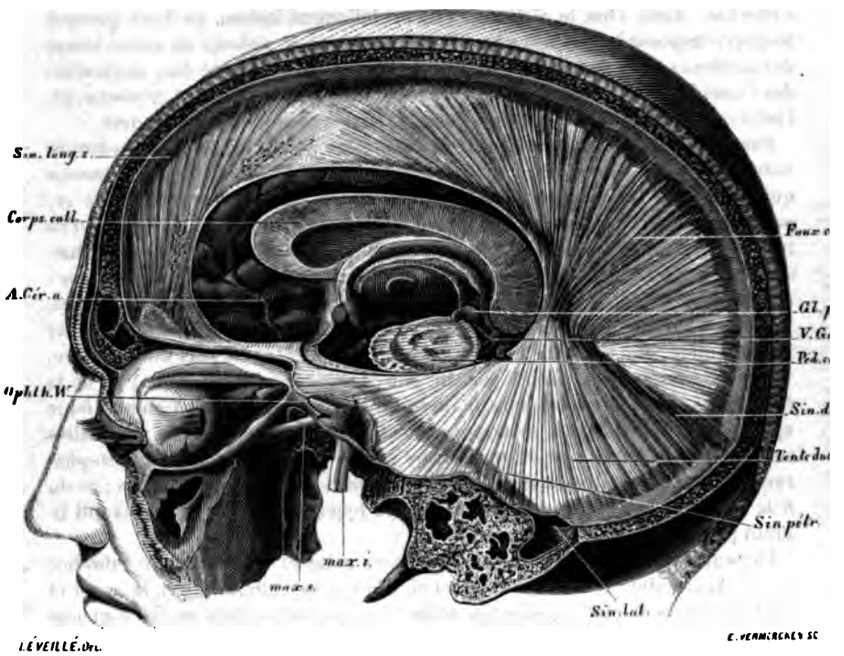

Surface interne de la dure-mère crânienne, avec la faux du cerveau, la tente du cervelet et la faux du cervelet (d'après L. Hirschfeld).

est en rapport avec la ligne médiane du frontal, la suture sagittale et la branche supérieure de la gouttière cruciale de l'occipital. Dans l'épaisseur de ce bord, se trouve le *sinus longitudinal supérieur*. Le *bord inférieur*, concave, est mince, comme tranchant, et répond au corps calleux, qu'il touche seulement en arrière, et sur lequel par conséquent il ne saurait imprimer de sillon. Ce bord, moins mince en arrière qu'en avant, contient dans son épaisseur une petite veine, à laquelle on a donné le nom de *sinus longitudinal inférieur*. Les *deux faces* de la faux répondent à la surface interne des deux hémisphères. Il n'est pas rare de voir la faux du cerveau comme éraillée dans quelques points, et même il m'est arrivé de trouver une fois les deux hémisphères cérébraux continus l'un avec l'autre, par une espèce de commissure, à travers une perte de substance de cette cloison.

Ses faces;

(*) *Sin. long. s.*, sinus longitudinal supérieur. — *A. cér. a.*, artère cérébrale antérieure. — *Sin. lat.*, sinus latéral. — *Sin. pétr.*, sinus pétreux supérieur. — *Sin. dr.*, sinus droit. — *V. Gal.*, veine de Galien. — *Faux cer.*, faux du cerveau. — Tente du cervelet. — *Ophth. W.*, nerf ophthalmique de Willis. — *Max. s.*, *Max. i.*, nerfs maxillaires supérieur et inférieur. — *Péd. cér.*, pédoncule du cerveau. — *Gl. pin.*, glande pinéale. — *Cor. call.*, corps calleux.



Les *usages* de la faux sont bien évidemment de prévenir les effets de l'ébranlement latéral du cerveau, et d'empêcher, lors du décubitus latéral, que l'un des hémisphères ne pèse sur l'autre. Ses usages.

2° *Tente du cervelet.* Espèce de cloison incomplète, et comme trouquée en avant (*septum transverse*, Chauss.), qui sépare le cervelet des lobes postérieurs du cerveau. Étendue du bord supérieur des rochers à l'occipital, la tente du cervelet est horizontale d'une manière générale, et ferme les fosses occipitales du Tente du cervelet.

(Fig. 89) (*).

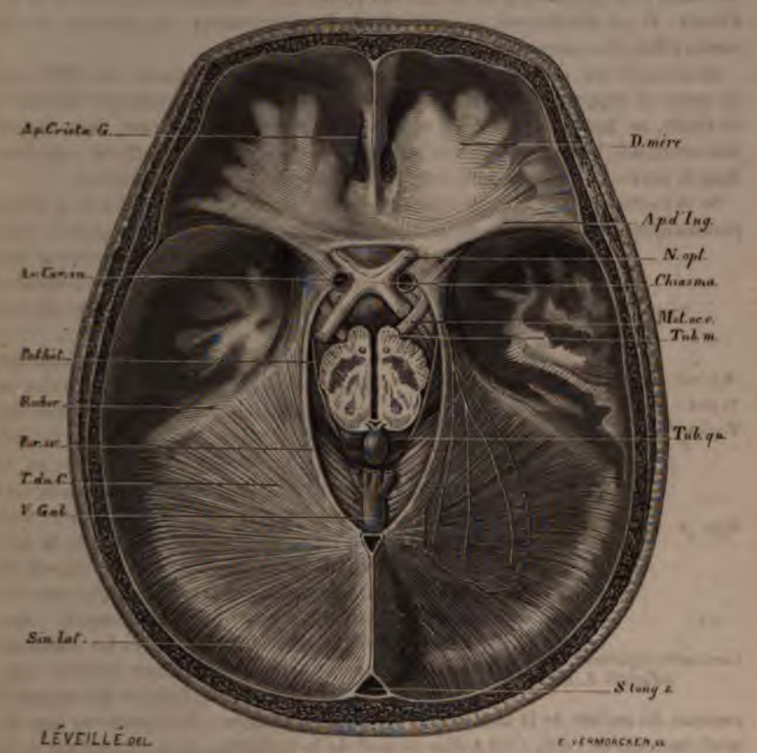

Surface interne de la dure-mère. Tente du cervelet, vue par sa face supérieure, et en rapport avec l'isthme. La faux du cerveau a été enlevée (d'après L. Hirschfeld).

crâne en haut. Ce repli offre un état de tension permanent ; il doit cette tension à la faux du cerveau, qui est elle-même habituellement tendue. La faux du cerveau et la tente du cervelet sont réciproquement la cause de leur état de tension. La section de l'un est nécessairement suivie du relâchement de l'autre.

(*) *Ap. crista. g.*, apophyse crista-galli. — *D mère*, dure-mère. — *Ap. d'Ing.*, apophyse d'Ingrassias. — *Sin. long. s.*, sinus longitudinal supérieur. — *Sin. lat.*, sinus latéral. — *T. du c.*, tente du cervelet. — *V. Gal.*, veines de Galien. — *Ar. car. int.*, artère carotide interne. — *N. opt.*, nerf optique. — *Mot. oc. c.*, moteur oculaire commun. — *Tub. m.*, tubercules mamillaires. — *Pathét.*, nerf pathétique. — *Tub. qu.*, tubercules quadrijumeaux. — *For. ov.*, trou ovale.

Ses plans inclinés.

On ne peut donc avoir une bonne idée de la tente du cervelet que lorsqu'on l'étudie en place, la faux du cerveau étant intacte. On voit alors que, examinée par sa face supérieure, la tente présente deux plans inclinés, réunis à angle obtus, de manière à former une sorte de voûte membraneuse, sur le sommet de laquelle s'appuie la base de la faux du cerveau. La concavité inférieure de cette voûte répond à la convexité du cervelet, sur laquelle elle se moule ; la convexité supérieure répond à la concavité légère des lobes postérieurs du cerveau. Le double plan incliné (en dos d'âne) de la tente du cervelet est important à noter pour se faire une idée de la manière dont le cerveau résiste aux ébranlements directs ou indirects. Il en résulte une décomposition de mouvement qui prévient les funestes effets des commotions.

Ses circonférences.

Sa *circonférence externe*, ou postérieure, grande circonférence, est adhérente au crâne et répond, en arrière, à la moitié postérieure des gouttières latérales ; en avant, au bord supérieur du rocher. Le *sinus latéral* est creusé dans la portion occipitale, où les adhérences sont assez lâches, et le *sinus pétreux supérieur*, dans la portion pétrée de cette circonférence, fortement unie au rocher.

Sa *circonférence interne* ou antérieure, petite circonférence, est libre, à forme parabolique, et limite, avec la gouttière basilaire de l'occipital, un orifice elliptique, allongé dans le sens antéro-postérieur, que remplit la protubérance annulaire, et qui porte le nom de *trou ovale* de Pacchioni.

(Fig. 90) (*).

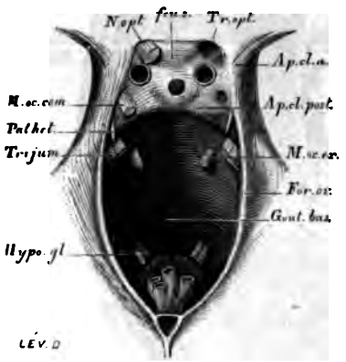

Dure-mère tapissant la gouttière basilaire (d'après L. Hirschfeld).

Croisement en X des pointes des deux circonférences.

Les *extrémités* ou *pointes* des deux circonférences de la tente du cervelet se croisent de chaque côté, à la manière des branches d'un X : la pointe ou l'extrémité de la circonférence externe va se fixer à l'apophyse clinoïde postérieure, et forme, vers le sommet du rocher, une espèce de pont, sous lequel passe le nerf trijumeau. La pointe ou l'extrémité de la circonférence interne, subjacente à la précédente, se prolonge jusqu'à l'apophyse clinoïde antérieure. Le prolongement de la circonférence externe comble, de chaque côté, l'espace qui sépare le sommet du rocher de la lame quadilatère du sphénoïde ; il est traversé par les nerfs moteurs de l'œil, c'est-à-dire le nerf de la troisième, de la quatrième et de la sixième paire. Le prolongement de la circonférence interne comble l'espace entre le sommet du rocher et la base des petites ailes du sphénoïde, et forme la paroi externe du *sinus caverneux*, dans laquelle cheminent les nerfs moteurs de l'œil, ainsi que la branche ophthalmique de la cinquième paire.

Usage.

La tente du cervelet a pour *usage* de soutenir les lobes postérieurs du cerveau et de les empêcher de peser sur le cervelet dans la station verticale.

Faux du cervelet.

3° *Faux du cervelet* (*falx minor*). Petit repli falciforme, vertical, médian (*sep-*

(*) *feu. s.*, feuillet superficiel recouvrant le corps pituitaire. — *N. opt.*, nerf optique. — *Tr. opt.*, trou optique. — *Ap. cl. post.*, apophyse clinoïde postérieure. — *M. oc. ex.*, nerf moteur oculaire externe. — *For. ov.*, *foramen ovale* de Pacchioni. — *Gout. bas.*, gouttière basilaire. — *Hypogl.*, nerf hypoglosse. — *Trij.*, nerf trijumeau. — *Pathet.*, nerf pathétique. — *M. oc. com.*, nerf moteur oculaire commun.

tum médian du cervelet, Chauss.), quelquefois double, suivant la remarque de Winslow, étendu de la protubérance occipitale interne au trou occipital et destiné à séparer les deux hémisphères cérébelleux. Sa *base*, dirigée en haut, répond à la tente du cervelet et s'y implante ; son *sommet* se bifurque sur les parties latérales du trou occipital ; les deux branches de bifurcation contiennent dans leur épaisseur les sinus occipitaux. Son *bord postérieur* ou adhérent est convexe et s'insère à la crête occipitale interne ; son *bord antérieur* ou libre est concave et tranchant, et répond au fond de la scissure médiane du cervelet (1).

4° *Tente du corps pituitaire.* Il existe un quatrième repli de la dure-mère : c'est celui qui recouvre le corps pituitaire et complète l'espèce de boîte partie osseuse, partie fibreuse, dans laquelle il est encaissé. Ce repli, sorte de diaphragme, est constitué par le feuillet interne de la dure-mère replié sur lui-même, tandis que le feuillet externe va tapisser la selle turcique. Une petite ouverture se voit au centre de ce diaphragme, pour laisser passer la tige pituitaire.

Cloison fibreuse de l'hypophyse.

II. *Texture de la dure-mère crânienne.* La dure-mère est peut-être la plus épaisse et la plus résistante de toutes les membranes d'enveloppe des viscères. On peut la considérer comme le *périoste interne* du crâne, formé de deux lames fibreuses qui, confondues entre elles dans la plus grande portion de leur étendue, s'écartent l'une de l'autre dans quelques points, pour constituer et les canaux veineux appelés *sinus*, et les divers replis que nous avons décrits à la face interne de la dure-mère. Ainsi, au niveau de la gouttière longitudinale, le feuillet externe de la dure-mère tapisse cette gouttière ; mais le feuillet interne s'en détache de chaque côté. Or, les deux lames de ce feuillet interne, en se rapprochant, interceptent entre elles et le feuillet externe un espace prismatique triangulaire, *sinus longitudinal supérieur*, et constituent ensuite la faux du cerveau. Il en est de même au niveau des sinus latéraux où le feuillet interne, en se repliant, va constituer la tente du cervelet. Cette séparation des deux feuillets de la dure-mère, évidente au niveau des sinus, ne peut être obtenue qu'incomplétement par la dissection dans les autres régions de cette membrane (2).

La dure-mère est composée de deux lames fibreuses.

Mode de formation des sinus et des replis de la dure-mère.

a. La dure-mère appartient à la classe des membranes fibreuses, et non au tissu musculaire, comme on l'a cru pendant longtemps (3). Elle est formée de faisceaux de fibres conjonctives, entourés de nombreuses fibres élastiques. Ces faisceaux, en certains points, sont comme feutrés, sans direction prédominante ; ailleurs ils s'entre-croisent de façon à circonscrire des mailles quadrilatères, plus ou moins régulières. Dans la faux du cerveau, ils rayonnent

La structure de la dure-mère est fibreuse.

(1) J'ai vu la dure-mère former, au niveau de la moitié postérieure du trou occipital, un petit repli falciforme, qui représentait la base d'un triangle isocèle, dont les deux branches de division de la faux du cervelet constituaient les bords égaux.

(2) La séparation des deux feuillets de la dure-mère peut être prolongée bien au delà des sinus. Chez les vieillards, elle se fait souvent naturellement lors de l'ablation de la voûte du crâne : le feuillet externe suit la voûte, à laquelle il adhère intimement ; le feuillet interne seul reste en place. Elle est aussi plus facile chez l'enfant que chez l'adulte. Du reste, l'histoire du développement nous apprend indubitablement que la dure-mère n'est autre chose que le périoste interne du crâne et du canal rachidien.

(3) Pacchioni, qui a fait un long travail sur cette membrane, allait même jusqu'à y admettre trois ventres ou corps charnus, savoir : un pour chaque hémisphère, et un pour le cervelet. Le même auteur donne une description excessivement minutieuse de la direction des divers plans de fibres de la dure-mère. Je ne crois pas qu'il existe dans l'histoire de l'art un exemple plus frappant de l'abus qu'on peut faire de l'anatomie de texture.

autour de la protubérance occipitale interne (*fig.* 88); dans la tente du cervelet, ils convergent vers l'extrémité antérieure du sinus droit (*fig.* 89). La surface libre de la dure-mère et de ses prolongements est revêtue d'une couche simple de *cellules épithéliales pavimenteuses*, qui constitue à elle seule ce qu'on désigne généralement sous le nom de *feuillet pariétal de l'arachnoïde.*

Vaisseaux de la dure-mère : 1° Artériels;

b. Vaisseaux. Sous le rapport du nombre et du volume de ses vaisseaux, la dure-mère crânienne semble faire exception aux membranes fibreuses, qui sont toutes remarquables par leur peu de vascularité. Nous trouvons, en effet, comme *artères* de la dure-mère (*fig.* 87), la *méningée moyenne*, branche de la maxillaire interne ; la *méningée antérieure*, fournie par les ethmoïdales ; la *méningée postérieure*, fournie par la pharyngienne supérieure ou pharyngo-méningée. Toutefois, si l'on considère, d'une part, la situation de ces vaisseaux entre la dure-mère et les os ; d'autre part, leur distribution, qui a lieu presque en entier aux os du crâne, on se rendra facilement compte de cette exception, plus apparente que réelle. Les prolongements internes fournis par la dure-mère crânienne ne sont guère plus vasculaires que les autres membranes fibreuses.

2° Veineux ;

Les *veines* sont : 1° les veines satellites des artères méningées, au nombre de deux pour chaque branche artérielle ; 2° des veinules isolées, qui vont se rendre dans les sinus situés dans l'épaisseur de la dure-mère, entre les deux feuillets de cette membrane.

3° Lymphatiques.

D'après Mascagni, la dure-mère aurait des vaisseaux *lymphatiques* propres, qui accompagneraient les ramifications de l'artère méningée moyenne, sortiraient avec elles par le trou petit rond, se joindraient aux vaisseaux lymphatiques profonds de la face, et iraient se rendre dans les ganglions lymphatiques qui entourent la veine jugulaire interne. Mais il n'a pu les suivre, non plus que M. Sappey, au delà du trou sphéno-épineux. Encore est-il probable qu'ils appartiennent aux parois osseuses du crâne, et non à la dure-mère. En existe-t-il à la surface interne de cette membrane ? L'observation est encore muette à cet égard.

Nerfs de la dure-mère. Opinions diverses des auteurs à ce sujet.

c. Nerfs de la dure-mère. Parmi les auteurs anciens, les uns, avec Haller, Wrisberg et Lobstein, disent qu'il y a absence complète de nerfs dans la dure-mère ; d'autres, tels que Vieussens, Winslow, Lieutaud, Lecat, Valsalva, disent en avoir observé. Celui-ci les fait naître de la septième paire ; ceux-là, de la cinquième ; mais ils ne s'entendent pas sur le lieu d'origine de ces nerfs : tantôt on les fait provenir du ganglion semi-lunaire ou de Gasser, et tantôt des branches ophthalmique, maxillaire supérieure ou maxillaire inférieure. Chaussier veut qu'ils viennent du système ganglionnaire ; mais il est évident que c'est par induction, et nullement *de visu*, qu'il a été conduit à les admettre (1).

Les nerfs de la dure-mère, qui tous proviennent des ramifications de la cinquième paire, se divisent en *antérieurs*, *moyens* et *postérieurs*.

1° Les *antérieurs*, que M. Froment a, le premier, signalés, sont des ramuscules

(1) Le hasard m'a conduit à démontrer, de la manière la plus évidente, les nerfs de la dure-mère. Sur une tête qui avait macéré dans l'acide nitrique étendu d'eau, puis dans l'eau seule, la dure-mère étant devenue transparente, comme gélatiniforme, je fus tout surpris de voir dans son épaisseur des lignes blanches, tout à fait semblables aux filets nerveux. Je mis à découvert ces lignes blanches : je constatai leur caractère nerveux, et je les disséquai dans toute leur longueur. Cette observation fut le point de départ de dissections nombreuses auxquelles M. Bonamy et moi nous nous sommes livrés à ce sujet.

Langr. J. d. Anat. 1877

très-grêles, qui se détachent du filet ethmoïdal du rameau nasal de l'ophthalmique de Willis, et se répandent dans l'épaisseur de cette portion de la dure-mère qui recouvre la lame criblée de l'ethmoïde (1).

2° Les filets moyens, *nerfs de la région temporo-pariétale de la dure mère*, au nombre de quatre ou cinq de chaque côté, naissent du ganglion de Gasser, se placent immédiatement dans l'épaisseur de la dure-mère, plus près de la surface interne que de la surface externe, et parcourent en divergeant la région sphéno-temporale, puis la région pariétale de la dure-mère; plusieurs s'épuisent dans ce trajet, deux ou trois se terminent au voisinage du sinus longitudinal supérieur. Nerfs de la région temporo-pariétale de la dure-mère.

3° Les filets postérieurs, *nerfs de la tente et de la faux*, au nombre de cinq ou six de chaque côté, naissent de la branche ophthalmique de Willis, à sa sortie du ganglion de Gasser et se recourbent immédiatement en arrière. Quelques-uns croisent le nerf pathétique, auquel ils s'accolent, ce qui a pu faire croire qu'ils provenaient de ce nerf. Ils se placent ensuite dans l'épaisseur de la tente du cervelet, en longeant sa petite circonférence, et vont en divergeant à partir de ce point. Les filets externes, arrivés au voisinage du sinus latéral, se recourbent de dehors en dedans, pour aller gagner la partie postérieure de la faux, dans l'épaisseur de laquelle ils se terminent; les plus internes gagnent directement la base de la faux, et se portent en haut et en avant, dans l'épaisseur de ce repli, où ils se perdent à diverses hauteurs. Nerfs de la tente et de la faux.

III. *Usages de la dure-mère crânienne*. La dure-mère sert de périoste interne aux os du crâne, avec lesquels elle a de nombreuses connexions vasculaires; en outre, elle sert d'enveloppe protectrice au cerveau. Par ses prolongements, qui isolent les unes des autres les diverses parties de la masse encéphalique, elle prévient en partie les effets des commotions et des contusions. En outre, elle contient dans son épaisseur des canaux veineux, dans lesquels circule tout le sang qui revient de la masse encéphalique. Usages de la dure-mère crânienne.

§ 2. — ARACHNOÏDE.

Le centre nerveux encéphalo-médullaire est entouré par une membrane séreuse, l'*arachnoïde*, que l'on considère, comme toutes les membranes du même genre, comme un sac sans ouverture, adhérent par sa face externe, libre et lisse par sa face interne. Nous allons examiner successivement la *portion rachidienne* et la *portion crânienne* de l'arachnoïde. L'arachnoïde est une membrane séreuse.

A. — Arachnoïde rachidienne.

La moelle épinière, indépendamment de sa membrane propre, est recouverte par un feuillet transparent, d'une ténuité excessive, qu'on ne peut bien voir qu'en le soulevant à l'aide d'une pince, ou en insufflant de l'air au-dessous de lui : c'est le *feuillet viscéral de l'arachnoïde rachidienne*. Feuillet viscéral de l'arachnoïde spinale.

(1) La dure-mère est insensible à la section, mais elle paraît très-sensible à la lacération, à la déchirure. Ainsi, ayant eu occasion d'appliquer un grand nombre de fois des couronnes de trépan sur la tête des chiens, j'ai remarqué que l'animal restait impassible tout le temps que l'action de la scie était limitée à l'os ; mais, aussitôt que les dents de l'instrument atteignaient la dure-mère, l'animal manifestait une vive douleur par des mouvements brusques et par des cris aigus.

(Fig. 91) (*).

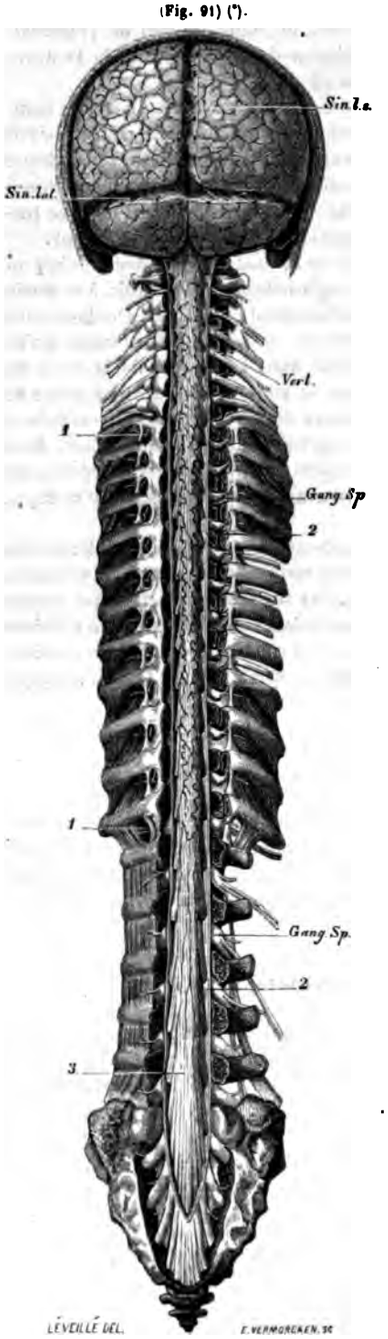

Grand espace sous-arachnoïdien du rachis.

Filaments fibreux sous-arachnoïdien.

a. Ce feuillet se présente sous l'aspect d'une gaîne séreuse, d'une capacité bien supérieure au volume de la moelle, et qui se prolonge autour du faisceau de nerfs connu sous le nom de *queue de cheval*. Il fournit à chaque paire de nerfs une gaîne infundibuliforme, qui se termine en cul-de-sac au niveau du trou de conjugaison correspondant, pour se réfléchir sur le canal fibreux que la dure-mère fournit à chacune d'elles.

Il existe donc, entre la moelle épinière et le feuillet arachnoïdien qui lui sert de gaîne, un espace considérable, dont on ne peut se faire une bonne idée qu'en y insufflant de l'air ou en y injectant un liquide. Cet espace se renfle considérablement à sa partie inférieure, au niveau de la queue de cheval, et communique, en haut, avec les espaces sous-arachnoïdiens du crâne. Nous verrons tout à l'heure que cet *espace sous-arachnoïdien spinal*, de même que les espaces sous-arachnoïdiens cérébraux, est rempli par un liquide particulier.

De même aussi qu'au niveau de l'excavation médiane du cerveau, l'arachnoïde n'adhère à la pie-mère cérébrale qu'à l'aide de filaments longs, de nature fibreuse, de même l'arachnoïde spinale adhère à l'enveloppe propre de la moelle au moyen de filaments fibreux (1).

Une autre particularité du feuillet viscéral de l'arachnoïde spinale, c'est

(*) *Sin. lat.*, sinus latéral. — *Vert.*, artère vertébrale. — *Gang. sp*, ganglion spinal. — 1, 1, branches postérieures des nerfs dorsaux. — 2, dure-mère et feuillet pariétal de l'arachnoïde. — 3, feuillet viscéral de l'arachnoïde.

(1) Magendie dit que ces filaments sous-arachnoïdiens semblent former, en arrière, une cloison médiane et longitudinale, cloison incomplète, qui correspond à un sillon du feuillet viscéral, et qui ne s'oppose pas à ce que le côté droit de la cavité communique avec le côté gauche.

Arachnoïde vertébro-crânienne ; plan postérieur (d'après L. Hirschfeld).

Thomas Infelix Parker. Br. Mus. D. 1095 1098.

Arachnoid, brain. Surgery. Boston Med. & Surg. J. 1862
Vol. 1. 7 C 222.

que ce feuillet adhère au feuillet pariétal dans une foule de points, par des filaments très-déliés, qui ont échappé à l'observation de la plupart des anatomistes.

b. Feuillet pariétal. Le feuillet pariétal de l'arachnoïde rachidienne se comporte exactement comme celui de l'arachnoïde crânienne, et donne lieu aux mêmes considérations. Il se continue avec le feuillet viscéral par l'intermédiaire des gaines que ce dernier fournit aux nerfs rachidiens.

B. — Arachnoïde crânienne.

Préparation. La démonstration de l'arachnoïde sur la convexité du cerveau peut être faite sans préparation sur les cerveaux dont le tissu cellulaire sous-arachnoïdien est infiltré. On démontre aussi très-facilement cette membrane par l'insufflation à l'aide d'un chalumeau introduit au-dessous d'elle.

Longtemps confondue avec la pie-mère, à cause de sa ténuité, l'*arachnoïde* (*membrana media*) a été démontrée sur la convexité du cerveau par Ruysch, à l'aide de l'insufflation ; sur la base du cerveau, par Varole, et figurée sur cette même base par Casserius. Elle a été décrite pour la première fois comme une membrane spéciale, sous le nom d'*arachnoïde*, par la Société anatomique d'Amsterdam. Le feuillet viscéral de l'arachnoïde était seul connu avant Bichat, qui, appliquant à l'arachnoïde ses idées générales sur les séreuses, en fit un sac sans ouverture, formant une enveloppe au cerveau et tapissant la face interne de la dure-mère. Bien plus, il avait admis la continuité de la mem-

(Fig. 92) (*).

Adhérences filamenteuses du feuillet pariétal et du feuillet viscéral de l'arachnoïde.

Ruysch la démontrait par l'insufflation.

Travaux de Bichat sur l'arachnoïde

(*) *Arach. v.*, arachnoïde viscérale. — *bas.*, artère basilaire. — *Car. int.*, carotide interne. — *Vert.*, artère vertébrale. — *Sp. ant.*, artère spinale antérieure. — *Pl. cerv.*, plexus cervical. — *Pl. brac.*, plexus brachial. — *N. dors.*, nerf dorsal. — *D. mère*, dure-mère. — *Pl. lomb*, plexus lombaire. — *Pl. sacré*, plexus sacré.

LÉVEILLÉ DEL. F. VERMORCKEN SC.

Arachnoïde vertébro-crânienne ; plan antérieur (*d'après* L. Hirschfeld.)

brane qui tapisse les ventricules avec l'arachnoïde, erreur qui a été victorieusement réfutée par Magendie.

De même qu'à toutes les membranes séreuses, on considère à l'arachnoïde un *feuillet viscéral* et un *feuillet pariétal*.

(Fig. 93) (*).

Arachnoïde crânienne ou encéphalique; feuillet viscéral de la face inférieure de l'encéphale (d'après L. Hirschfeld).

Trajet de l'arachnoïde à la base du cerveau :

A. feuillet viscéral de l'arachnoïde. Le *feuillet viscéral de l'arachnoïde* doit être examiné sur la convexité du cerveau et à sa base.

1° *A la base du cerveau*, l'arachnoïde est isolée dans un grand nombre de points, et plus particulièrement dans ceux où elle se réfléchit d'un lobe sur un autre. Étudions avec quelques détails cette disposition.

1° Sur la ligne médiane.

a. Sur *la ligne médiane, en avant*, elle s'enfonce entre les lobes antérieurs du cerveau, mais seulement à leur partie antérieure ; en arrière, à un centimètre

(*) *Arachn.*, arachnoïde. — *v. cér.*, veine cérébrale. — *Art. car. int.*, artère carotide interne. — *T. pit.*, tige pituitaire. — *Tr. bas.*, tronc basilaire. — *Art. vert.*, artère vertébrale. — *D.-mère*, dure-mère. — *Chiasm.*, chiasma.

environ au-devant du chiasma des nerfs optiques, elle passe directement de l'un à l'autre, sans se déprimer dans leur intervalle, et va gagner la face inférieure des nerfs optiques et de leur chiasma, formant ainsi la paroi inférieure d'un espace limité en arrière par les nerfs optiques, en haut par le corps calleux, espace que remplit le liquide sous-arachnoïdien et que Magendie a désigné sous le nom de *confluent antérieur* de ce liquide. Dans ce trajet d'avant en arrière, l'arachnoïde tapisse ensuite le *tuber cinereum*, et rencontre la tige pituitaire, à laquelle elle forme une gaîne, pour se réfléchir sur la tente du corps pituitaire. Du *tuber cinereum*, elle se porte, à la manière d'un pont, sur la protubérance annulaire, et laisse entre elle et le cerveau un espace ou plutôt une excavation considérable, parcourue par des filaments rougeâtres et résistants, qui unissent l'arachnoïde au cerveau.

J'appellerai *espace sous-arachnoïdien antérieur* (*confluent inférieur* de Magendie) cet espace, qu'on peut considérer comme le réservoir principal de la sérosité crânienne, et qui est limité en avant par le chiasma, en arrière par la protubérance, sur les côtés par le bord interne des lobes sphénoïdaux des hémisphères. Espace sous-arachnoïdien antérieur.

b. Sur la ligne médiane, en arrière, l'arachnoïde tapisse le sillon de séparation des lobes postérieurs du cerveau, et se réfléchit du corps calleux sur le processus vermiculaire supérieur du cervelet; elle rencontre dans cette réflexion les veines de Galien, et forme ordinairement tout autour d'elles un pli circulaire, que Bichat avait comparé à l'hiatus de Winslow, et que l'on considérait, d'après cet auteur, comme l'orifice d'un *canal arachnoïdien*, allant s'ouvrir dans le troisième ventricule sous la toile choroïdienne, et établissant ainsi une communication entre les cavités des ventricules et la cavité de l'arachnoïde.

L'arachnoïde revêt toute la face supérieure du cervelet, sans pénétrer entre les lames qui le composent; parvenue à la grande circonférence de cet organe, elle passe, à la manière d'un pont, d'un hémisphère cérébelleux sur l'autre, et du cervelet sur la face postérieure de la moelle épinière. Dans ce trajet d'un hémisphère cérébelleux à l'autre, et du cervelet à la moelle, l'arachnoïde laisse entre elle et les parties qu'elle revêt un espace considérable, réservoir de liquide, qu'on peut appeler *espace sous-arachnoïdien postérieur* (*confluent postérieur de Magendie*). Espace sous-arachnoïdien postérieur.

c. De *chaque côté*, l'arachnoïde recouvre la face inférieure du lobe antérieur du cerveau et du ruban olfactif, qu'elle maintient appliqué contre ce lobe en arrière, et auquel elle fournit une enveloppe en avant; elle passe directement, à la manière d'un pont, du lobe antérieur sur le lobe postérieur, sans s'enfoncer dans la scissure de Sylvius, et du lobe postérieur sur la protubérance et sur le cervelet. Il en résulte de petits espaces sous-arachnoïdiens, qui communiquent avec le grand espace sous-arachnoïdien antérieur du cerveau; en sorte que, sur le cadavre, il existe à la base du cerveau, entre l'arachnoïde et la pie-mère, un espace assez considérable, dont le centre est l'excavation médiane de la base du cerveau, et qui se prolonge, 1° en avant, entre les lobes antérieurs du cerveau; 2° sur les côtés, le long de la scissure de Sylvius; 3° en arrière, autour des pédoncules du cervelet. Ce dernier prolongement fait communiquer l'espace sous-arachnoïdien antérieur avec l'espace sous-arachnoïdien postérieur. Tous ces espaces sont remplis de liquide sous-arachnoïdien. 2° De chaque côté de la ligne médiane. Mode de communication des deux espaces sous-arachnoïdiens.

L'arachnoïde se comporte d'une manière uniforme par rapport aux nerfs qu'elle rencontre à la base du cerveau : 1° elle passe sous ces nerfs, qu'elle fixe, par conséquent, d'une manière solide à la face inférieure du cerveau; 2° dans le Disposition de l'arachnoïde autour des nerfs.

lieu où ces nerfs se détachent du cerveau, elle leur fournit une gaine, qui les abandonne au moment où ils s'engagent dans les trous de la base du crâne, et se réfléchit sur la face interne de la dure-mère, pour constituer le feuillet pariétal de l'arachnoïde.

Autour des veines

Il en est de même des *veines* que l'arachnoïde rencontre sur son trajet ; au moment où elles vont se jeter dans les sinus, l'arachnoïde les enveloppe d'une manière complète, pour passer ensuite sur la dure-mère.

Trajet de l'arachnoïde sur la convexité du cerveau.

2° *Sur la convexité du cerveau*, l'arachnoïde s'enfonce dans la scissure médiane de ce viscère, tapisse la face interne des hémisphères et se réfléchit d'un hémisphère à l'autre immédiatement au-dessous du bord libre de la faux du cerveau. Or, comme la faux s'approche bien plus du corps calleux en arrière qu'en avant, il en résulte qu'à leur partie antérieure, les hémisphères sont en contact immédiat, ou plutôt ne sont séparés, dans une certaine étendue, que par la pie-mère.

Trajet d'une circonvolution à l'autre.

Au reste, à la convexité comme à la base, l'arachnoïde enveloppe le cerveau en passant, à la manière d'un pont, d'une circonvolution à l'autre, et ne s'enfonce jamais dans l'intérieur des anfractuosités. Il en résulte que toutes les anfractuosités sont converties en autant d'espaces prismatiques, communiquant entre eux et traversés seulement par des filaments de tissu conjonctif. Ces espaces sont remplis par le liquide céphalo-rachidien.

Ténuité du tissu cellulaire sous-arachnoïdien

Le tissu cellulaire qui unit l'arachnoïde à la pie-mère, est séreux, extrêmement délié, et permet aisément la séparation de ces deux membranes, excepté dans les cas d'inflammation. Une insufflation d'air sous l'arachnoïde révèle toute la ténuité de ce tissu cellulaire.

Tissu fibreux sous-arachnoïdien.

Dans quelques parties de son trajet, l'arachnoïde est doublée par du tissu fibreux, qui lui donne une grande résistance. Cette particularité s'observe surtout au niveau des grands sillons du cerveau. Ainsi, on la rencontre au pourtour du grand espace sous-arachnoïdien antérieur, où le tissu conjonctif constitue comme un cercle fibreux très-résistant, circonscrivant le trapèze artériel de la base du cerveau ; c'est ce même tissu qui maintient les diverses parties de la base du cerveau dans leurs rapports, lors même que celui-ci, retiré de la boîte osseuse du crâne, repose sur sa convexité.

B. *Feuillet pariétal de l'arachnoïde.* La face interne de la dure-mère est revêtue, avons-nous dit, par une simple couche de cellules épithéliales polygonales, qui seule constitue tout le feuillet arachnoïdien pariétal des auteurs (1). Ce feuillet ne mérite donc point une description spéciale.

Mode de continuité de l'arachnoïde pariétale et de l'arachnoïde viscérale.

Reste maintenant à déterminer le mode suivant lequel se continuent entre elles l'arachnoïde pariétale et l'arachnoïde viscérale. Nous avons vu que l'arachnoïde formait des gaînes à chacun des nerfs qui se détachent de la base du cerveau, et à chacune des veines qui vont se rendre aux divers sinus. Ces gaînes ont à peine pénétré dans les conduits fibreux que leur fournit la dure-mère, qu'elles se terminent immédiatement par la réflexion de l'arachnoïde sur la dure-mère : il en résulte que l'arachnoïde forme une espèce de *cul-de-sac* au niveau de l'origine de chaque gaîne fibreuse de la dure-mère. Pour bien voir la

(1) Les collections de sang qu'on a dit avoir rencontrées entre le feuillet arachnoïdien et la dure-mère, ont leur siége entre ce feuillet et une membrane de nouvelle formation, offrant toutes les apparences d'une membrane séreuse, ainsi que l'a très-bien démontré M. Baillarger sur plusieurs pièces qu'il a présentées à la Société anatomique.

Key o Retzius. Arch. Jahr. 1874 S. 15 - On common
Cabin between space.

disposition infundibuliforme de ces gaînes arachnoïdiennes, il convient de les étudier au moment où l'on renverse le cerveau d'avant en arrière, pour couper les nerfs qui le fixent à la base du crâne. L'espèce de tiraillement qu'éprouve chaque gaîne par le fait de ce renversement, la rend très-manifeste.

Les plus remarquables de ces gaînes sont celles que reçoivent les nerfs facial et auditif, gaînes qui se prolongent jusqu'au fond du conduit auditif interne, et celle du nerf olfactif, qui s'étend, de chaque côté, sous la lame criblée de l'ethmoïde. Une gaîne semblable est fournie à la tige pituitaire. La rupture de ces gaînes, dans les cas de fracture de la base du crâne, explique l'écoulement continu du liquide céphalo-rachidien qui a lieu quelquefois dans ces circonstances.

L'arachnoïde ne pénètre pas dans l'intérieur des ventricules, au-dessous du bord postérieur du corps calleux. Le canal arachnoïdien dit *canal de Bichat* n'existe pas : il est le produit artificiel de l'expérience même qu'on fait pour le démontrer (1). Le canal arachnoïdien de Bichat n'existe pas.

(1) Voici les propres paroles de Bichat relativement à ce prétendu canal :

« Le cerveau étant découvert et en place, on soulève doucement chaque hémisphère « en arrière, l'écartant un peu en dehors : les veines de Galien paraissent alors, sortant « du canal qui les embrasse, et dont l'orifice ovalaire est très-apparent. Quelquefois ce- « pendant les bords de cet orifice embrassent tellement les veines, qu'on ne peut les dis- « tinguer que par une petite fente située d'un côté ou d'autre, et on croirait, au pre- « mier coup d'œil, qu'il y a continuité. Glissez alors un stylet le long de ces vaisseaux « d'arrière en avant ; quand il aura pénétré un peu, *faites-le tourner tout autour : il dé- « gagera les adhérences, et l'ouverture deviendra très-sensible.*

« Pour s'assurer que cette ouverture mène dans le ventricule moyen du cerveau, il « faut y introduire un stylet cannelé, l'engager sous les veines de Galien, le pousser dou- « cement : il pénètre sans peine dans le ventricule. On enlève ensuite le corps calleux « et la voûte à trois piliers, de manière à laisser en place la toile choroïdienne ; on in- « cise sur le stylet, et on voit que la membrane, lisse et polie dans tout son trajet, n'a « point été déchirée pour le laisser pénétrer. *Quelquefois on éprouve de la résistance ; on « ne peut même le faire parvenir : cela tient à ce que les veines qui viennent se dégager « dans celles de Galien, s'entre-croisent en tous sens dans le canal, le rendent pour ainsi « dire aréolaire, et arrêtent l'instrument.* Il faut alors le retirer, et, pour démontrer la « communication, verser du mercure dans le trou extérieur, qui, par la position incli- « née de la tête, parvient tout de suite dans le ventricule moyen. En soufflant aussi de « l'air, il parvient dans ce ventricule, et de là dans les latéraux, par les ouvertures si- « tuées derrière l'origine de la voûte à trois piliers. Si l'on enlève celle-ci, et qu'on mette « par là à nu la toile choroïdienne, elle se soulève chaque fois qu'on pousse de l'air.

« L'orifice interne du conduit de communication se trouve à la partie inférieure de la « toile choroïdienne : pour le voir, il faut renverser celle-ci en arrière, ou avec la voûte « à trois piliers qu'elle tapisse, ou après l'en avoir isolée. La glande pinéale, qui tient à « cette toile, se renverse aussi : alors, au-dessous et au-devant de cette glande, on voit « une rangée de granulations centrales, représentant un triangle dont la pointe est en « avant. C'est à la base de ce triangle qu'est l'orifice interne du conduit de l'arachnoïde. »

Or, si l'on répète la préparation indiquée par Bichat, il est aisé de voir qu'il existe en arrière, au-dessous du corps calleux, une ouverture circulaire ou ovalaire, laquelle conduit dans une espèce de cul-de-sac plus ou moins profond, formé par l'arachnoïde qui se réfléchit autour des veines de Galien ; que le fond de ce cul-de-sac peut être facilement déchiré par un stylet mousse, et qu'alors on arrive sous la toile choroïdienne, ainsi que l'a indiqué Bichat, mais à travers un canal artificiel. D'ailleurs, si vous introduisez un liquide coloré dans les ventricules, vous ne pouvez jamais le faire passer par le prétendu canal de Bichat ; d'une autre part, si vous poussez un liquide dans l'orifice de

Si le canal de Bichat n'existe pas, on se demandera s'il y a une autre voie de communication entre les ventricules et la cavité de l'arachnoïde. C'est une question que nous discuterons plus tard.

Structure de l'arachnoïde.

La *structure* de l'arachnoïde ne présente rien qui la distingue de celle de la pie-mère, à part l'absence de vaisseaux dans son épaisseur et l'existence, à sa surface libre, d'une couche de *cellules épithéliales* polygonales, analogues à celles que nous avons signalées à la surface de la dure-mère, à l'occasion de l'arachnoïde pariétale. On a en vain cherché des *nerfs* dans l'arachnoïde viscérale.

C. — Liquide sous-arachnoïdien.

Situation du liquide sous-arachnoïdien.

Il existe autour de la moelle épinière et de l'encéphale une quantité de liquide assez considérable pour remplir l'intervalle qui sépare ces organes de la dure-mère, et ce liquide occupe le tissu cellulaire sous-arachnoïdien.

Deux choses sont donc à constater relativement à ce liquide : 1° son existence ; 2° sa situation.

Le fait de l'existence du liquide sous-arachnoïdien, indiqué par Haller (1), et démontré de la manière la plus explicite par Cotugno (2), était tombé dans l'oubli, et regardé par les uns comme un phénomène cadavérique, par les autres comme un phénomène pathologique. En attirant de nouveau l'attention sur ce liquide, Magendie remplit les nombreuses lacunes laissées par Cotugno et en démontra, de la manière la plus positive, la présence sur les animaux vivants et le siége dans le tissu cellulaire sous-arachnoïdien ; en un mot, il attacha son nom à cette intéressante découverte (3).

Preuves de l'existence du liquide sous-arachnoïdien.

Pour constater l'existence du liquide sous-arachnoïdien (*liquide céphalo-rachidien*, Magendie), il suffit d'ouvrir la région lombaire du canal rachidien sur un certain nombre de sujets, et d'inciser la dure-mère : on voit alors s'écouler une quantité plus ou moins considérable d'un liquide limpide. Cotugno, qui fit cette expérience sur vingt sujets, en recueillit de 120 à 150 grammes sur chacun d'eux. Magendie évalue la quantité normale de ce liquide, chez un adulte, à 62 grammes ; il a pu en recueillir 372 grammes dans certains cas d'atrophie cérébrale (4).

ce canal, jamais vous ne le voyez pénétrer dans le troisième ventricule : le mercure n'y pénètre que par déchirure ; il en est de même de l'air. L'analogie, qui a si souvent inspiré à Bichat de belles et grandes découvertes, l'a donc égaré sur ce point.

(1) *Elementa physiologiæ*, t. IV, p. 87.

(2) *De ischiade nervosâ commentarium.*

(3) C'est sur le cadavre que Cotugno avait découvert ce liquide, et ce n'était que par induction qu'il en admettait l'existence sur le vivant. C'est dans des vivisections répétées que Magendie, qui ignorait le travail de Cotugno, l'a découvert et qu'il a été conduit ensuite à le rechercher sur les cadavres humains.

Le liquide sous-arachnoïdien existe pendant la vie.

(4) Que si l'on objecte que le liquide se trouve sur le cadavre, mais qu'il n'existe pas sur le vivant, nous répondrons par les faits suivants : il y a un espace considérable entre la dure-mère et la moelle épinière, celle-ci ne remplissant que les deux tiers environ de la capacité du canal rachidien ; cette disproportion est surtout considérable en bas, au niveau de la queue de cheval. Nous verrons bientôt que le cerveau lui-même ne remplit pas exactement la cavité crânienne. Or, le vide ne pouvant exister nulle part dans le corps des animaux, les espaces intermédiaires aux solides doivent être remplis par des liquides ou des corps gazeux. Si l'on se rejette sur la vapeur séreuse, dont l'élasticité pourrait faire équilibre à l'air extérieur, nous répondrons que cette vapeur ne pourrait

Researches with regard to brain. Hitzig.
R. & S. B.R. Arch. 1874 no
"
Butcher - Indy Med. 18 12

Les difficultés qu'on trouve à éviter d'ouvrir le feuillet viscéral arachnoïdien, expliquent pourquoi on avait cru pendant longtemps que le liquide spinal était contenu dans la cavité de l'arachnoïde, bien que la plupart des observateurs eussent noté que, dans le crâne, la sérosité occupait le tissu cellulaire sous-arachnoïdien.

Le liquide n'occupe pas la cavité de l'arachnoïde.

Il suit de là qu'indépendamment de la sérosité qui peut être exhalée à la face libre ou dans la cavité de l'arachnoïde, il existe normalement une certaine quantité de liquide qui remplit les mailles du tissu cellulaire sous-arachnoïdien.

Non-seulement le liquide sous-arachnoïdien existe dans le canal vertébral, mais on le trouve encore dans la cavité du crâne, où il remplit tous les espaces qui peuvent se former entre le cerveau et la dure-mère. Or, ces espaces présentent beaucoup de variétés dans leurs dimensions, suivant les âges et suivant les maladies : ainsi, dans l'atrophie sénile ou morbide du cerveau et de la moelle, l'intervalle entre la dure-mère et l'axe cérébro-spinal augmentant, la quantité du liquide s'accroît d'une manière proportionnelle.

La quantité de liquide sous-arachnoïdien est variable.

La quantité du liquide sous-arachnoïdien est en raison directe des progrès de l'âge : chez les vieillards en démence, dont les circonvolutions sont atrophiées, la quantité de sérosité sous-arachnoïdienne contenue dans la cavité du crâne est très-considérable (1).

Le liquide sous-arachnoïdien du crâne n'est pas uniformément répandu autour du cerveau ; il occupe principalement la base de cet organe, parce qu'à la base se trouvent les grands espaces destinés à le contenir. Pour le démontrer, il suffit de soulever avec précaution le cerveau d'avant en arrière : on voit alors le liquide distendre tous les prolongements infundibuliformes que l'arachnoïde fournit aux nerfs, et s'échapper au moment où l'on divise l'arachnoïde.

Son abondance à la base du crâne.

suffire à la production d'une aussi grande quantité de liquide que celle qu'on trouve dans le canal rachidien.

Du reste, toutes ces objections, ainsi que la supposition du moindre volume du cerveau et de la moelle après la mort que pendant la vie, tombent devant l'expérience suivante, qui établit, en outre, le véritable siége du liquide dans le tissu cellulaire sous-arachnoïdien. Si, sur un animal vivant, sur un chien, par exemple, vous divisez les muscles cervicaux postérieurs à leur insertion occipitale, vous arriverez sur le ligament occipito-atloïdien postérieur. Le sang bien abstergé, entamez ce ligament couche par couche et en dédolant. A peine l'avez-vous divisé dans toute son épaisseur, qu'une petite hernie aqueuse apparaît : c'est le feuillet viscéral de l'arachnoïde, que soulève le flot du liquide. Si l'on divise alors crucialement, à l'aide d'une sonde, le ligament occipito-atloïdien *, on voit un liquide aussi limpide que de l'eau distillée, placé sous le feuillet viscéral de l'arachnoïde, et agité par un double mouvement, l'un isochrone aux battements du pouls, l'autre isochrone aux mouvements de la respiration. Si l'on fait une ponction à l'arachnoïde, aussitôt s'échappe par *jets saccadés* le liquide, dont on peut apprécier la quantité.

Expérience convaincante à cet égard.

Le liquide sous-arachnoïdien est agité par un double mouvement.

(1) Aucune de ces remarques n'a échappé à Cotugno.

« Nec tantùm hæc aqua complens ab occipite ad usque imum os sacrum, tubum duræ matris.... sed et in ipso redundat calvariæ cavo omniaque complet intervalla quæ inter cerebrum et duræ matris ambitum inveniuntur..... Quantùm autem magnitudinis cerebrum in his perdit, tantùm a contactu subtrahitur duræ matris, et quidquid loci decrescendo reliquit, aquosus vapor collectus totum adimplet. » (Op. cit., p. 11, 12.)

* Il importe de donner peu d'étendue à l'incision transversale, pour éviter la lésion des veines vertébrales, qui sont très-volumineuses ; car cette lésion donne lieu à une hémorrhagie, qui ne permet pas de continuer l'expérience.

Communication des liquides sous-arachnoïdiens crânien et spinal.

La question de la communication du liquide céphalique et du liquide rachidien est importante. On ne saurait révoquer en doute la communication de la sérosité sous-arachnoïdienne du cerveau avec la sérosité sous-arachnoïdienne de la moelle ; mais la sérosité des ventricules communique-t-elle avec la sérosité sous-arachnoïdienne ?

Haller admet cette communication directe (1) ; Cotugno s'exprime à cet égard plus explicitement encore. L'un et l'autre (2) pensaient que cette communication existe au bas du quatrième ventricule, sans en préciser ni le lieu ni le mode. Magendie a signalé le bec du *calamus scriptorius* comme le point où cette communication a lieu. Nous avons vu que Bichat croyait que la membrane ventriculaire et l'arachnoïde extérieure se continuent l'une avec l'autre par l'intermédiaire du *canal arachnoïdien*. Cette question de la communication du quatrième ventricule avec le tissu cellulaire sous-arachnoïdien sera examinée plus utilement à l'occasion du quatrième ventricule. (Voy. *cervelet*.)

Le liquide céphalo-rachidien est limpide, incolore, d'une saveur salée. Sa *composition chimique*, suivant Lassaigne, est la suivante ; il renferme :

Composition chimique.

Eau	98,564
Chlorure de sodium et de potassium	0,801
Albumine	0,088
Osmazôme	0,474
Matière animale et phosphate de chaux libre	0,036
Carbonate de soude et phosphate de chaux	0,017
	99,980

Usages de l'arachnoïde et du liquide sous-arachnoïdien. Comme toutes les membranes séreuses, l'arachnoïde a pour usage essentiel de lubréfier la surface de l'encéphale et de la moelle, et d'en favoriser les mouvements.

Quant au liquide sous-arachnoïdien, il forme autour de la moelle épinière et de l'encéphale comme une espèce de bain, qui les protége très-efficacement dans les divers mouvements qu'exécute la colonne vertébrale. On dirait que le centre nerveux se trouvant, en raison de sa délicatesse, dans des conditions analogues à celles du fœtus dans la cavité utérine, avait besoin du même moyen de protection, et le liquide sous-arachnoïdien représente parfaitement, sous ce point de vue, les eaux de l'amnios.

Ouvrez le canal rachidien d'un chien entre l'atlas et l'occipital : aussitôt s'écoule un flot de liquide ; l'air s'y précipite, puis s'échappe dans l'expiration, sous forme de bulles, pour y pénétrer de nouveau dans l'inspiration. Si vous abandonnez ensuite l'animal, vous le verrez titubant à la manière d'un homme ivre ; il va se blottir dans un coin, où il reste comme assoupi pendant plusieurs heures. Le lendemain, vous retrouverez l'animal sur pied, dans un état tout à fait normal. J'ai répété la même opération plusieurs fois sur le même animal.

(1) Qua prodit de ventriculo aqua, facilè in medullæ spinalis circumjectum spatium etiam parat : eam aquam enim difficulter omninò in tertium ventriculum et ad infundibulum redderet, quod perpendiculum oportet ascendere. (Haller, t. IV, sect. 3, p. 77...) Non dubito quin collecta ex ventriculis cerebri aqua eò descendere possit. (Sect. 3, p. 87.)

(2) His spinæ aquis eas etiam subindè commisceri, quas, sive à majoribus cerebri ventriculis per lacunar et Sylvii aquæductum, sive à propriis exhalantibus arteriis, cerebelli ventriculus accipiat ; cujus positio perpendiculata et via ad spinæ cavum satis patens defluxum humoris in spinam manifestè persuadet. (Cotugno, p. 19, 81.)

Centralblatt Sept 28/92 & Draft 2d Rep.

Communication between subarachnoid & ventricle. Mierzejewsky
Communicating of 4th Vent. through foramen of Magendie in fact admitted
but author finds two additional between post. part of pedunculus
of cerebellum & lateral chorioid plexus. Also a passage from
descending horn of lat. ventricle. (See Draft's Rep.).

Note on pia-mater. Luke. ~~[illegible]~~ Ed. Med. J. XXVII 1068

qui finit par s'y habituer, au moins quant aux effets physiologiques de la soustraction du liquide (1).

Mais ce n'est point là l'usage le plus important du liquide céphalo-rachidien, dont l'existence est de la plus haute importance pour la circulation et les fonctions de l'encéphale. Renfermés dans une cavité à parois inextensibles, les organes encéphaliques eussent éprouvé, au moment où le sang s'y accumule, soit par suite d'une accélération de la circulation artérielle, soit par l'effet d'un ralentissement de la circulation veineuse, une compression incompatible avec leur fonctionnement régulier, s'il n'y avait eu à leur surface un liquide facile à expulser et prompt à revenir, suivant les circonstances. Or, *au moment de la systole ventriculaire*, et surtout *pendant l'expiration*, les organes crâniens, contenant plus de sang, subissent une augmentation de volume qui donne lieu à l'expulsion d'une certaine quantité de liquide céphalo-rachidien ; ce liquide va se loger dans l'espace sous-arachnoïdien qui entoure la moelle, et particulièrement dans l'espèce d'ampoule qui enveloppe la queue de cheval. Pendant la diastole du cœur, au contraire, et dans l'inspiration, la quantité de sang contenue dans l'encéphale est diminuée, le volume de celui-ci est moindre, un vide tend à se produire à sa surface : ce vide est aussitôt occupé par le liquide sous-arachnoïdien, que l'élasticité de la dure-mère, jointe à la pression atmosphérique, fait remonter de l'ampoule inférieure dans la cavité crânienne.

Importance du liquide sous-arachnoïdien.

Ses mouvements.

§ 3. — PIE-MÈRE.

On donne le nom de *pie-mère* (*pia seu mollis mater*, des Arabes ; *meninx interior*, de Sœmmering ; *méningine*, de Chauss.) à la membrane la plus interne du cerveau. C'est une toile, ou plutôt un réseau vasculaire extrêmement délié, qui enveloppe immédiatement le centre nerveux (*tenuis membrana cerebrum involvens*, Vésale), et qu'on peut considérer comme la membrane nourricière des parties qu'elle revêt. C'est, en effet, dans la pie-mère que se divisent, pour ainsi dire à l'infini, les vaisseaux artériels avant de pénétrer dans la substance cérébrale ; c'est dans ce même réseau de la pie mère que viennent se réunir en rameaux, branches et troncs les vaisseaux veineux qui reviennent de la substance cérébrale. Un tissu cellulaire séreux, très-délié, occupe ces mailles vasculaires. Du tissu fibreux s'y joint dans certaines régions, et transforme cette membrane vasculaire en une lame fibreuse très-résistante, qui a tous les caractères du névrilème.

La pie-mère est une membrane essentiellement vasculaire.

La pie-mère rachidienne présente des caractères tellement distincts de ceux de la pie-mère cérébrale, qu'il convient d'ajourner sa description jusqu'au moment où nous parlerons de la moelle épinière, dont elle constitue la membrane propre.

La *pie-mère* encéphalique, que nous étudierons donc seule ici, ne se borne pas à entourer l'encéphale à la manière de l'arachnoïde ; elle pénètre : 1° dans toutes les anfractuosités de la surface extérieure ; 2° dans l'intérieur de l'encéphale. On appelle *pie-mère extérieure* la portion de pie-mère qui enveloppe l'encéphale, et *pie-mère intérieure*, celle qui est contenue dans les cavités de cette masse nerveuse.

Disposition générale de la pie-mère encéphalique.

L'étude de la pie-mère intérieure suppose la connaissance de la conformation

(1) Selon M. Longet, le trouble de la locomotion serait dû, non pas à la soustraction du liquide céphalo-rachidien, mais bien à la section préalable des muscles de la nuque.

de l'encéphale et sera mieux placée au chapitre qui traite de cette conformation.

Préparation. A la base du cerveau, la pie-mère est naturellement séparée de l'arachnoïde par l'espace considérable qu'occupe le liquide sous-arachnoïdien; mais il est facile d'isoler partout ces deux membranes à l'aide de l'insufflation, ou de l'injection d'une certaine quantité d'eau. La distinction de l'arachnoïde et de la pie-mère, sans préparation aucune, est facile à saisir dans les cas d'œdème ou d'infiltration purulente du tissu cellulaire sous-arachnoïdien.

La pie-mère revêt toutes les anfractuosités du cerveau et toutes les lamelles du cervelet.

La *pie-mère extérieure*, subjacente à l'arachnoïde, à laquelle elle est unie par un tissu cellulaire séreux très-délié, non-seulement revêt le bord libre des cir-

(Fig. 94) (*).

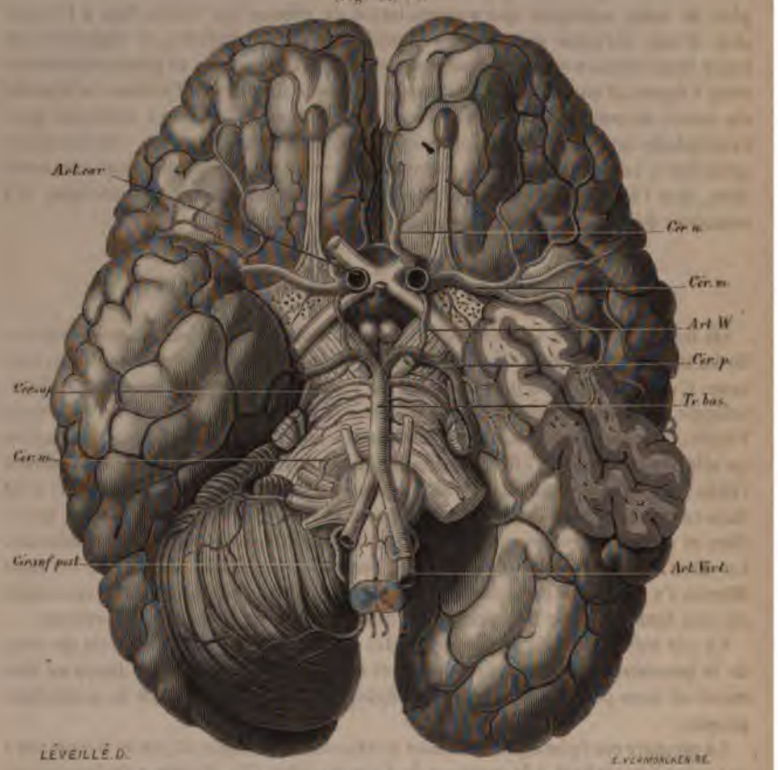

Pie-mère et artères de la face inférieure de l'encéphale (d'après L. Hirschfeld).

convolutions du cerveau, mais encore s'enfonce dans les intervalles ou anfractuosités qui les séparent, tapisse d'abord l'une des parois de chaque anfractuosité,

(*) *Art. car.*, artère carotide interne. — *Cér. a.*, artère cérébrale antérieure. — *Cér. m.*, artère cérébrale moyenne. — *Art. W.*, artère communicante de Willis. — *Cér. p.*, artère cérébrale postérieure. — *Tr. bas.*, tronc basilaire. — *Cér. sup.*, artère cérébelleuse supérieure. — *Cér. m.*, artère cérébelleuse moyenne. — *Cér. inf. post.*, artère cérébelleuse inférieure et postérieure. — *Art. vert.*, artère vertébrale.

de l'encéphale et sera mieux placée au chapitre qui traite de cette conformation.

Préparation. A la base du cerveau, la pie-mère est naturellement séparée de l'arachnoïde par l'espace considérable qu'occupe le liquide sous-arachnoïdien; mais il est facile d'isoler partout ces deux membranes à l'aide de l'insufflation, ou de l'injection d'une certaine quantité d'eau. La distinction de l'arachnoïde et de la pie-mère, sans préparation aucune, est facile à saisir dans les cas d'œdème ou d'infiltration purulente du tissu cellulaire sous-arachnoïdien.

La pie-mère revêt toutes les anfractuosités du cerveau et toutes les lamelles du cervelet.

La *pie-mère extérieure*, subjacente à l'arachnoïde, à laquelle elle est unie par un tissu cellulaire séreux très-délié, non-seulement revêt le bord libre des cir-

(Fig. 94) (*).

Pie-mère et artères de la face inférieure de l'encéphale (d'après L. Hirschfeld).

convolutions du cerveau, mais encore s'enfonce dans les intervalles ou anfractuosités qui les séparent, tapisse d'abord l'une des parois de chaque anfractuosité,

(*) *Art. car.*, artère carotide interne. — *Cér. a.*, artère cérébrale antérieure. — *Cér. m.*, artère cérébrale moyenne. — *Art. W.*, artère communicante de Willis. — *Cér. p.*, artère cérébrale postérieure. — *Tr. bas.*, tronc basilaire. — *Cér. sup.*, artère cérébelleuse supérieure. — *Cér. m.*, artère cérébelleuse moyenne. — *Cér. inf. post.*, artère cérébelleuse inférieure et postérieure. — *Art. vert.*, artère vertébrale.

se réfléchit ensuite sur l'autre paroi, pour aller recouvrir le bord libre de la circonvolution correspondante, en sorte que chaque anfractuosité contient un double feuillet de la pie-mère. Il suit de là 1° que la pie-mère se correspond à elle-même dans une bonne partie de son étendue ; 2° qu'elle présente une surface bien plus considérable que l'arachnoïde, en sorte que, si le cerveau pouvait se déployer de la manière que le supposait Gall, sa surface déplissée serait entièrement recouverte par la pie-mère. Ce que je viens de dire à l'égard du cerveau, s'applique parfaitement au cervelet, et il n'est pas une des lames

(Fig. 95) (*).

Pie-mère et artères de la face interne d'un hémisphère cérébral (d'après L. Hirschfeld).

ou lamelles de cet organe qui ne soit entièrement revêtue par un repli de la pie-mère.

Par sa *surface externe* ou *arachnoïdienne*, la pie-mère répond à l'arachnoïde, à laquelle elle est unie par un tissu cellulaire séreux plus ou moins lâche et susceptible d'infiltration. Au niveau des nerfs, elle ne se réfléchit pas comme l'arachnoïde, mais se prolonge sur ces nerfs et semble se transformer en né- Surface externe ou arachnoïdienne de la pie-mère.

(*) *Art. vert.*, artère vertébrale. — *cér. inf. post.*, artère cérébelleuse inférieure et postérieure. — *tr. bas.*, tronc basilaire. — *Prot. an.*, protubérance annulaire. — *cérébr. m.*, artère cérébrale moyenne. — *cérébr. a.*, artère cérébrale antérieure. — *Péd. c.*, pédoncule cérébral coupé. — *Hém. g.*, hémisphère gauche. — *Cloi. tr.*, cloison transparente. — *Voût.*, voûte à trois piliers. — *Vent. m.*, ventricule moyen. — *C. call.*, corps calleux. — *Gl. pin.*, glande pinéale. — *Tub. q.*, tubercules quadrijumeaux. — *Cerv.*, cervelet.

Transformation de la pie-mère en névrilème.

vrilème. De même, en passant de l'encéphale sur la moelle épinière, de membrane purement vasculaire et nourricière qu'elle était, elle devient membrane fibreuse protectrice.

Surface interne ou cérébrale.

Par sa *surface interne* ou *cérébrale*, la pie-mère répond à l'encéphale, auquel elle est unie par d'innombrables vaisseaux qui pénètrent la substance de cet organe et par des liens celluleux. Cette adhérence varie beaucoup, suivant les sujets : ainsi, lorsqu'elle est infiltrée, la pie-mère s'enlève avec la plus grande facilité et d'une seule pièce; dans l'état de sécheresse de cette membrane, l'ablation est difficile. Mais rarement l'adhérence est telle que, hors l'état de maladie, on ne puisse détacher la pie-mère sans intéresser la substance du cerveau. Il est des maladies du cerveau dans lesquelles la couche superficielle de l'organe étant ramollie, en même temps que l'adhérence de la pie-mère augmentée, l'ablation de la pie-mère ne peut avoir lieu sans entraîner une couche plus ou moins épaisse de substance cérébrale.

Consistance.

La consistance de la pie-mère encéphalique varie, du reste, dans les divers points de son trajet. Sur le cerveau et sur le cervelet, cette membrane présente une texture aréolaire, elle est très-peu résistante et facile à insuffler; sur les pédoncules cérébraux, sur la protubérance et sur le bulbe, elle devient de plus en plus dense, et prend un aspect fibreux qui la rapproche de la pie-mère rachidienne. Dans ces dernières régions, le tissu cellulaire qui l'unit à l'arachnoïde est rougeâtre, filamenteux et très-résistant.

Toiles choroïdiennes.

La pie-mère encéphalique envoie dans les cavités ventriculaires des prolongements connus sous le nom de *toiles choroïdiennes* supérieure et inférieure. Les plexus choroïdes, considérés quelquefois également comme une dépendance de cette membrane, sont étrangers à la pie-mère et doivent être rattachés à la membrane ventriculaire.

Structure éminemment vasculaire de la pie-mère cérébrale.

Structure. La pie-mère encéphalique est une membrane presque entièrement vasculaire. C'est un réseau serré, formé par les anastomoses entre les ramifications des petites artères et veines de l'encéphale, réseau dans les mailles duquel on trouve du tissu cellulaire lâche, et, dans quelques points seulement, un peu de tissu fibreux. En passant du cerveau et du cervelet sur les pédoncules et sur la protubérance, la pie-mère perd graduellement de sa vascularité, en même temps que le tissu conjonctif qui sert de soutien aux vaisseaux devient plus abondant et revêt les caractères du tissu fibreux.

Préparation des vaisseaux de la pie-mère.

Pour bien voir les vaisseaux qui, de la pie-mère, pénètrent dans l'épaisseur du cerveau, il faut examiner leur disposition chez un sujet mort par asphyxie. On peut, d'ailleurs, produire cette injection artificiellement, en laissant, pendant quelques heures, la tête d'un cadavre pendante. Alors, non-seulement la pie-mère sera noire d'injection, mais encore elle sera pénétrée de sérosité ; et si on la détache avec lenteur, on verra sortir de la substance cérébrale un nombre prodigieux de filaments vasculaires, semblables à des cheveux, et remarquables par leur excessive ténuité, par leur longueur et par leur défaut d'anastomoses. Des gouttelettes de sang indiqueront, à la surface du cerveau, les points correspondants qui, à la loupe, présentent autant de trous, ou de perforations faites comme à l'emporte-pièce, qu'il y a de vaisseaux. Le tissu cellulaire qui remplit les mailles formées par les vaisseaux de la pie-mère est composé de filaments conjonctifs, rarement réunis en faisceaux, et entre lesquels on trouve des noyaux nombreux. Ce tissu renferme très-peu de fibres élastiques, mais souvent on y rencontre des *cellules pigmentaires*.

Prechimai bodies - Bastian Jour. of Mic. Vol. 6 1866

" " Labbé, Rudg. Med. IV 190, I 327

" " Lachr - Allg. Zeit. f. Psych. 101 1881, J. of Ment. X 176

J. of Ment. VIII 185-

Drummond - Perforating tumors of dura mater -

Brit. Med. J. 1880 II 762.

See also Axel Key, Retzius.

Les *vaisseaux lymphatiques* de la pie-mère, admis et rejetés par divers anatomistes, ont été décrits par Fohmann, qui a vu le réseau lymphatique pénétrer avec elle dans les anfractuosités du cervelet. De ce réseau naissent de petits troncs qui accompagnent les vaisseaux sanguins jusqu'à la base du crâne, au delà de laquelle ils n'ont pu être suivis. Je regarde ces vaisseaux lymphatiques comme appartenant à l'arachnoïde. A l'occasion des lymphatiques de l'encéphale, nous mentionnerons les *canaux périvasculaires* décrits par Robin et His. Vaisseaux lymphatiques.

Les *nerfs* de la pie-mère, admis par Lancisi, qui les faisait venir de la septième paire, n'existent pas. Mais les artères de la base du cerveau servent de support à des plexus nerveux qui se distribuent avec elles dans toute la pie-mère et dans la substance de l'encéphale. Ces nerfs dérivent du grand sympathique. Nerfs.

La pie-mère représente le névrilème de l'encéphale, en ce sens qu'elle en est la membrane nourricière. Ses usages sont entièrement relatifs à la circulation du sang dans le cerveau. Usages.

§ 4. — GRANULATIONS MÉNINGÉES.

On décrit généralement comme une dépendance de la dure-mère, ou mieux des méninges, les granulations ou corpuscules blancs, réunis en grappes, pour la plupart, le long du sinus longitudinal supérieur, et qui sont appelés improprement *glandes de Pacchioni*, du nom de l'auteur qui les a, le premier, bien décrits (1). Granulations de Pacchioni.

Ces corpuscules, qui manquent chez l'enfant, existent presque constamment chez l'adulte, et sont très-multipliés chez le vieillard. De forme arrondie et de la grosseur d'un grain de mil, ils ont une consistance ferme et se conservent longtemps sans s'altérer. Tantôt isolées, tantôt réunies en grappes, les granulations méningées sont supportées par un pédicule plus ou moins large ; quelquefois elles sont aplaties, en forme de disque. Souvent elles sont devenues confluentes et figurent des plaques dures et même crétacées. Leur grand diamètre varie entre 1 et 2 millimètres ; les plus grosses se rencontrent près de la scissure médiane du cerveau, et atteignent quelquefois le volume d'un grain de blé. Les plaques qu'elles forment en se réunissant, ont de 4 à 6 millimètres de longueur sur 3 à 4 millimètres de largeur. On compte ordinairement de 500 à 600 granulations, tant sur l'arachnoïde que dans la dure-mère. Leur forme. Leur nombre.

Quant à leur *siége* exact, on peut distinguer celles qui occupent le feuillet viscéral de l'arachnoïde, le long de la grande scissure, et celles qui se trouvent dans le sinus longitudinal supérieur ou entre les feuillets de la dure-mère, au voisinage du sinus. Ces dernières, situées dans les premiers temps de leur formation à la face interne de la dure-mère, finissent par écarter les fibres de la lame interne de cette membrane, qu'elles séparent en petits faisceaux tantôt parallèles, tantôt réticulés, et se trouvent ainsi logées entre les deux lames fibreuses de la dure-mère. Là, elles constituent des tumeurs proéminentes à la face externe de cette membrane, tumeurs qui se creusent une cavité dans l'épaisseur des os du crâne. C'est aux grappes de granulations de Pacchioni que sont dues ces cavités rugueuses, irrégulières, que l'on observe si fréquemment sur les pariétaux des vieillards, et que les anciens prenaient pour une carie des Situation de ces granulations. Elles expliquent les dépressions rugueuses des pariétaux le long du sinus longitudinal supérieur.

(1) Voy Faivre, *Th. inaug.*, Paris, 1863.

os du crâne. Les mêmes érosions se rencontrent parfois sur le frontal, l'occipital, la portion pierreuse du temporal.

Elles s'insinuent dans l'intérieur de ce sinus.

Souvent ces granulations s'insinuent le long du trajet oblique que parcourent les veines, dans l'épaisseur des parois du sinus longitudinal supérieur, et proéminent à l'intérieur des veines et de ce sinus, qu'il faut ouvrir sous l'eau pour les bien voir.

Bien que ces corps soient principalement situés le long du sinus longitudinal supérieur, on en trouve encore, suivant la remarque de Haller, au niveau de l'extrémité antérieure du sinus droit. J'ai vu une petite masse pédiculée de granulations qui proéminait dans l'intérieur de la portion horizontale du sinus latéral et qui pouvait gêner la circulation.

Siége des granulations.

Je considère ces corps comme siégeant dans le tissu cellulaire sous-arachnoïdien ; on les rencontre souvent, en effet, à une certaine distance du sinus longitudinal, sous l'arachnoïde, le long des veines cérébrales supérieures. M. Faivre assure les avoir toujours trouvées, dans l'origine, sur la face libre de la séreuse, à laquelle elles adhéraient par un simple pédicule. Disposées irrégulièrement, isolément ou par groupes, elles ne peuvent être bien vues que lorsque la pièce est plongée dans l'eau : elles flottent alors et figurent des houppes blanches pédiculées.

Opinions diverses des auteurs sur la nature des granulations de Pacchioni.

Quelle est la *nature* de ces corps ? Ruysch, qui les avait observés, croit qu'ils sont de nature graisseuse. Quelques auteurs les ont assimilés aux granulations si fréquentes dans les plexus choroïdes ; mais il n'y a pas la moindre parité à établir entre ces deux ordres de granulations. Pacchioni les regarde comme des glandes conglobées, destinées à sécréter une lymphe particulière ; il a même décrit de prétendus conduits excréteurs, que quelques auteurs font arriver dans le sinus longitudinal supérieur. On a considéré ceux de ces groupes qui pénètrent dans les sinus comme destinés à remplir l'office de valvules. D'autres ont voulu y reconnaître de petits ganglions lymphatiques. Leur fréquence est telle, qu'ils ne sauraient être rangés parmi les productions morbides. Leur absence chez l'enfant, leur nombre beaucoup plus considérable chez le vieillard que chez l'adulte, sont un des traits principaux de leur histoire, mais il est certain qu'elles manquent quelquefois à un âge avancé. Généralement elles sont moins développées chez la femme que chez l'homme. Luschka, qui a étudié leur structure, les regarde comme des *franges arachnoïdiennes*, analogues à celles des séreuses. Elles sont formées d'une substance dense, d'aspect fibroïde, qu'on peut considérer, d'après Kœlliker, comme du tissu conjonctif incomplétement développé, avec des fibres élastiques peu accusées ; souvent on y rencontre des concrétions calcaires et amyloïdes.

SECTION III. — DU CENTRE NERVEUX ENCÉPHALO-MÉDULLAIRE.

Pour décrire méthodiquement les diverses parties constituantes du centre nerveux encéphalo-médullaire, nous procéderons de bas en haut, et du simple au composé, en suivant l'ordre tracé par l'histoire du développement, c'est-à-dire qu'après avoir étudié la moelle épinière, nous passerons successivement en revue : 1° les organes qui dérivent de la troisième vésicule encéphalique : *bulbe, protubérance, cervelet* et la *cavité du quatrième ventricule*, qu'ils limitent ; 2° ceux qui proviennent de la deuxième vésicule encéphalique, *tubercules quadrijumeaux* et *pédoncules cérébraux*, avec l'*aqueduc de Sylvius* ; 3° enfin ceux qui

Relations of cord & canal Ravenel. Proc. Path. 1878 p. 12
& Zeit für Anat. & Entwick. II 352
" " " " Bost. M. & S. J. Vol 97 205

Hemisection of cord. Ferrier. Brain VII 1-12

Pfitzner. J. d. Anat. 1883 175

On development, str. & vessels, & of vestige of this canal & course during foetal life. Tourneux.
Compte rend. Soc. Biol. Paris 1885 81

Testut. J. d. Anat. 1874. On length & limit of spinal cord.

Proportion of spinal cord & vert. column. Ravenel
Boston Med. & Surg. J. 1877

Top. Anat. Tooth. St. Bart. Hosp. XXI 137-142

Lugaro. Cent. f. Nervenh. 16 99.

Sona
I - 1152.

On the Ant. Lat. ascending tract of spinal cord. Lancet. 1886

naissent de la première vésicule encéphalique et des vésicules cérébrales, *couches optiques, corps striés*, avec le *ventricule moyen*, et *hémisphères cérébraux*, avec les *ventricules latéraux*.

§ I. — MOELLE ÉPINIÈRE.

La *moelle épinière* (μυελὸς ῥαχίτης) est cette tige nerveuse blanche, cylindroïde, symétrique, qui occupe le canal rachidien, et qui se continue en haut avec la masse encéphalique, sorte d'épanouissement, de couronnement de la moelle (1). Le nom de moelle lui vient d'une analogie grossière de situation et de consistance avec la moelle des os longs. Chaussier lui a substitué le nom de *prolongement rachidien*; mais la dénomination, généralement reçue, de moelle épinière ne pouvant donner lieu à aucune erreur, mérite d'être conservée (2).

Limites de la moelle

Supérieure.

Les auteurs ne sont pas d'accord sur les *limites* supérieures de la moelle épinière. Une limite naturelle de la moelle, du moins à la face antérieure, serait bien évidemment le sillon qui sépare le bulbe rachidien de la protubérance annulaire, sillon qui, à raison du volume considérable de cette protubérance chez l'homme, est beaucoup plus prononcé que chez les autres animaux vertébrés pourvus, comme lui, d'une protubérance. Mais les changements considérables que présente la portion supérieure de la moelle ainsi comprise, ont engagé les anatomistes à décrire à part, sous le nom de *bulbe*, tout ce qui est situé au-dessus du point où commence l'entre-croisement des pyramides, de sorte que l'on s'accorde généralement aujourd'hui, avec Haller, Boyer, Meckel, à établir pour *limite supérieure* de la moelle le trou occipital, et à considérer le bulbe rachidien, lequel est contenu dans la cavité crânienne, comme appartenant à la masse encéphalique. Quant à la *limite inférieure* de la moelle, il s'en faut bien qu'elle soit celle du canal rachidien. Nous verrons que, chez l'adulte, la moelle n'occupe que les régions cervicale et thoracique de la colonne vertébrale, et qu'elle ne s'étend guère au delà de la deuxième vertèbre lombaire,

Inférieure.

(1) Ce fut en étudiant la moelle épinière et le cerveau des serpents et des poissons que Praxagoras, cité par Galien, émit l'idée que le cerveau était une production de la moelle. Tous les anatomistes anciens qui ont étudié le cerveau et la moelle chez l'homme, chez les oiseaux et chez les mammifères, ont, au contraire, regardé la moelle comme un prolongement, un appendice du cerveau (*tanquam cerebri effusionem*, Ruf.). On a même longtemps décrit la moelle comme le nerf principal de l'économie, *summus in corpore humano nervus*. Plus tard, on revint à l'opinion de Praxagoras, et la moelle épinière fut généralement considérée (Reil, Gall, Tiedemann) comme la partie fondamentale du système nerveux, dont le cerveau ne serait qu'une sorte d'efflorescence.

(2) La première description de la moelle qui soit digne d'être mentionnée, a été faite par Huber (*De medullâ spinali*, Gœttingæ, 1741); elle a servi de base aux travaux de Haller (*Elem. physiol.*, t. IV, sect. 1re), de Mayer, qui en a publié une belle planche en 1779, et peut-être d'Alexandre Monro (*Observations on the Structure*, 1783). Sœmmering, Reil et Gall, qui se sont occupés avec succès des autres parties du système nerveux, ont passé légèrement sur la moelle épinière. Chaussier (*De l'encéphale en général et en particulier*), Keuffel, dans sa dissertation inaugurale (*De medullâ spinali*, 1810), dédiée à Reil, son maître, Rolando (*Ricerche anatomiche sulla struttura del medollo spinale*, Torino, 1824), ont rempli les vides de la science à cet égard. On trouve une bonne description de la moelle dans l'ouvrage d'Ollivier, sur les maladies de la moelle épinière. Depuis l'application du microscope aux études anatomiques, de nombreux travaux ont été publiés sur la moelle.

où elle se termine en pointe. Les régions lombaire et sacrée du canal rachidien sont occupées par le faisceau de nerfs connu sous le nom de *queue de cheval* (1).

Sa situation.

La moelle épinière est *située* à la partie postérieure et médiane du tronc, en arrière des organes de la digestion, de la circulation et de la respiration (2).

Sa quadruple enveloppe protectrice.

La colonne vertébrale, la dure-mère, l'arachnoïde et la pie-mère lui forment une quadruple enveloppe : la première, une enveloppe osseuse; la deuxième, une gaîne fibreuse; la troisième, une gaîne séreuse; la quatrième, une gaîne propre, fibreuse et vasculaire tout à la fois. Cette dernière membrane, exactement moulée sur la moelle épinière, en soutient et comprime doucement toutes les parties..

Moyens de fixité.

La moelle épinière ne flotte pas librement dans le canal vertébral : elle est maintenue, de chaque côté, par un ligament qu'on appelle *ligament dentelé*.

Volume de la moelle.

La *longueur* de la moelle épinière est, chez l'adulte, de 30 à 36 centimètres. Sa circonférence est de 27 millimètres dans sa portion la plus étroite, et de 40 millimètres dans sa portion la plus volumineuse. Mais la détermination métrique du *volume* de la moelle est bien moins importante que l'appréciation du volume relatif de cet organe, considéré par rapport à la totalité du cerveau et à la capacité du canal rachidien, ou que l'étude des différences de volume qu'elle présente dans les divers points de son étendue.

Limite inférieure de la moelle.

(1) La limite inférieure de la moelle n'a pas été assignée avec la précision que réclame une question aussi grave : suivant Winslow, la moelle épinière finit au niveau de la première vertèbre lombaire; Morgagni l'a vue descendre jusqu'à la deuxième; Keuffel l'a vue atteindre la troisième vertèbre lombaire, sur un individu, et s'arrêter à la onzième dorsale, chez un autre. La divergence des auteurs à ce sujet tient : 1° aux variétés individuelles que présente la moelle sous le rapport de ses limites inférieures; 2° à la différence d'acception qu'on a pu donner aux mots *extrémité inférieure de la moelle:* les uns limitant la moelle à la partie renflée, les autres à la partie effilée de cette extrémité inférieure. Il résulte d'expériences que j'ai faites à cet égard, et qui consistent à enfoncer horizontalement un scalpel d'avant en arrière, dans le disque intervertébral qui sépare la première de la deuxième vertèbre lombaire, il résulte, dis-je, de ces expériences qu'il existe des variétés, chez les différents sujets, sous le rapport de cette terminaison, et que l'attitude des cadavres, l'état de flexion ou d'extension de la tête et du rachis, peuvent influer sur la limite inférieure de la moelle, mais qu'en général le renflement ou la base du cône qui termine la moelle, répond à la première vertèbre lombaire, et le sommet du cône, à la deuxième.

Divergence des auteurs à ce sujet.

Expériences.

Pendant les premiers temps de la vie fœtale, la moelle descend jusqu'au sacrum; mais chez les fœtus à terme, je n'ai pas trouvé une différence aussi prononcée que le disent les anatomistes modernes.

La moelle épinière est susceptible d'allongement et de rétraction : elle s'allonge dans la flexion; elle revient sur elle-même dans l'extension de la colonne vertébrale; cette différence m'a paru être de 27 à 30 millimètres.

Sur le corps d'un enfant à terme, affecté de spina-bifida sacré, mort peu de temps après sa naissance, la moelle descendait jusqu'au bas du sacrum; il n'y avait pas de queue de cheval. Malacarne avait déjà noté un fait analogue. Cette disposition dépend, non d'un retard dans l'évolution de la moelle, mais des adhérences contractées par cet organe, à une époque peu avancée de la vie fœtale (Voy. *Anat. pathol.*, 17e livraison, *Spina-bifida*).

(2) Cette situation de la moelle en arrière du canal alimentaire est une des grandes différences qui existent entre le système nerveux des animaux vertébrés et celui des animaux invertébrés. Chez ces derniers, le système nerveux est inférieur au canal alimentaire; chez les premiers, il est supérieur au canal alimentaire. Cette remarque est due à Blainville.

J. d. Amt III 177

Relating to spinal cord & vert. & chest. Centralblatt Ang.

Morris reports a brain weighing 67 ozs Br. Med. J. Oct-26/72

Hofmann &c. J. d. Anat. XI 165

Hughes Brit. Med. & Surg. J. 108 P 321 says this is up to date

the largest brain on record.

Rev. Rev. d'Anthropo. 1885 VIII 29-57

a. *Volume de la moelle comparé à celui de tout le corps.* — Le volume de la moelle, étudié dans la série des vertébrés, comparativement à celui du corps de l'animal, donne ce résultat, qu'il est toujours en raison directe de l'activité vitale de l'animal. Ainsi, les reptiles et les poissons ont une petite moelle, les oiseaux et les mammifères les plus élevés dans l'échelle ont une moelle volumineuse.

Du volume de la moelle dans la série des animaux vertébrés.

b. *Volume de la moelle comparé à celui de l'encéphale.* — Sœmmering a établi que l'homme est, de tous les animaux, celui dont la moelle épinière est la moins volumineuse relativement à l'encéphale, et cette proposition ne saurait être l'objet d'aucun doute. Mais il ne s'ensuit pas que, comparée au corps tout entier, la moelle des animaux soit plus considérable que celle de l'homme; il résulte, au contraire, de mes observations que, les oiseaux exceptés, l'homme est celui de tous les animaux qui a la moelle épinière relativement la plus volumineuse. Comparez, en effet, le volume ou le poids de la moelle au volume ou au poids du corps chez le cheval, le bœuf; faites la même comparaison pour l'homme, et vous verrez que, chez ce dernier, le poids relatif de la moelle est remarquablement plus considérable.

Volume comparatif de la moelle et de l'encéphale.

Le volume de la moelle est plus considérable chez l'homme que chez les autres animaux.

Le *poids* de la moelle, dépouillée des racines nerveuses, est en moyenne de 27 grammes (Sappey). Ce poids, d'après Chaussier, représenterait $^1/_{19}$ à $^1/_{25}$, chez l'adulte, de celui de l'encéphale, tandis que chez l'enfant nouveau-né, le poids de la moelle ne serait que $^1/_{40}$ de celui de l'encéphale. D'après Meckel, ce dernier rapport serait celui qui existe chez l'adulte. Il est vrai que, d'une part, Meckel étudie la moelle dépouillée de sa membrane propre, et par conséquent des racines nerveuses attachées à ses parties latérales, et que, d'une autre part, suivant la remarque judicieuse de M. Longet, Chaussier considérait le bulbe rachidien comme partie intégrante de la moelle, tandis que Meckel ne faisait commencer la moelle qu'au trou occipital.

Rapports en poids de la moelle épinière et de l'encéphale.

Voici quel serait, d'après M. Sappey, le poids des diverses parties de l'encéphale :

Bulbe rachidien	8	grammes environ.
Isthme de l'encéphale	26	—
Cervelet	140	—
Cerveau	1170	—
Encéphale	1365	—

D'où il résulterait que le poids de la moelle serait à celui

de l'isthme	:: 1 : 1
du cervelet	:: 1 : 5
du cerveau	:: 1 : 43
de l'encéphale	:: 1 : 50

c. *Volume de la moelle comparé à la capacité du canal rachidien.* La moelle ne remplit pas, à beaucoup près, toute la capacité du canal rachidien. Un espace considérable, occupé par le liquide sous-arachnoïdien, par de la graisse liquide et par des plexus veineux, la sépare des parois de ce canal. Suivant M. Sappey, le diamètre moyen de la moelle serait à celui du canal rachidien comme 3 : 5. Pourquoi cette disproportion ? pourquoi cet espace intermédiaire ? Nous avons dit ailleurs (*voyez* OSTÉOLOGIE) que les dimensions du canal rachidien sont en

Du volume de la moelle comparé à la capacité du canal rachidien.

(Fig. 96) (*).

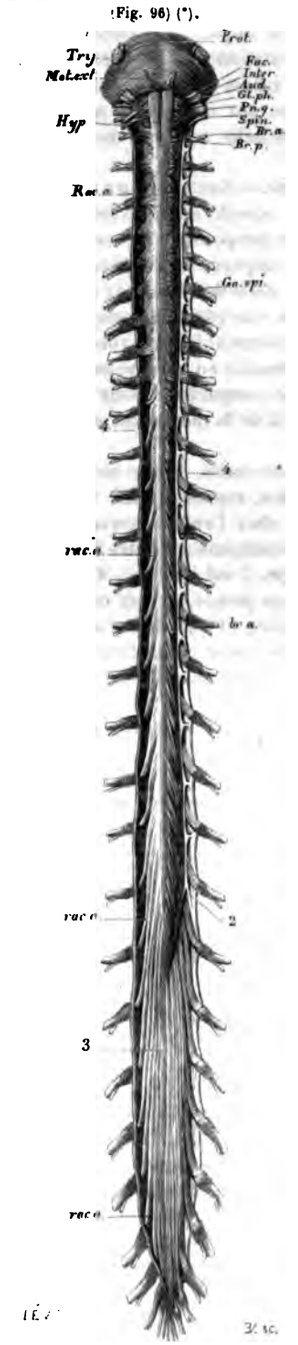

Longueur de la moelle.

Renflements de la moelle :

Renflement cervical ;

antérieure de la moelle, revêtue de son ème, et se continuant en haut avec le protubérance d'après L. Hirschfeld.

raison composée du volume de la moelle et de l'étendue des mouvements de la colonne vertébrale (1).

La longueur de la moelle épinière n'est point en rapport avec celle du canal rachidien; la tige nerveuse finit au voisinage de la première vertèbre lombaire, et pourtant le canal rachidien se prolonge jusqu'au sommet du sacrum.

Le volume de la moelle épinière n'est pas le même dans les divers points de sa longueur : rétrécie immédiatement au-dessous du trou occipital, elle présente, à ce niveau, un étranglement connu sous le nom de *collet du bulbe rachidien*. Un premier renflement, de forme oblongue, commence au niveau de la troisième vertèbre cervicale, augmente de volume jusqu'à la cinquième vertèbre cervicale, conserve le même calibre au niveau de la sixième, puis diminue progressivement et finit au niveau de la deuxième vertèbre dorsale où la moelle reprend ses dimensions primitives. On désigne ce renflement sous le nom de *renflement cervical*, à raison de sa situation, ou de *renflement brachial*, parce qu'il

(*) *Rac. a.*, racines antérieures des nerfs rachidiens. — *Br. a.*, branches antérieures des nerfs rachidiens. — *Br. p.*, branches postérieures de ces nerfs. — *Ga. spi.*, ganglions spinaux — *Spin.*, nerf spinal. — *Pn.g.*, pneumogastrique. — *Gl.-ph.*, glosso-pharyngien. - *Aud.*, auditif. — *Inter.*, nerf intermédiaire de Willis. — *Fac.*, facial. — *Prot.*, protubérance. — *Trij.*, trijumeau. — *Mot. ext.*, moteur oculaire externe. — *Hyp.*, hypoglosse. — 2, ligament dentelé. — 3, ligament coccygien. — 4, dure-mère.

(1) Il résulte de plusieurs expériences que j'ai faites à ce sujet, que le liquide spinal, observé à la région cervicale, entre l'occipital et l'axis, est agité de mouvements isochrones à ceux du pouls et à ceux de la respiration; mais que le liquide une fois évacué, la moelle épinière ne présente aucune espèce de locomotion. J'ai examiné avec la plus grande attention les tumeurs lombaires que portaient plusieurs enfants affectés de spina-bifida : je n'ai pas pu y découvrir de mouvements isochrones aux battements du pouls; mais les mouvements de la respiration exerçaient sur ces tumeurs une influence manifeste. Ainsi, quand on vidait la poche par la compression, les cris que provoquait la douleur causée par cette réduction, étaient presque immédiatement suivis d'une tension extrême de la poche. La moelle épinière, étant dépourvue des grosses artères qu'on observe à la base du cerveau, ne peut concourir en aucune manière à la production des mouvements isochrones aux battements du cœur observés dans le liquide rachidien.

Filum terminale - Rauber. Erect. Sch. 1878 O.12.

est le point de départ des nerfs destinés aux membres supérieurs. Considérablement rétrécie depuis la deuxième jusqu'à la dixième vertèbre dorsale, la moelle épinière se renfle une seconde fois, mais beaucoup moins qu'à la région cervicale, pour constituer ce qu'on appelle le *renflement lombaire*, à cause de sa situation, ou le *renflement crural*, parce qu'il est l'origine des nerfs des membres inférieurs. Ce renflement s'effile immédiatement à la manière d'un fuseau, et se termine par un cordon grêle, filiforme (ligament coccygien, *filum terminale*), qui est demi-transparent, d'aspect fibreux, caché au milieu des nerfs de la queue de cheval, et qu'accompagne constamment une veine. On distingue ce cordon des nerfs qui l'environnent par sa situation sur la ligne médiane, par sa ténuité, par sa tension, par son aspect fibreux et par sa terminaison. On le suit jusqu'à la base du sacrum, où on le voit se confondre avec la dure-mère (1).

Renflement lombaire.

Terminaison inférieure effilée du renflement lombaire.

L'existence des deux renflements de la moelle épinière est une application de ces deux lois de névrologie, savoir : 1° que le volume de la moelle épinière est en rapport avec le volume et le nombre des nerfs qui en émanent ou qui s'y rendent, et avec l'activité fonctionnelle des organes auxquels ces nerfs se distribuent ; 2° que l'exercice de la sensibilité est en rapport avec des nerfs plus volumineux que l'exercice de la myotilité. Or, c'est au niveau des deux renflements qu'ont lieu les communications nerveuses les plus multipliées et les plus importantes. Au renflement lombaire répondent les nerfs des extrémités inférieures ; au renflement cervical, les nerfs des extrémités supérieures.

Loi qui préside aux renflements de la moelle.

Si le renflement cervical, qui répond aux extrémités supérieures, présente des dimensions plus grandes que le renflement lombaire, qui répond aux membres inférieurs, dont la masse et le volume sont beaucoup plus considérables, c'est parce que, d'une part, les premières jouissent d'une activité musculaire plus grande que les secondes, et que, d'autre part, elles sont les organes du toucher (2).

Pourquoi les trois renflements de la moelle sont-ils inégaux ?

(1) Dans quelques cas, le renflement lombaire se bifurque dans sa portion rétrécie, mais les deux branches de la bifurcation aboutissent à un cordon fibreux unique. Huber, Haller et Sœmmering disent que la moelle se termine inférieurement par deux petits renflements en globules, dont l'un supérieur, ovoïde, l'autre inférieur, conoïde. Ils ont pris évidemment l'exception pour la règle.

Variétés anatomiques.

Il y a bien loin de cette disposition de la moelle, renflée en deux points de sa longueur, à celle admise par Gall, qui, comparant, avec Haller, la moelle épinière de l'homme et des animaux vertébrés à la double série de ganglions des annélides et des insectes, professe qu'il y a autant de renflements dans la moelle qu'il y a de paires de nerfs. L'observation rigoureuse des faits est en opposition complète avec cette manière de voir : car, même chez le fœtus, qui présente si souvent d'une manière transitoire l'état permanent des animaux inférieurs, on ne voit en aucune façon cette série de renflements. Une fausse induction et une apparence grossière de la moelle environnée de ses nerfs ont égaré le célèbre physiologiste, qui aurait dû chercher les analogues des ganglions des insectes, non dans la moelle épinière, mais bien dans la série des ganglions spinaux, ou dans le grand sympathique. On ne trouve même pas de renflements dans la moelle épinière du veau, que Gall prenait pour type de cette disposition. Les commissaires de l'Institut n'en trouvèrent pas davantage chez le chien, le cochon, le cerf, le chevreuil, le bœuf, le cheval, où Gall prétendait les avoir découverts. Les belles recherches de Tiedemann sur le développement de la moelle épinière ont à jamais renversé cette manière de voir, qui ne reposait que sur des analogies non vérifiées

(2) L'anatomie comparée justifie pleinement cette manière de voir, qui s'applique également aux dimensions en longueur de la moelle. On trouve, en effet, que dans les diverses espèces animales, la longueur de la moelle épinière n'est nullement en rapport

Preuves déduites de l'anatomie comparée.

Forme de la moelle.

Forme. — La moelle épinière a la *forme* d'un cordon blanc cylindroïde, aplati d'avant en arrière, renflé dans deux points de sa longueur, limité supérieurement par une sorte d'étranglement appelé *collet*, et terminé en pointe inférieurement.

Direction de la moelle.

La *direction* de la moelle suit les inflexions de la colonne vertébrale, aux déviations de laquelle la moelle participe, et c'est une chose bien digne d'intérêt que de voir la moelle échapper souvent à toute compression, même dans le cas de flexion anguleuse du rachis, pourvu toutefois que cette flexion se soit opérée d'une manière graduelle.

Sa symétrie.

La moelle épinière est parfaitement symétrique par rapport au plan médian antéro-postérieur. La symétrie est moins parfaite entre la moitié antérieure et la moitié postérieure de la moelle; elle est moins parfaite encore entre sa moitié supérieure et sa moitié inférieure.

Moyens de fixité.

Étroitement enveloppée par la pie-mère rachidienne, qui lui forme un névrilème solide et résistant, la moelle est suspendue dans la portion centrale du canal rachidien par des *prolongements latéraux* (ligament dentelé), par les racines nerveuses, et par des prolongements antérieurs et postérieurs, dépendances de la pie-mère. Elle est fixée à son extrémité inférieure par le *ligament coccygien*, qui la maintient tendue ; de sorte qu'elle ne peut se rapprocher d'aucune des parois du canal rachidien, et qu'elle suit tous les mouvements de la colonne vertébrale, sans la toucher jamais, disposition qui rend la compression de la moelle impossible, quelle que soit l'étendue des mouvements du rachis.

Des plis transverses en zigzag de la surface de la moelle.

La surface de la moelle enveloppée de sa gaîne propre ou pie-mère présente des plis transversaux, réunis par des plis obliques, en un mot des zigzags, que Huber comparait aux anneaux d'un ver à soie, que Monro regardait comme autant de petites articulations. Ces plis, qui appartiennent au névrilème, sont tout à fait analogues à ceux que nous avons signalés sur les tendons pendant le relâchement des muscles, à ceux que nous verrons sur les nerfs relâchés ; ils s'effacent par l'extension de la moelle, et se reproduisent par son raccourcissement. Leur présence prévient les effets de la distension de la moelle dans les divers mouvements qu'exécute la colonne vertébrale. Par eux, la moelle épinière jouit d'une certaine élasticité.

La moelle épinière offre à considérer une face antérieure, une face postérieure et deux faces latérales.

Faces antérieure et postérieure.

La *face antérieure* (*fig.* 96) présente, sur la *ligne médiane*, une *bandelette fibreuse* qui

avec celle du canal vertébral, avec la présence ou l'absence d'une queue, mais bien en rapport avec l'énergie du mouvement et de la sensibilité tactile. Desmoulins, jeune anatomiste trop tôt enlevé à la science, a établi ce fait sur des preuves irréfragables.

La moelle épinière des oiseaux fournit une preuve frappante de la loi qui préside au développement de la moelle : il n'est point, dans l'économie, de mouvement qui nécessite plus de force et d'agilité que le phénomène du vol. On n'est donc point étonné de voir la moelle se renfler au niveau des nerfs qui se rendent aux muscles de l'aile; mais il semblerait que la portion de moelle qui répond aux membres inférieurs doive être beaucoup moins développée, et pourtant le renflement inférieur est tout aussi considérable que le renflement de l'aile, et cela parce que les membres inférieurs sont les organes du toucher chez les oiseaux. La moelle épinière de la tortue confirme, au plus haut degré, la loi que nous avons admise, d'après Desmoulins L'espèce de boîte calcaire dont est enveloppée la partie moyenne de cet animal, est privée de tout mouvement et de tout sentiment. Or, le tronçon de moelle qui répond au membre supérieur, est uni au tronçon de moelle épinière qui répond au membre inférieur par un filet très-délié.

mesure toute la longueur de la moelle, et qui masque le sillon médian antérieur.

La *face postérieure* (*fig.* 97) n'offre pas, au premier abord, de trace de sillon médian : aussi ce sillon a-t-il été rejeté par plusieurs anatomistes, et nommément par Huber ; mais, avec un peu d'attention, on reconnaît un trait linéaire très-délié, qui décèle la présence de ce sillon médian postérieur, sur lequel je vais revenir.

De *chaque côté de la ligne médiane*, sur l'une et l'autre face de la moelle, se voit la série linéaire des racines des nerfs rachidiens, racines divisées en *antérieures* et en *postérieures*. Les différences de nombre et de volume que présentent ces deux ordres de racines, différences que nous indiquerons ailleurs, permettent de distinguer, à la première vue, la face antérieure de la face postérieure de la moelle.

Si l'on arrache ces racines, on voit que le lieu de leur implantation est marqué par des points déprimés, dont la succession constitue, sur chaque face, deux sillons, décrits avec beaucoup de soin par Chaussier, sous le nom de *sillons collatéraux* de la moelle. On ne saurait rejeter le sillon collatéral postérieur, mais je crois ne devoir point admettre le sillon collatéral antérieur.

Les *faces latérales* de la moelle sont arrondies, plus étroites que les faces antérieure et postérieure ; on y cherche en vain le sillon admis par quelques auteurs. C'est sur ces faces que s'attache le *ligament dentelé*.

Ligament dentelé. Ainsi nommé à cause des prolongements denticulés qu'il présente en dehors, au niveau de chaque paire de nerfs, le *ligament dentelé* est une languette fibreuse extrêmement ténue, longeant la partie latérale de la moelle épinière, au névrilème de laquelle elle adhère intimement, dans toute son étendue, par son bord interne, qui est très-mince ; envoyant de son bord externe, libre et plus épais, des espèces de dents qui viennent s'implanter à la dure-mère, dans l'intervalle des conduits que cette membrane fournit

(*) *rac. post.*, racines postérieures des nerfs rachidiens. — *Gang. sp.*, ganglions spinaux. — *br. an.*, branches antérieures des nerfs rachidiens. — *Péd. c. i.*, pédoncules cérébelleux inférieurs. — *Péd. c. m.*, pédoncules cérébelleux moyens. — *Péd. c. s.*, pédoncules cérébelleux supérieurs. — *Tub. qu.* tubercules quadrijumeaux. — 1, ruban de Reil. — 2, sillon médian. — 3, sillon collatéral postérieur, après l'arrachement des racines postérieures. — 5, ligament coccygien.

(Fig. 97) (*).

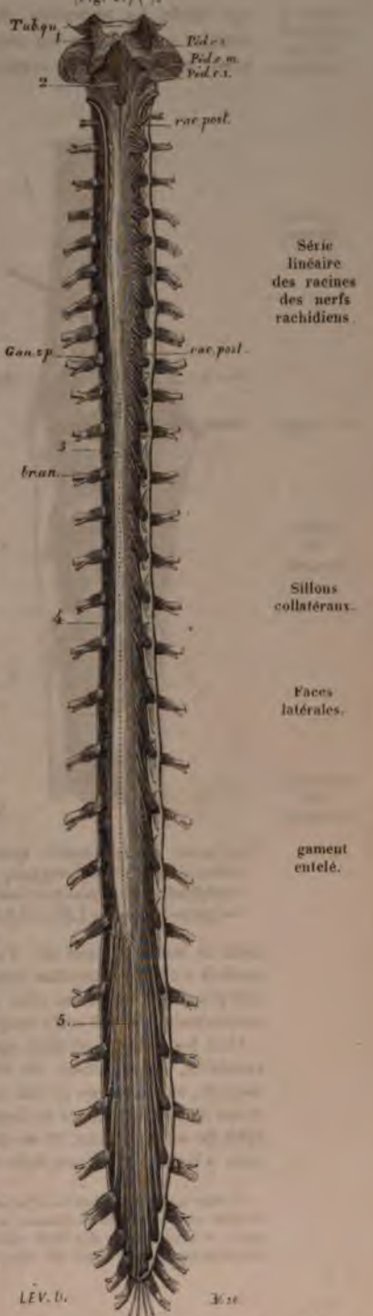

Face postérieure de la moelle, du bulbe et de la protubérance. (*D'après L. Hirschfeld.*)

Nombre et disposition de ses dentelures.

aux nerfs. La première dentelure de ce ligament, qui peut être considérée comme son origine, est très-prolongée ; elle se voit sur les côtés du trou occipital, entre l'artère vertébrale et le nerf spinal ; la dernière dentelure, qui est la vingtième ou la vingt-unième, est la terminaison du ligament, et répond à peu près au niveau de l'extrémité inférieure de la moelle. La forme, la ténuité et la longueur de ces dents varient beaucoup.

(Fig. 98) (*).

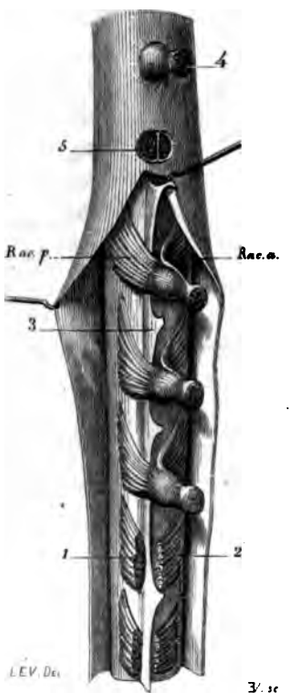

Fragment de la moelle épinière entourée de ses enveloppes, qui sont fendues dans presque toute sa longueur. (D'après L. Hirschfeld.).

Sa nature fibreuse.

Le ligament dentelé est évidemment de nature fibreuse, et ne saurait être regardé, avec Bonn, comme une production de l'arachnoïde.

Ses usages.

Quant à la question de savoir s'il est un prolongement de la dure-mère, une émanation du névrilème, ou bien enfin un ligament propre, ce sont là des questions oiseuses.

Le ligament dentelé paraît avoir le double usage de concourir à la fixité de la moelle épinière, et de séparer les racines antérieures des nerfs rachidiens de leurs racines postérieures.

Texture de la moelle.

Texture de la moelle. La moelle épinière, étudiée dans sa textûre, présente à considérer 1° une gaine propre, constituée par la *pie-mère rachidienne* et que nous appellerons *névrilème*, à raison de son analogie avec le névrilème des nerfs, et 2° un tissu propre.

1° NÉVRILÈME DE LA MOELLE
(pie-mère rachidienne).

Séparation du névrilème.

Préparation. La séparation de la gaine rachidienne de la moelle est difficile chez le plus grand nombre des sujets, à cause de la mollesse de la moelle et de la facilité avec laquelle cet organe s'altère sur le cadavre. Pour que cette préparation réussisse parfaitement, il convient de choisir le corps d'un supplicié ou d'un individu mort par suite de maladie aiguë ou d'accident. La moelle des enfants nouveau-nés se prête, en général, à cette préparation beaucoup mieux que celle de l'adulte, ce qui tient à la densité proportionnellement plus grande de la moelle et à l'adhérence moins intime de la membrane propre, à cette époque de la vie.

Chez les enfants, on peut, après avoir divisé la membrane propre au niveau du bulbe rachidien, la renverser de haut en bas, de la même manière qu'on dépouille une anguille, ou qu'on ôte un bas en le renversant. Lorsque la moelle est peu cohérente, on divise longitudinalement la membrane propre, avec beaucoup de précaution, sur l'un des côtés du sillon médian, et on détache, avec le manche d'un scalpel, cette membrane, qui tient à la moelle par une foule de prolongements fibreux et vasculaires.

(*) Face latérale, où l'on voit à la fois les racines postérieures (1) et les racines antérieures (2), qui convergent vers les ganglions spinaux. — 3, ligament dentelé — 4, gaine que la dure-mère fournit aux ganglions et aux branches des nerfs rachidiens. — 5, section verticale de la gaine des racines antérieures et postérieures ; lame fibreuse qui sépare les racines.

Tandis que l'enveloppe propre du cerveau (*pie-mère cérébrale*) n'est autre chose qu'un lacis vasculaire, l'enveloppe propre de la moelle (*pie-mère rachidienne*) est une membrane fibreuse dense, résistante et d'une épaisseur assez considérable, qui soutient et protége la moelle épinière à la manière du névrilème des nerfs. La transition entre ces deux enveloppes, qui se continuent l'une avec l'autre sans limite distincte, s'observe sur les pédoncules, la protubérance et le bulbe.

La pie-mère rachidienne est une membrane fibreuse.

La *surface externe* de cette membrane (*fig.* 74) est couverte d'un lacis de vaisseaux, remarquables par leurs flexuosités et dont les troncs occupent la ligne médiane antérieure et la ligne médiane postérieure. De ces troncs partent des ramifications latérales qui s'anastomosent entre elles, surtout autour des racines nerveuses. La moelle apparaît par transparence à travers cette membrane, qui, par elle-même, est d'un blanc nacré, souvent terne, jaunâtre, noirâtre ou même pointillée de noir, particulièrement à la région cervicale (1).

Surface externe du névrilème de la moelle.

La surface externe du névrilème rachidien est rugueuse, hérissée de petits filaments celluleux et fibreux, débris de petits cordages fibreux qui vont de ce névrilème au feuillet viscéral de l'arachnoïde. Elle est unie à la face interne de la dure-mère : 1° par les *ligaments dentelés* ; 2° par les *prolongements* qu'elle fournit aux racines des nerfs rachidiens ; 3° par des *prolongements filamenteux* antérieurs et postérieurs ; 4° par le *ligament* coccygien.

La *surface interne* de ce névrilème adhère à la moelle par une foule de prolongements celluleux et vasculaires, qui forment, dans son épaisseur, des aréoles ou mailles, bien décrites et figurées par Keuffel.

Surface interne.

Au niveau du sillon médian antérieur, le névrilème fournit un prolongement qui s'enfonce dans ce sillon pour en tapisser l'une des parois, se réfléchit, au fond de ce même sillon, pour tapisser la paroi opposée, en sorte qu'il forme une duplicature, dans l'épaisseur de laquelle pénètrent les vaisseaux sanguins. Un prolongement simple, d'une extrême ténuité, qu'accompagnent des vaisseaux moins nombreux, pénètre dans le sillon postérieur et établit la ligne de démarcation entre les deux moitiés postérieures de la moelle. En outre, des *prolongements latéraux*, très-fins et très-nombreux, partent des divers points de la circonférence de la pie-mère et s'enfoncent entre les faisceaux de tubes dont se compose la moelle, et même entre les tubes eux-mêmes, comme le névrilème des nerfs. Ces cloisons, qui s'unissent les unes avec les autres, constituent dans l'épaisseur de la moelle un système de *gaines* ou de *loges* incomplètes, entourant les tubes nerveux, en même temps qu'elles servent de support aux vaisseaux sanguins. Elles sont formées d'un tissu spécial, que Kœlliker range dans la catégorie des substances conjonctives, et dont il sera traité plus amplement à l'occasion de la structure de la moelle.

Prolongements médians du névrilème.

Prolongements latéraux.

Le névrilème se prolonge au-dessous de l'extrémité inférieure de la moelle, par un cordon fibreux qui va s'insérer à la base du coccyx. Ce cordon, que les anciens anatomistes regardaient comme un nerf impair, est situé sur la ligne médiane, au milieu des nerfs de la queue de cheval, avec lesquels on est tenté de le confondre. Il est très-résistant, eu égard à sa ténuité, habituellement

Cordon fibreux terminal de la moelle.

(1) Ces diverses nuances, encore plus fréquentes chez certains animaux, chez le mouton, par exemple, que chez l'homme, sont produites par le dépôt d'une matière colorante tout à fait semblable au pigment cutané ou choroïdien, et ne sont nullement liées à un état morbide, soit actuel, soit antérieur.

Sa coloration chez quelques sujets.

tendu, et maintient l'extrémité inférieure de la moelle dans un état de fixité.

Filum terminale.

Continuation de la pie-mère rachidienne, et, jusqu'à un certain point, de la moelle elle-même, le ligament coccygien, *filum terminale* des Allemands, renferme peu de substance nerveuse; mais le canal central de la moelle s'y prolonge, avec les éléments qui l'entourent. Autour de ce canal, on trouve un peu de substance grise, qui se compose de cellules à noyau arrondies, de $0^{mm},011$ à $0^{mm},03$ de diamètre, séparées par des tubes nerveux très-fins, à contours opaques, et par des filaments extrêmement minces.

Le névrilème se moule exactement sur la moelle.

En opposition avec ce qui a lieu pour les autres membranes de la moelle, qui ont une capacité beaucoup plus grande que ne le comporte le volume de l'organe enveloppé, le névrilème se moule exactement sur elle et exerce même une certaine compression, qui se manifeste par la hernie de la substance médullaire à travers une ponction faite à son enveloppe ; c'est à cette compression que la moelle, enveloppée de sa gaîne, doit son apparente consistance, qui contraste avec la mollesse de cet organe dépourvu de névrilème.

La structure du névrilème est fibreuse.

Structure. La membrane propre de la moelle est composée des mêmes éléments que la pie-mère encéphalique, mais dans des proportions différentes. C'est le tissu conjonctif qui l'emporte ici sur tous les autres éléments ; de plus, il y est condensé et présente les caractères d'un *tissu fibreux* blanc, nacré, résistant, dont les faisceaux sont surtout dirigés dans le sens longitudinal, particulièrement en arrière ; tandis qu'en avant, un grand nombre de fibres s'entre-croisent dans toutes les directions. Ce tissu renferme peu d'*éléments élastiques*.

La pie-mère médullaire ne mérite nullement le nom de membrane vasculeuse (*tunica vasculosa*, Sœmmering) qui lui a été donné. Les *vaisseaux* qui rampent à sa superficie et qui la traversent ensuite, sont évidemment étrangers à sa structure et destinés essentiellement à la moelle. Les *artères* proviennent, en haut, de la vertébrale ; au cou, de la vertébrale et des branches descendantes des thyroïdiennes inférieures ; au dos, des intercostales aortiques ; aux lombes, des artères lombaires. Ces vaisseaux, qui s'anastomosent entre eux, forment trois troncs, qui sont renforcés successivement par les artères naissant plus bas, et qui s'étendent sur toute la longueur de la moelle : l'un est antérieur et médian, les deux autres postérieurs et latéraux. Ces troncs émettent des branches latérales, qui forment un réseau à la surface de la moelle, réseau serré autour des racines des nerfs, et d'où partent des branches profondes, qui pénètrent dans la moelle par les sillons de cet organe, principalement par le sillon antérieur. Les *veines*, logées d'abord dans les sillons, le postérieur surtout, forment à la surface de la pie-mère deux troncs principaux, l'un antérieur, l'autre postérieur. Les *lymphatiques* font défaut dans la pie-mère rachidienne elle-même ; mais ils forment des espèces de gaînes autour des vaisseaux sanguins qui en partent : ces *canaux lymphatiques périvasculaires* (Robin, His) sont de larges espaces remplis de lymphe. En outre, au-dessous de la pie-mère, il existe un vaste *espace périmédullaire*, entourant la moelle tout entière et développé surtout dans le sillon antérieur.

Arteres.

Veines.

Lymphatiques.

Nerfs.

Les *nerfs* de la pie-mère rachidienne sont nombreux ; ils forment sur toute la surface du névrilème de la moelle des plexus assez serrés, qui se prolongent même sur le *filum terminale*, accompagnent généralement les vaisseaux et pénètrent avec eux dans l'intérieur de la moelle. Ces nerfs, composés de tubes très-fins, qui mesurent en moyenne $0^{mm},005$ en largeur, sont fournis, d'après Remak, par les racines postérieures des nerfs rachidiens.

Alum Ferrinale.

Rauber - I. d. Anat. VI 206.



Le névrilème de la moelle épinière a pour usage exclusif de protéger cet organe; c'est la charpente de la moelle. Il sert en même temps de support aux vaisseaux nourriciers, et c'est sous ce point de vue seulement qu'il a pu être comparé à la pie-mère du cerveau. Il se continue avec le névrilème fibreux des racines des nerfs rachidiens, névrilème dont il peut être considéré comme la commune origine. Le passage entre le névrilème de la moelle épinière et la pie-mère cérébrale se fait par nuances insensibles. La partie fibreuse du névrilème de la moelle diminue sur le bulbe rachidien et sur la pro-

Usages du névrilème.

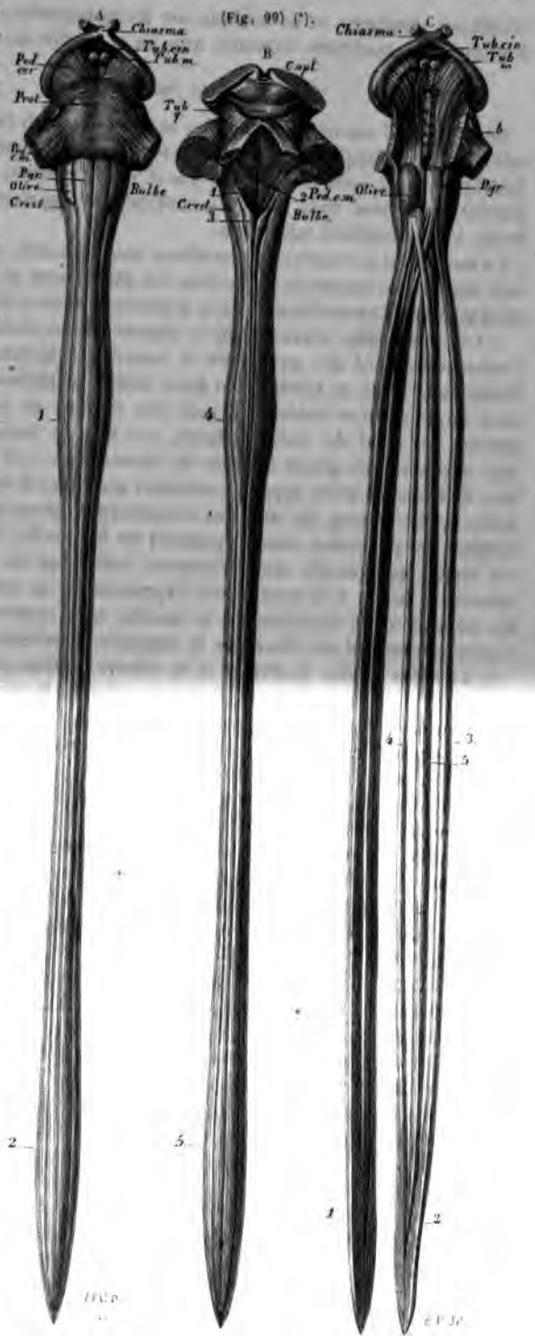

(*) A, face antérieure. — *Tub. cér.*, *tuber cinereum*. — *Tub. m.*, tubercules mamillaires. — *Péd. cér.*, pédoncules cérébraux. — *Prot.*, protubérance. — *Péd. c. m.*, pédoncules cérébelleux moyens. — *Pyr.*, pyramide de la moelle antérieure. — *C. rest.*, corps restiforme. — 1, renflement brachial. — 2, renflement lombaire. — B, face postérieure. — *Tub. q.*, tubercules quadrijumeaux. — *C. opt.*, couche optique. — 1, plancher du 4e ventricule. — 2, sillon médian postérieur. —3, eminence mamelonnée des pyramides postérieures. — 4, renflement brachial. — 5, renflement lombaire. — 6, cordons de la moelle séparés les uns des autres; leur prolongement apparaît à travers le bulbe et la protubérance. — 1, moitié droite. — 2, moitié gauche. — 3, cordon antérieur. — 4, cordon latéral. — 5, cordon postérieur. — 6, prolongement des fibres de la pyramide à travers la protubérance.

Moelle épinière, bulbe et protubérance, dépouillés de leur névrilème. (D'après L. Hirschfeld.)

tubérance annulaire, et se termine sur les pédoncules; la partie vasculaire se développe, au contraire, à mesure que, de la moelle, on s'élève vers le cerveau.

2° MOELLE PROPREMENT DITE.

Les nerfs rachidiens suivent le névrilème.

Dépouillée de son névrilème et des racines des nerfs rachidiens, lesquelles ont suivi cette enveloppe, la moelle a perdu en grande partie sa consistance; cylindrique à son extrémité supérieure et dans la région dorsale, elle est aplatie d'avant en arrière dans la région cervicale, et représente un renflement fusiforme à son extrémité inférieure.

La moelle est parcourue par des sillons longitudinaux, qui la divisent en un certain nombre de segments ou *cordons*. Ces sillons sont au nombre de quatre, dont deux médians, l'un antérieur, l'autre postérieur, et deux latéraux (*fig.* 99, 100 et 101).

Sillon médian antérieur.

a. Le *sillon médian antérieur*, mieux nommé *scissure médiane antérieure*, s'étend de l'entre-croisement des pyramides à l'extrémité inférieure de la moelle, qu'il divise dans toute sa hauteur en deux moitiés parfaitement égales. La profondeur de la scissure antérieure peut être évaluée au tiers de l'épaisseur de la moelle. Au fond de cette scissure, qui loge le prolongement du névrilème déjà décrit et un grand nombre de vaisseaux, se voit une lame blanche, criblée de trous, et qu'on appelle *commissure antérieure de la moelle* (*commissure longitudinale*, Chaussier (*g*, *fig.* 101). Ces trous sont destinés au passage des pinceaux vasculaires qui pénètrent dans l'épaisseur de la moelle. La disposition alterne de ces trous, qu'agrandit singulièrement l'effort qu'on fait pour arracher les vaisseaux, donne à la commissure l'apparence d'un entre-croisement de fibres. En traitant de la structure de la moelle, nous examinerons cette question de l'entre-croisement des fibres de la commissure antérieure.

Commissure antérieure de la moelle.

Hypothese de l'entre-croisement.

Sillon médian postérieur.

b. Le *sillon médian postérieur* ou la *scissure médiane postérieure* s'étend du bec du calamus au sommet du renflement lombaire. Moins large, mais plus profond que l'antérieur (*fig.* 101), il pénètre jusqu'au centre de la moelle et loge la cloison médiane postérieure de la pie-mère, qui est extrêmement mince. On trouve au fond de ce sillon une languette ou commissure postérieure, analogue à celle du sillon médian antérieur, mais plus ténue et d'une couleur plus grisâtre; on lui a donné le nom de *commissure grise* ou *postérieure*.

Commissure grise.

Il résulte de la présence des deux sillons médians ou scissures médianes qu'il y a véritablement deux moelles épinières, parfaitement distinctes, l'une droite, l'autre gauche, réunies par une languette ou commissure, laquelle se compose de deux couches, d'une couche blanche et d'une couche grise, celle-ci postérieure à la première.

Il y a deux moelles l'une droite, l'autre gauche.

Sillons latéraux postérieurs de la moelle.

c. Il existe au niveau des insertions sur la moelle des racines postérieures des nerfs rachidiens, une ligne ou un sillon grisâtre, ou plutôt une série de points grisâtres, légèrement déprimés, que l'on a désignée sous le nom de *sillon latéral* ou *collatéral postérieur*. Ce prétendu sillon, qui s'étend sur toute la longueur de la moelle et qui se prolonge sur le bulbe, n'est autre chose que l'ensemble des points où la substance grise de la moelle atteint la superficie de l'organe. C'est dans ce sens seulement que nous admettons ces sillons, avec Sœmmering et Rolando, qui divisent chaque moitié de moelle en *deux cordons* : un *postérieur*, formé par la portion de moelle comprise entre la scissure médiane postérieure et les racines postérieures, et un *antéro-latéral*, qui comprend toute la portion de moelle placée entre la scissure médiane antérieure et le sillon des racines postérieures, c'est-à-dire, les deux tiers, au moins, de la circonférence

Chaque moitie de moelle se divise en deux cordons.

Gowers - On the ankles - Cat. ascending tract. of spinal cord Lancet 1886 I 115-3



de chaque moitié de la moelle. On doit encore admettre, avec Haller, Chaussier, Gall et Rolando, comme dépendance du cordon postérieur, un troisième cordon, qu'on peut appeler *cordon médian postérieur* (*fig.* 99, B) ou *pyramide postérieure*, lequel fait suite à ces faisceaux renflés en mamelon qui bordent le bec du calamus scriptorius, et qui sont limités, en dehors, par un sillon superficiel. Ces petits cordons, excessivement étroits, que plusieurs anatomistes n'admettent qu'à la région cervicale, se prolongent dans toute la longueur de la moelle, en s'enfonçant dans la scissure médiane postérieure.

Existe-t-il un *sillon latéral antérieur*, qui diviserait le cordon antéro-latéral en deux grands faisceaux, l'un *antérieur*, limité en dehors par les racines antérieures, l'autre *latéral*, intermédiaire aux racines antérieures et aux racines postérieures? Si, pour décider cette question, on examine attentivement la ligne d'insertion des racines antérieures, après l'arrachement de ces racines, on ne voit aucune apparence de sillon à ce niveau. On est donc conduit à rejeter, avec Rolando, et ces *sillons*, et les *faisceaux latéraux* indiqués par Chaussier. Ces faisceaux latéraux sont néanmoins devenus célèbres depuis que Charles Bell et Bellingeri leur ont fait jouer un si grand rôle.

De ce qui précède, il résulte que chaque moitié de moelle est composée de deux cordons, un postérieur, un antéro-latéral, et, comme appendice du cordon postérieur, d'un petit cordon qui borde le sillon médian postérieur.

Du cordon médian postérieur.

Ce qu'il faut penser des faisceaux latéraux.

3° TEXTURE DE LA MOELLE ÉPINIÈRE.

Pour étudier la texture de la moelle, il faut se servir de pièces qui ne soient pas ramollies par une putréfaction commençante, et il n'est peut-être aucun organe de l'économie qui s'altère plus facilement après la mort: d'où l'utilité de procéder à cette étude par une température froide, et d'enlever la moelle immédiatement après les vingt-quatre heures exigées par les règlements. Saine, la moelle est plus ferme que le cerveau, non assez cependant pour qu'on puisse pratiquer sur elle des coupes minces, destinées à être examinées au microscope. Il faut donc toujours, pour étudier la moelle, la faire durcir préalablement, en la plongeant soit dans l'alcool, soit dans une solution d'acide chromique ou de chromate de potasse. Les coupes fines obtenues sur ces préparations peuvent être colorées au moyen d'une solution ammoniacale de carmin, et seront rendues transparentes par la glycérine ou par la soude.

Importance de faire cette étude sur une moelle non altérée.

Si l'on soumet la moelle à des coupes horizontales, faites à diverses hauteurs, on voit qu'elle est formée de substance blanche à l'extérieur, et de substance grise intérieurement; que chaque moitié de la moelle présente un cylindre de substance blanche,

Étude de la moelle par des coupes horizontales.

[1] *a*, au niveau des racines de la 1re paire cervicale. — *b*, id. de la 3e paire. — *c*, id. de la 5e paire. — *d*, id. de la 1re paire dorsale. — *f*, id. de la 3e paire. — *g*, id. de la 5e paire. — *h*, id. de la 7e paire. — *i*, id. de la 9e paire. — *j*, au niveau de la région dorsale inférieure. — *k*, au niveau des racines de la 1re paire lombaire. — *l*, id. de la 3e paire. — *m*, id. de la 5e paire. — *n*, id. de la 2e paire sacrée. — *o*, id. de la 4e paire. — *p*, id. du nerf coccygien.

Sections transversales de la moelle épinière d'un sujet adulte. (D'après Stilling.)

que l'on peut diviser en trois cordons, l'antérieur, le latéral et le postérieur (*fig.* 99, C), mais que ces cordons ne sont pas nettement séparés entre eux (*fig.* 101) et qu'ils forment, au contraire, une masse unique de tubes nerveux. qui s'écartent les uns des autres par moments, pour livrer passage aux racines nerveuses; que les cordons antérieurs sont réunis, au fond du sillon antérieur, par la *commissure blanche* ou *antérieure*, et les cordons postérieurs, au fond du sillon postérieur, par la *commissure grise* ou *postérieure*; que la substance grise est composée de trois portions, une *portion moyenne* et *deux portions latérales*; la portion moyenne représente un long ruban transversal, dans lequel est contenu le *canal central* de la moelle : Stilling la désigne sous le nom de substance *gélatineuse centrale*; les deux *portions latérales* figurent deux demi-cylindres ou gouttières irrégulières, à concavité externe et postérieure, et unies l'une à l'autre par la portion moyenne. La portion antérieure de ces gouttières, appelée *corne antérieure* sur une coupe, est épaisse, arrondie, et se trouve à une distance considérable de la surface de la moelle; c'est vers cette corne que se dirigent les racines antérieures des nerfs rachidiens. La portion postérieure, appelée *corne postérieure*, est plus effilée, plus longue et atteint presque la surface de la moelle; elle est en rapport avec les racines postérieures. Il résulte de cette disposition que l'ensemble de la substance grise de la moelle représente assez bien, sur une coupe, un *x* dont les deux moitiés ou demi-lunes seraient réunies par un trait horizontal.

Cornes antérieures.

Cornes postérieures

Figure en *x* de la substance grise vue sur les coupes.

Au reste, tandis que le *volume* de la substance blanche va en augmentant de bas en haut (1), le volume de la masse grise centrale, dans chaque moitié de moelle, la longueur et l'épaisseur des prolongements ou cornes qu'elle envoie vers les racines antérieures et postérieures, l'épaisseur de la commissure blanche et de la commissure grise, offrent beaucoup de variétés, suivant le lieu de la coupe : d'où la divergence des auteurs relativement à la forme que présente la section de la substance grise de la moelle. Ainsi Huber comparait cette coupe à un os hyoïde; Monro, à une croix; Keuffel, à quatre rayons qui convergent vers une partie centrale.

Différences de figure de la substance grise sur les coupes.

Quant à la couche mince de substance grise périphérique, admise par Monro sur toute la surface de la moelle, elle a été, jusque dans ces derniers temps, rejetée par tous les anatomistes. Nous verrons plus loin ce qu'il faut en penser.

Le tableau suivant, tiré de Stilling, permet d'apprécier le volume relatif des diverses parties de la moelle.

(1) Au niveau des renflements lombaire et brachial, l'augmentation de volume est due en partie aux racines nerveuses qui traversent la substance blanche.

SURFACE DE SECTION DE LA MOELLE AUX DIVERSES HAUTEURS (STILLING).

AU NIVEAU DE L'ORIGINE DES RACINES	CORDONS BLANCS			SUBSTANCE GRISE	
	CORDONS antérieurs.	CORDONS latéraux.	CORDONS postérieurs.	CORNES antérieures.	CORNES postérieures.
	mill. carrés.	mill. carrés.	mill. carrés.	mill. carrés.	mill. carrés.
De la 3e paire cervicale.....	6,13	13,21	13,47	5,71	5,49
— 4e.....	7,57	13,23	13,72	6,16	6,45
— 5e et 6e.....	11,75	15,70	14,68	11,40	8,30
— 7e.....	10,90	15,17	14,30	10,75	7,47
— 7e (fibres inférieures)....	9,97	11,98	12,26	11,29	6,70
— 8e.....	11,27	12,79	9,90	8,07	5,81
— 1re paire dorsale.....	5,71	14,06	8,95	3,86	3,17
— 2e à 8e.....	4,24	13,55	6,43	2,73	2,61
— 9e à 11e.....	4,25	13,02	6,59	1,99	2,61
— 12e.....	4,30	11,00	6,64	2,95	3,52
— 3e paire lombaire.....	6,01	6,48	8,65	6,26	7,03
— 4e.....	7,51	6,32	8,69	12,03	8,96
— 5e.....	5,68	5,16	6,25	14,43	10,45
— 1re paire sacrée.....	5,50	4,96	6,61	14,62	9,11
— 2e.....	6,03	5,37	5,95	14,30	9,03
— 3e (fibres supérieures)...	4,54	3,77	3,67	12,16	6,97
— 3e (fibres moyennes).....	4,18	3,11	2,83	11,55	7,20
— 3e (fibres inférieures)....	3,36	2,50	1,73	8,02	5,74
— 4e.....	2,30	2,33	1,51	5,34	5,43
— 5e.....	0,75	0,97	0,44	2,36	3,62
Du nerf coccygien.....	0,36	0,45	0,16	0,97	1,70

1° *Substance blanche.* Chacun des cordons blancs de la moelle pourrait se décomposer en un grand nombre de segments verticaux, prismatiques et triangulaires, régulièrement disposés autour de l'axe de chaque moitié de l'organe. La coupe de ces segments serait un triangle isocèle, dont la base répondrait à la circonférence de la moelle, et dont le sommet, très-aigu, répondrait au centre ou axe de la moelle. Les segments sont en rapport immédiat les uns avec les autres; des prolongements vasculaires et celluleux, détachés du névrilème, établiraient une ligne de démarcation entre eux. Il résulte de mes observations que chaque segment de la moelle est complétement indépendant des segments voisins, et l'anatomie pathologique confirme pleinement cette observation, en montrant qu'un seul segment peut être lésé, atrophié, dégénéré, au milieu des autres segments parfaitement intacts.

Division des cordons de la moelle en segments.

Indépendance des segments les uns des autres.

Les segments médullaires peuvent être décomposés eux-mêmes en filaments ou tubes très-ténus, juxtaposés et parallèles dans toute leur étendue, excepté à la face profonde de la substance blanche, et quelques-uns de ces filaments paraissent mesurer toute la longueur de la moelle. Ils sont tous indépendants les uns des autres, et liés seulement entre eux par une substance conjonctive et par des vaisseaux.

Décomposition des segments en filaments.

La structure de la substance blanche de la moelle est donc filamenteuse et fasci-

culée : il y a une grande analogie, sous ce rapport, entre les filaments de la moelle et les filaments longs et parallèles qui constituent la substance propre des nerfs.

Indépendance de chaque filament de la moelle.

La conséquence très-importante de ces recherches, c'est l'indépendance, non-seulement de chaque segment, mais encore de chaque fibre de la moelle.

Identité d'aspect entre les segments et les fibres médullaires.

Du reste, l'identité la plus complète d'aspect existe entre les segments et fibres médullaires appartenant aux cordons postérieurs et les segments et fibres médullaires appartenant aux cordons antéro-latéraux ; en sorte que, sous ce rapport, l'anatomie toute seule n'aurait jamais conduit le physiologiste à la différence d'usage de ces cordons de la moelle.

Examen microscopique.

Étudiée au *microscope*, la substance blanche de la moelle se montre composée presque exclusivement de tubes nerveux longitudinaux, plongés dans un stroma de substance conjonctive qui les isole. Les cellules nerveuses y font complétement défaut, et l'on n'y rencontre que peu de vaisseaux sanguins, entourés de tissu conjonctif.

Tubes nerveux.

Les *tubes nerveux* des cordons blancs sont tous longitudinaux et parallèles entre eux ; les fibres obliques ou transversales qui les croisent dans certaines régions, appartiennent soit aux racines nerveuses qui vont se rendre ou qui prennent naissance dans la substance grise, soit aux origines des fibres longitudinales dans cette substance. Ces fibres sont extrêmement délicates et se détruisent avec la plus grande facilité, ce qui est dû, d'après les recherches de Bidder et de Kupffer, à ce qu'elles sont *dépourvues de gaine de Schwann* ; de sorte que la moelle nerveuse y est à nu dans la substance conjonctive du stroma. C'est aussi cette circonstance qui explique l'extrême tendance qu'ont ces fibres à devenir *variqueuses*.

Leurs dimensions.

Leurs *dimensions*, bien moins considérables que celles des racines nerveuses qui les croisent, varient entre $0^{mm},0025$ et $0^{mm},010$ ou même $0^{mm},015$. Le plus grand nombre de ces tubes mesure $0^{mm},004$ à $0^{mm},007$. Une différence notable, au point de vue du calibre des tubes, se remarque entre les divers cordons de la moelle : les cordons antérieurs sont formés de tubes plus larges que les cordons postérieurs et la portion postérieure des cordons latéraux. De même, dans chaque cordon, les tubes superficiels sont généralement plus larges que les tubes profonds. Tous ces tubes sont indépendants les uns des autres, et ne présentent, dans toute leur longueur, ni bifurcations, ni anastomoses.

Nombre.

Les tubes longitudinaux qui composent les cordons blancs de la moelle deviennent de moins en moins nombreux de haut en bas, attendu que les plus internes d'entre eux se recourbent successivement en dedans, pour pénétrer soit dans la commissure blanche ou grise, soit dans la substance grise, où nous étudierons leur trajet plus tard.

Fibres transversales.

Indépendamment des fibres longitudinales, on trouve, dans la substance blanche de la moelle, des *fibres transversales* appartenant aux racines des nerfs rachidiens, et d'autres qui constituent la commissure antérieure. Les premières, ou *fibres radiculaires* antérieures et postérieures, croisent perpendiculairement les fibres longitudinales, dont elles restent parfaitement distinctes, et s'enfoncent dans la substance grise des cornes antérieures et postérieures, pour se mettre en rapport avec les cellules dont elle se compose.

Fibres radiculaires

Commissure blanche.

La *commissure blanche* ou *antérieure* (*g*, *fig.* 101) est une bandelette de fibres transversales et entre-croisées qui occupe le fond de la scissure médiane antérieure, et qui mesure toute la longueur de la moelle. Sa face antérieure, libre seulement sur la ligne médiane, est unie latéralement aux faisceaux postérieurs des

Distribution e Course of filles in Spiritual conte Bergen. Arch. de Pay
185



cordons antérieurs; sa face postérieure est en rapport avec la paroi du canal central. Ses bords latéraux, enfin, se perdent dans la partie la plus profonde des cordons antérieurs et dans la substance grise. Elle a une *couleur* blanche dans toute son épaisseur. Variée de forme suivant les régions, elle présente, sur une coupe, des faisceaux de fibres entre-croisées sur la ligne médiane, formant un tissu feutré, des parties latérales duquel partent des fibres divergentes qui se perdent dans la substance grise des cornes antérieures, après avoir traversé la portion postérieure des cordons antérieurs. Ses *dimensions*, plus considérables dans la région lombaire, sont en rapport avec le volume des nerfs de la région que l'on observe.

La commissure antérieure, d'après Kupffer, Owsjannikow, etc., serait composée uniquement de fibres de tissu conjonctif; mais la plupart des anatomistes admettent, avec Stilling, Kœlliker, Remak, Clarke, qu'elle renferme aussi de véritables fibres nerveuses, qui se continuent avec les racines des nerfs ou qui unissent les deux moitiés de la moelle entre elles. Ils sont loin, d'ailleurs, de s'accorder sur le trajet et les connexions de ces fibres: suivant Stilling, après s'être entre-croisées dans la commissure, elles s'irradient dans les cornes antérieures, où elles vont en divergeant: *a*, un grand nombre se dirigent vers les cornes postérieures pour rejoindre les racines postérieures; *b*, d'autres vont en avant, dans la direction des racines antérieures; *c*, d'autres, enfin, traversent toute l'épaisseur de la substance grise antérieure, passent dans les cordons latéraux, où elles deviennent longitudinales, puis retournent à la substance grise. Stilling admet, en outre, que beaucoup de ces fibres sont unies aux grosses cellules nerveuses isolées ou réunies en groupes de la corne antérieure, et qu'un nombre restreint provient des cordons antérieurs. D'après Kœlliker, la commissure antérieure serait simplement le lieu d'entre-croisement des cordons antérieurs; elle serait formée par les fibres les plus profondes de ces cordons, lesquelles, se recourbant obliquement en dedans, s'entre-croiseraient au-devant du canal central, pour s'irradier dans la corne grise antérieure du côté opposé à celui d'où elles proviennent. Sa composition.

La *commissure grise* ou *postérieure* (*f*, *fig.* 101), située en arrière du canal central, au fond du sillon postérieur, est moins nettement limitée que la commissure antérieure, et présente une disposition analogue. Outre les fibres conjonctives qu'elle renferme, elle se compose de *fibres nerveuses*, qui unissent entre elles les deux moitiés de la moelle, et dont les unes sont transversales, les autres obliques dans divers sens et entre-croisées. Ces fibres nerveuses sont en général plus fines que celles de la commissure antérieure. La *couleur* grise ou d'un blanc sale de la commissure postérieure est due à l'abondance du tissu conjonctif dans son épaisseur. Commissure grise.

2° *Substance grise de la moelle*. Cette substance est formée de *cellules nerveuses*, de *tubes nerveux* extrêmement multipliés et d'une *substance conjonctive*, sorte de stroma qui leur sert de soutien (*névroglie* de Virchow). En outre, la portion centrale de la substance grise de la moelle est creusée dans toute sa longueur d'un *canal central*, trace du canal bien plus considérable qui existe chez l'embryon (1). Ce canal, Substance grise. Canal central.

(1) Plusieurs anatomistes ont admis, en outre, que chaque moitié de moelle était creusée d'un canal. Calmeil rapporte qu'il a vu la moelle épinière d'un aliéné, mort dans un état profond de démence, présenter, sur une coupe pratiquée à un pouce environ de la protubérance, trois canaux, un médian et deux latéraux, de la grosseur d'une petite plume et placés de champ l'un à côté de l'autre.

Foville (ouvrage cité, p. 286) admet comme constant un ventricule central médian,

qui persiste dans la majorité des cas, même chez l'adulte, s'oblitère quelquefois, surtout dans la région cervicale. De forme arrondie, en général, souvent ovalaire ou triangulaire, il a un diamètre qui varie entre 0mm,022 et 0mm,025, mais s'élargit beaucoup au voisinage du bec du calamus, en se prolongeant dans le bulbe ; il occupe la partie centrale de la substance grise de la moelle, et s'étend dans le *filum terminale*. Ce canal s'ouvre chez l'homme, d'après Stilling, dans le sillon longitudinal postérieur, au sommet du renflement lombaire, mais se montre de nouveau plus bas, et se termine en cul-de-sac vers le milieu de la longueur du filum. En haut, le canal central s'ouvre dans le ventricule du cervelet.

Ependyme. Le canal central est tapissé intérieurement d'un *épithélium cylindrique vibratile ;* ses parois, qui constituent l'*épendyme* des auteurs, sont surtout épaisses au niveau du renflement lombaire ; elles sont limitées, en avant, par les fibres de la commissure antérieure ; en arrière, par des fibres *conjonctives transversales* et la *commissure postérieure ;* ses parties latérales, mal délimitées, répondent à l'intervalle entre les cornes antérieures et postérieures. Elles sont formées d'une substance (*substance gélatineuse centrale*, Stilling) que Kœlliker rapporte aux tissus conjonctifs et qui est composée de petites cellules étoilées, unies entre elles et

creusé aux dépens de la commissure de la moelle, et plus particulièrement de la commissure de la substance grise. Ce ventricule central, « ordinairement unique, est quelque-« fois triple, un médian, séparé des deux latéraux par des cloisons très-minces ; il est « constant chez les animaux vertébrés, il ne l'est pas moins chez l'homme en bas âge. On « le rencontre accidentellement à toutes les autres époques de la vie humaine ; mais, « dans bien des cas, sa démonstration est difficile chez l'adulte, tandis que jamais elle « ne l'est chez les nouveau-nés, pour peu qu'on procède à son examen avec les « précautions convenables. » D'après cet auteur, ce ventricule commencerait vers la pointe du renflement lombaire, et se prolongerait jusqu'au bec du calamus, au-dessus duquel il s'évaserait pour former le ventricule cérébelleux, bientôt rétréci en un entonnoir qui se prolongerait dans l'aqueduc de Sylvius.

Morgagni (*Adversaria Anat.*, VI, p. 17) a parlé un peu légèrement de ce canal, qu'il n'eut pas le temps de suivre au delà d'une étendue de cinq travers de doigt. Il raconte qu'ayant séparé, par une section horizontale, la moelle allongée de la moelle proprement dite, il vit, dans l'épaisseur de la moelle, et dans l'espace de cinq travers de doigt (*et fortasse etiam longius si quis tunc otium habuisset ulteriorem medullam e vertebris eximendi*), une cavité qui pouvait admettre l'extrémité du doigt ; tout lui parut dans l'état naturel, à l'exception de cette cavité. Il ajoute qu'il n'a jamais rencontré une cavité aussi considérable, ce qui suppose qu'il l'avait vue d'autres fois : *Neque enim alias tantam aut quæ huic accederet vidi.*

Gall rapporte qu'en examinant le corps d'un enfant affecté de spina-bifida, il coupa transversalement la moelle, et vit qu'elle était creusée de deux canaux, qu'il suivit jusque dans l'épaisseur du bulbe rachidien et de la protubérance annulaire, sous les tubercules quadrijumeaux, et jusqu'aux couches optiques, où ils se terminaient par une poche du volume d'une amande.

Le spina-bifida et l'hydrocéphale n'ont aucun rapport direct avec la persistance des canaux de la moelle, et je puis, sous ce rapport, dissiper les doutes élevés par Keuffel (*De medulla spinali*, p. 62) sur l'observation de Morgagni : « Forsan nos quoque eam (scilicet medullæ spinalis caveam) invenissemus, si medullam spinalem ex homine hydrocephale aut spina bifida laborante, inquirere potuissemus. Utinam hujusmodi opportunitas, si occurret, a nemine negligatur, ut tandem de hac re certiores fiamus. » Cinq enfants affectés de spina-bifida, deux enfants affectés d'hydrocéphale chronique, que j'ai examinés dans ce but, m'ont présenté une moelle épinière dans l'état normal.

Kraause. Zeitsch. Jahr. 1876. P. 15 - On Central Canal terminating in a ventricle.

J. d. Anat. III 190, 218 222



avec la substance conjonctive de la moelle et de la pie-mère par leurs prolongements filiformes. D'autre part, ces prolongements se continuent avec les cellules épithéliales. On y trouve aussi quelques vaisseaux très-fins.

Le canal central renferme une petite quantité d'un liquide séreux et, chez les vieillards surtout, de nombreux fragments de cellules épithéliales.

Cellules nerveuses.

α. Les *cellules nerveuses*, avec leurs prolongements, constituent la partie essentielle de la substance grise de la moelle. Dépourvues d'enveloppe propre, elles sont considérées par Bidder et par M. Schultze comme de simples renflements du cylinder axis des tubes nerveux, avec un noyau.

Forme. Prolongements.

Leur *forme* est très-variable; mais elles présentent toutes ce caractère commun d'être pourvues de prolongements multiples (*cellules multipolaires*), généralement ramifiés. Il n'existe point de cellules apolaires dans la moelle. Quant à

(Fig. 101) (*).

Section transversale de la moelle, au niveau de l'origine des racines inférieures de la 5e paire cervicale, d'après Stilling.

la nature de ces prolongements, on les considère habituellement comme représentant des cylindres d'axe. Mais il résulte des recherches de Deiters qu'ils sont de deux espèces différentes : les uns sont simples dans tout leur trajet, sans ramifications, et se dirigent vers les racines nerveuses ou les cordons blancs, pour se continuer *probablement* avec des tubes à double contour ; Deiters leur donne le nom de *prolongements cylindres d'axe*. Les autres, qu'il appelle *prolongements du protoplasme*, se ramifient en filaments très-ténus, dont les connexions et le mode de terminaison sont encore peu connus. Il est probable que certains de ces prolongements unissent entre elles les cellules d'un même côté de la moelle, ou représentent des commissures entre les cellules de l'un et de l'autre côté.

(*) AA', cordons antérieurs de la moelle. — BB', cordons postérieurs. — CC', cordons latéraux. — b, racines postérieures du 5e nerf rachidien. — E, racines antérieures du 5e nerf rachidien. — *ab*, scissure médiane antérieure. — *c*, canal central. — *de*, scissure médiane postérieure. — *g*, commissure antérieure. — *f*, commissure postérieure. — *h*, cornes grises antérieures. — *i*, cornes grises postérieures. — *j*, substance gélatineuse. — *k*, racines antérieures dans les cordons antérieurs. — *l*, racines postérieures dans les cordons postérieurs. — *m*, fibres qui, des cornes postérieures, vont aux antérieures. — 1, groupe antérieur ou interne de grosses cellules des cornes antérieures. — 2, groupe postérieur ou externe de grosses cellules des cornes antérieures.

Distribution des cellules nerveuses. Recherches de Bidder et de ses élèves sur les animaux inférieurs.

La *distribution des cellules nerveuses* dans la substance grise de la moelle est extrêmement irrégulière, et d'autant plus difficile à exposer d'une manière parfaitement nette que les auteurs sont encore en désaccord sur les caractères qui distinguent les cellules des corpuscules de tissu conjonctif. L'ensemble de la texture de la moelle étant beaucoup plus simple chez les animaux inférieurs, Bidder et ses élèves, Owsjannikow et Kupffer, en particulier, ont porté leurs investigations sur la moelle des poissons et des amphibies. Il résulte de leurs travaux que, chez ces animaux, il n'y a d'autres cellules nerveuses, dans la moelle, que les grosses cellules des cornes antérieures, et que chacune de ces cellules est munie de quatre prolongements, toujours simples, non ramifiés et à direction constante : un de ces prolongements se porte en haut, pour se continuer avec les fibres blanches des cordons ; un autre se dirige en dehors et en arrière, vers les racines postérieures ; un troisième, en dehors et en avant, vers les racines antérieures ; le quatrième, enfin, gagne la ligne médiane, pour s'unir à une cellule nerveuse de la moitié opposée de la moelle.

Objections.

Mais, outre qu'il n'est pas démontré que ces données, supposées exactes, soient applicables aux mammifères et à l'homme, on ne saurait disconvenir qu'il est antiphysiologique d'assigner une origine commune, dans une même cellule, à une racine motrice et à une racine sensitive. D'autre part, il existe manifestement, même chez les animaux examinés par Bidder et son école, des cellules à prolongements ramifiés ; et chez l'homme, on rencontre de nombreuses cellules pourvues de plus de quatre prolongements, et dont les unes paraissent étrangères au système nerveux, telles que les cellules qui entourent le canal central et se continuent avec les cellules épithéliales, tandis que d'autres pourraient bien être des cellules nerveuses. Il importerait donc, avant tout, de faire le départ de ces diverses cellules, et de ne plus ranger uniformément parmi les éléments nerveux, comme on le faisait autrefois, toutes les cellules distribuées dans la substance grise. Malheureusement cette séparation est fort difficile, et l'on est encore loin de s'entendre à ce sujet. Voyons les régions où se trouvent des cellules.

Cellules motrices.

1° *Dans les cornes antérieures* (*fig.* 101), on rencontre de *grosses cellules multipolaires*, que tout le monde s'accorde à considérer comme nerveuses. Ces cellules, remarquables par leur volume, et généralement appelées *cellules motrices*, à cause de leurs connexions avec les racines antérieures des nerfs rachidiens, sont réunies ordinairement en deux groupes, l'un interne et antérieur, l'autre externe et postérieur, subdivisés eux-mêmes en groupes secondaires. Mais on en trouve aussi, çà et là, dans le reste de la corne antérieure. Leur *diamètre* varie entre $0^{mm},067$ et $0^{mm},135$; celui de leur noyau est de $0^{mm},011$ à $0^{mm},018$. Elles ont une *forme* polygonale, plus ou moins triangulaire, et leurs angles sont toujours orientés de telle manière que l'un d'eux est dirigé vers les racines antérieures. Leurs *prolongements*, au nombre de 3 à 9 ou même davantage, ont $0^{mm},009$ à $0^{mm},011$ de largeur initiale, et peuvent être suivis sur un assez long trajet. Les uns paraissent se continuer avec les fibres des racines motrices ou avec celles des cordons antérieurs ou latéraux ; les autres se ramifient et se terminent par des filaments excessivement fins.

2° *Dans les cornes postérieures*, on distingue une portion postérieure, sorte de revêtement de ces cornes, demi-transparente, et qui porte le nom de *substance gélatineuse*, et une portion antérieure, ou les cornes *postérieures* proprement dites. — *a*) Les cellules de la substance gélatineuse, en général très-petites,

extrêmement nombreuses, mesurent de 0mm,009 à 0mm,018 : Bidder les range parmi les corpuscules de substance conjonctive. Elles ont une couleur jaunâtre, une forme triangulaire ou en fuseau, et deux ou trois prolongements seulement. — *b*) Les cornes postérieures proprement dites présentent, dans toute la région dorsale, des cellules qui sont situées à la face externe des extrémités antérieures de ces cornes, où elles forment un groupe arrondi, désigné sous le nom de *noyau de Stilling* ou *colonne de Clarke*. Ces cellules sont plus arrondies que les cellules de la corne antérieure, moins colorées et munies de nombreux prolongements; leur diamètre est de 0m,045 à 0m,090. — c) On trouve, en outre, des cellules isolées, disséminées dans toute la corne postérieure, et dont quelques-unes sont analogues aux cellules motrices des cornes antérieures, tandis que d'autres, accumulées particulièrement au voisinage de la substance gélatineuse, sont fusiformes ou triangulaires, à deux ou trois prolongements, dont un seul, indivis (prolongement cylindre d'axe), semble en connexion avec les racines postérieures.

Noyau de Stilling.

3° *Dans toute la substance grise* de la moelle, mais particulièrement dans la corne postérieure, il existe des cellules isolées, petites, dont le diamètre ne dépasse pas 0mm,018, et qui sont munies de nombreux prolongements ramifiés. De ces prolongements, il en est toujours qui se portent vers les racines antérieures et postérieures ; d'autres semblent se continuer avec les fibres des cordons latéraux et postérieurs. Faut-il considérer toutes ces cellules comme des cellules nerveuses, ou ne voir dans un grand nombre d'entre elles que des corpuscules de tissu conjonctif? Il paraît impossible, dans l'état actuel de la science, de distinguer nettement les cellules nerveuses des autres espèces de cellules par leur aspect, leur forme, leur volume, le nombre de leurs prolongements.

4° *Au pourtour du canal central*, on trouve de petites cellules qui paraissent appartenir aux éléments du tissu conjonctif.

b. Les *tubes nerveux* de la substance grise, difficiles à différencier d'avec les fibres conjonctives, sont extrêmement nombreux et présentent, en général, un calibre bien inférieur à celui des fibres des cordons blancs. Ces tubes, entre-croisés dans tous les sens, forment à la base des cornes antérieures et postérieures un enchevêtrement inextricable, et ce n'est que dans l'épaisseur de ces cornes qu'on peut reconnaître une direction déterminée à certains d'entre eux. Parmi ces derniers, il faut distinguer : 1° les fibres appartenant aux racines antérieures et postérieures ; 2° celles qui émanent des commissures.

Tubes nerveux de la substance grise.

Les *fibres des racines antérieures* ou *motrices*, après avoir croisé perpendiculairement les fibres longitudinales des cordons antérieurs et latéraux, pénètrent dans les cornes grises antérieures et s'y étalent : les plus internes se mettent en rapport avec le groupe interne des grosses cellules de ces cornes, auxquelles elles s'unissent pour la plupart ; quelques-unes, suivant Kœlliker, passent simplement entre ces cellules, et gagnent la commissure antérieure, puis le cordon antérieur du côté opposé. Les fibres les plus externes des racines antérieures se dirigent en dehors, vers les cordons latéraux, s'unissent aux cellules motrices du groupe externe, ou bien, se recourbant en haut, deviennent longitudinales et rejoignent le cordon latéral du même côté. Les fibres intermédiaires vont directement en arrière, et gagnent la base des cornes antérieures, où on les perd de vue.

Trajet des racines antérieures.

Les *fibres des racines postérieures* cheminent horizontalement entre les faisceaux longitudinaux des cordons postérieurs et latéraux, et s'engagent dans la substance gélatineuse, qu'elles ne font que traverser. Les plus externes se dirigent en avant,

Trajet des racines postérieures.

vers l'enchevêtrement central de la substance grise et s'y perdent, en se continuant avec les fibres des racines antérieures (Stilling, Kœlliker); d'autres se réfléchissent en haut ou en bas, dans l'épaisseur de la corne postérieure, pour devenir longitudinales; d'autres, enfin, vont gagner les deux commissures. Les fibres les plus internes cheminent d'arrière en avant, gagnent la base des cornes antérieures, et entrent en connexion avec les cellules postérieures de ces cornes, ou bien se rendent vers la commissure antérieure.

Substance conjonctive

c. La *substance conjonctive*, appelée quelquefois *substance fondamentale*, et dont l'existence a été démontrée par Bidder et ses élèves, se compose, d'après Kupffer, d'une substance amorphe, comme gélatineuse, qui se continue avec la pie-mère; cette substance renferme une multitude de corpuscules étoilés, à un ou plusieurs noyaux, et dont les prolongements ramifiés s'anastomosent entre eux pour former des réseaux. De la lame de tissu conjonctif qui occupe le sillon antérieur de la moelle, partent de nombreux faisceaux du même tissu qui s'irradient du fond de ce sillon vers la portion postérieure de la substance grise, en formant des lamelles concentriques autour du canal central, et qui envoient des prolongements dans les cordons blancs antérieurs. Les irradiations que cette lame envoie dans les cordons antérieurs se continuent avec la substance fondamentale. Il en résulte une sorte de canevas fourni par la pie-mère à la moelle tout entière. Au fond du sillon antérieur, les faisceaux de l'un et de l'autre côté s'entrecroisent, comme les tubes nerveux de la commissure antérieure. Suivant Kupffer, cet entre croisement de fibres conjonctives constituerait même seul la *commissure blanche* ou antérieure.

A la surface de la moelle, la substance conjonctive est disposée en lames d'une certaine épaisseur, ne renfermant aucun élément nerveux; c'est elle qui constitue la substance grise périphérique de cet organe, dont il a été question plus haut.

Vaisseaux de la membrane grise.

Un *réseau vasculaire* très-serré occupe toute la substance grise; il provient de la pie-mère, soit par la lame conjonctive du sillon antérieur et par ses prolongements, soit par les parties latérales de la moelle, et principalement par les points d'insertion du ligament dentelé. Il résulte des observations de His que des canaux périvasculaires appartenant aux lymphatiques s'observent dans la substance blanche et dans la substance grise de la moelle.

Connexions des éléments nerveux de la moelle.

3° *Connexions des éléments de la moelle.* Après avoir énuméré les divers éléments nerveux qui entrent dans la composition de la moelle épinière, il importerait de préciser les connexions de ces éléments entre eux, afin de permettre au physiologiste de suivre pas à pas la voie des incitations centrifuges ou centripètes qui traversent cet organe, ainsi que celle des incitations qui ont la moelle pour point de départ.

Opinion ancienne.

Autrefois le problème de la texture de la moelle paraissait extrêmement simple : il était admis généralement que toutes les fibres des racines nerveuses se réfléchissent simplement de bas en haut pour gagner l'encéphale en remontant, les racines antérieures le long des cordons antéro-latéraux, les racines postérieures le long des cordons postérieurs. Les cordons blancs de la moelle représentaient ainsi tout simplement la somme des fibres radiculaires des nerfs rachidiens, qui étaient venues successivement rejoindre la tige centrale. Volkmann, le premier, chercha à prouver, par des mensurations, que le volume de ces cordons n'est pas en rapport avec celui des nerfs qui en partent, et que, par conséquent, beaucoup de fibres radiculaires doivent naître de la moelle, sans remonter jusqu'à l'encéphale. Kœlliker, au contraire, s'évertua à démontrer

Volkmann.

Kœlliker.

que la substance blanche de la moelle peut très-bien rendre compte de toutes les racines des nerfs rachidiens. Des estimations plus récentes, faites par Stilling et d'autres, sont plutôt favorables à l'opinion de Volkmann.

Observation directe.

Cette méthode n'ayant conduit à aucun résultat certain, c'est à l'observation directe qu'il fallut recourir. Il est aujourd'hui certain que les *fibres des racines antérieures* se terminent *toutes* (Schilling), ou du moins *en grand nombre* (Kœlliker), dans les grosses cellules des cornes antérieures, en se confondant chacune avec le prolongement dirigé en avant et en dehors que présentent toutes ces cellules. Or, ces mêmes cellules sont pourvues de deux autres prolongements, dont l'un se porte vers l'encéphale, en rejoignant les fibres des cordons antéro-latéraux, et dont l'autre se dirige en dedans, pour aboutir probablement à une cellule motrice voisine ou à une cellule motrice du côté opposé.

Racines antérieures.

Cordons antéro-latéraux.

Les fibres des cordons antérieurs et latéraux ne sont donc pas simplement la continuation de celles des racines motrices : ce sont des *fibres de transmission*, qui font communiquer les cellules des cornes antérieures avec d'autres cellules situées plus haut, soit dans l'encéphale, soit dans la moelle elle-même. On peut se demander, dès lors, si chaque fibre radiculaire est représentée dans les cordons blancs de la moelle par une fibre de transmission distincte. La chose paraît peu probable ; mais les preuves à l'appui de cette opinion sont plutôt tirées de l'observation physiologique que de l'examen anatomique.

Il existe une *communication entre les racines motrices d'un côté et celles du côté opposé*, par l'intermédiaire des cellules des cornes antérieures ; car, chez un animal décapité, une excitation unilatérale produit des mouvements réflexes dans les deux moitiés du corps. En fait, il y a des fibres nerveuses dans la commissure antérieure, et les cellules motrices présentent toutes un prolongement interne : mais il a été impossible jusqu'ici d'observer la continuité entre ces parties. D'autre part, Kœlliker admet que certaines fibres radiculaires passent à travers la commissure antérieure, et se continuent dans les cordons antérieurs du côté opposé.

Racines postérieures et cordons postérieurs.

Nos connaissances sont encore moins précises pour ce qui est des connexions des racines postérieures, et nous nous trouvons ici en face d'opinions très-divergentes. D'après R. Wagner, une portion des fibres de ces racines se termineraient dans les cellules des cornes grises postérieures ; d'autres traverseraient simplement la substance grise et iraient rejoindre les cordons postérieurs, pour s'élever avec eux jusqu'à l'encéphale, ou passeraient, à travers la commissure postérieure, dans la moelle du côté opposé ; d'autres, enfin, s'étendraient des cornes postérieures aux cornes antérieures, et se termineraient dans les cellules motrices. Ces fibres qui vont des cornes antérieures aux cornes postérieures, sont assez faciles à voir (*fig.* 101, *m*) ; mais unissent-elles les racines antérieures aux racines postérieures directement ou par l'intermédiaire de cellules? C'est encore un point en litige, que l'observation directe pourra seule décider.

Entre-croisement des fibres dans les commissures.

Une autre question qui a reçu des solutions contradictoires, est celle des entre-croisements de fibres qui auraient lieu dans les commissures. Suivant M. Luys, toutes les fibres des cordons antérieurs naîtraient des cellules du côté opposé, et s'entre-croiseraient sur la ligne médiane ; Kœlliker, avons-nous dit, veut qu'il y ait continuité entre une portion des racines motrices et les fibres des cordons antérieurs du côté opposé : ces entre-croisements antérieurs, peu en rapport avec les faits de l'ordre physiologique, ne sont pas généralement admis. En arrière, on paraît plutôt disposé à admettre, avec Schrœder van der Kolk, une décussation des fibres des cordons postérieurs, dans toute la longueur de la moelle.

4° FONCTIONS DE LA MOELLE ÉPINIÈRE

Fonctions de la moelle.

La moelle épinière est un organe complexe, qui remplit deux ordres de fonctions bien distincts : 1° elle *transmet* au cerveau les impressions venues de la périphérie, et aux muscles les ordres qui partent de l'encéphale ; 2° elle agit comme *centre* indépendant d'innervation. Malheureusement, à l'un et à l'autre point de vue, la physiologie de la moelle présente encore bien des points obscurs.

Comme organe de transmission.

1° *Comme organe de transmission*, la moelle pourrait être considérée jusqu'à un certain point comme le tronc commun de tous les nerfs rachidiens. Mais il est certain que les fibres des racines rachidiennes ne se réfléchissent pas simplement de bas en haut, au niveau de leur insertion sur la moelle, pour se continuer avec celles des cordons blancs de cet organe. Un très-grand nombre, si ce n'est toutes, aboutissent aux cellules de la substance grise, d'où partent ensuite de nouvelles fibres, propres à la moelle et établissant la communication entre ces cellules et l'encéphale. La substance grise intervient donc également dans les phénomènes de transmission. Ces *fibres de transmission*, qui font partie des cordons blancs, paraissent être inférieures en nombre à celles des racines nerveuses, de sorte que chaque fibre des cordons répondrait à plusieurs fibres des racines ; cela est d'autant plus probable qu'il résulterait des expériences physiologiques et d'un grand nombre de faits pathologiques qu'une portion des fibres médullaires servent à unir entre elles les cellules placées à diverses hauteurs de la moelle.

La transmission des diverses espèces d'excitations s'opère dans la moelle par des voies déterminées.

« Les faisceaux blancs antérieurs, dit Longet, et les faisceaux blancs postérieurs de la moelle ont des propriétés entièrement distinctes. La *motricité* est « l'attribut exclusif des premiers ; la *sensibilité* est l'attribut exclusif des seconds.

« Quant à la substance grise de la moelle, qui n'a ni sensibilité ni motricité, » on doit lui accorder « un pouvoir conducteur sous le double rapport de la *transmission* des impressions et de la transmission des ordres de la volonté, » mais sans « déshériter ni les faisceaux postérieurs de tout rapport avec les perceptions, « ni les faisceaux antérieurs de tout rapport avec la volition (1). »

Dans ses rapports avec la sensibilité, la substance grise, d'après Schiff, serait chargée exclusivement de transmettre les impressions de douleur, tandis que les cordons blancs postérieurs seraient chargés de la transmission des impressions de contact.

Quant aux *cordons latéraux*, que Ch. Bell supposait affectés exclusivement aux actes respiratoires, ils doivent être considérés comme moteurs ; mais il n'est pas démontré qu'ils n'interviennent point dans les mouvements volontaires.

Ces données sont encore loin d'être complétement satisfaisantes.

Entre croisement.

La transmission des ordres de la volonté dans la moelle épinière se fait d'une *manière directe*, dans le fonctionnement normal et physiologique de cet organe. Cependant il résulte des expériences de Brown-Séquard, de Schiff et de Vulpian que les incitations motrices provoquées artificiellement dans un des faisceaux antérieurs de la moelle se propagent également, mais à un degré beaucoup plus faible, aux racines antérieures du côté opposé.

Quant à la transmission des impressions sensitives, Longet est disposé à admettre, avec beaucoup de physiologistes, qu'elle est *croisée*, mais que cet en-

(1) Longet, *Traité de Phys.*, 3e édit., t. III, p 352-354.

Vessels of cord. J. d. Anat. IX 161 O. 80

Distribution of vessels of cord. Ron. "Brain" 1880

" " " " " Adamkiewicz. Index Med. V 187

J. d. Anat. XI 16

Dura mater. Langer. Wort. Ver. d. Sing. d. 1878 Sep.

tre-croisement est incomplet ; quand on a sectionné une des moitiés de la moelle, il reste dans le membre du côté opposé une certaine sensibilité, qui est due à des éléments conducteurs *directs*.

2° *Comme centre nerveux*, la moelle épinière jouit du *pouvoir réflexe* et exerce son action sur un certain nombre d'organes.

Comme centre nerveux. Pouvoir réflexe.

Le *pouvoir réflexe*, que la moelle partage avec certaines parties de l'encéphale, est cette faculté de transformer une impression transmise par les nerfs sensitifs en une incitation qui se porte sur les nerfs moteurs, sans la participation de la volonté. Ce pouvoir a son siége dans la substance grise de la moelle, et implique nécessairement l'existence de communications entre les racines des nerfs sensitifs, qui amènent l'excitation, et les cellules des cornes antérieures, d'où partent les incitations motrices, que ces communications soient directes, ou qu'elles aient lieu par l'intermédiaire des cellules sensitives. Les conclusions suivantes, formulées par Pflüger (1), peuvent, traduites en langage anatomique, donner une idée approximative des connexions entre un certain nombre des cellules de la moelle.

« 1° Lorsque l'irritation d'un nerf sensitif ne produit des mouvements réflexes « que dans les muscles d'une seule moitié du corps, ces mouvements ont lieu « constamment dans la moitié du corps qui correspond au nerf irrité.

« 2° Quand une excitation d'un nerf sensitif a produit des mouvements réflexes « dans les muscles du même côté, si les muscles de l'autre côté entrent aussi en « contraction, ce seront ceux qui correspondent aux précédents.

« 3° Si une excitation d'un nerf sensitif détermine des contractions réflexes « dans les muscles des deux côtés, et si le mouvement est plus fort dans une « moitié du corps, ce sera toujours dans celle qui correspond au nerf irrité.

« 4° Quand l'excitation d'un nerf sensitif, après avoir déterminé des contrac- « tions dans les muscles dont les nerfs moteurs naissent de la région de la moelle « où se termine le nerf excité, provoque des contractions dans d'autres muscles, « cette excitation se propage toujours à des muscles animés par des nerfs nais- « sant de racines plus rapprochées de l'extrémité céphalique de la moelle.

« 5° Les mouvements réflexes sont locaux ou généraux. Ceux qui sont locaux « ont lieu par l'intermédiaire des racines motrices situées au même niveau que « les racines sensitives excitées, ou des nerfs qui ont leur origine dans la moelle « allongée. » (Longet, *loc. cit.*, t. II, p. 261.)

Innervation des muscles involontaires.

C'est de la moelle que partent, directement ou indirectement, par le grand sympathique, tous les nerfs moteurs des muscles involontaires, particulièrement les nerfs vaso-moteurs, si répandus. C'est ce qui explique l'influence si marquée que la moelle épinière exerce sur les mouvements du cœur et la circulation, sur le canal intestinal, la vessie et les organes génitaux, influence qui dépend évidemment des amas ou *noyaux* de substance grise qu'elle renferme. Enfin la moelle paraît être le point de départ de *nerfs modérateurs*. Pour l'examen de ces diverses fonctions, qui ne saurait trouver place ici, nous renvoyons le lecteur aux ouvrages de physiologie.

Nerfs modérateurs.

(1) *Die sensorischen Funktionen des Rückenmarks*, Berlin, 1853.

§ 2. — TROISIÈME VÉSICULE ENCÉPHALIQUE, OU RÉGION DU QUATRIÈME VENTRICULE.

Préparation. — **1° Sur un premier sujet, le cerveau reposant sur sa base, diviser verticalement d'avant en arrière le lobe médian du cervelet ; 2° sur un autre sujet, la base de l'encéphale tournée en haut, diviser verticalement la protubérance sur la ligne médiane ; 3° sur un troisième sujet, écarter le bulbe rachidien du cervelet. Par la première section, on met à découvert la paroi antérieure du quatrième ventricule ; par la seconde, on découvre la paroi postérieure ; par l'écartement du bulbe et du cervelet, on arrive dans le ventricule par son extrémité inférieure, et la vue plonge dans toute sa profondeur. Il importe d'étudier le quatrième ventricule sous tous ses aspects.**

Situation du quatrième ventricule.

Le *quatrième ventricule* n'est autre chose que la cavité de la troisième vésicule encéphalique (voir p. 331), dont la paroi inférieure est devenue le *bulbe* et la *protubérance*, et dont la paroi supérieure, restée partiellement à l'état membraneux (pie-mère et membrane ventriculaire), est recouverte par le *cervelet*. Aussi définit-on généralement le quatrième ventricule : une cavité rhomboïdale, intermédiaire, d'une part, au bulbe rachidien et à la protubérance annulaire, qui forment sa paroi inférieure ou antérieure, et d'autre part, au cervelet, qui constitue sa paroi supérieure ou postérieure. Les anciens l'appelaient, avec Galien, *ventricule du cervelet*. Tiedemann le désigne sous le nom de *premier ventricule*, se fondant sur la précocité de son développement, qui est antérieur à celui des autres ventricules, et sur son existence constante chez tous les mammifères.

Sa forme.

Le quatrième ventricule, terminé en pointe intérieurement, s'élargit beaucoup à sa partie moyenne, et se rétrécit en haut, pour se continuer avec le troisième ventricule par l'intermédiaire de l'aqueduc de Sylvius. Aplati de haut en bas, il présente à considérer une paroi inférieure et antérieure ou plancher, une paroi supérieure et postérieure, quatre bords et quatre angles, dont un antérieur, un postérieur et deux latéraux. Sa direction est oblique en bas et en arrière.

Sa paroi antérieure ou inférieure.

La *paroi inférieure et antérieure* (*fig.* 103) est formée, dans sa moitié inférieure, par la face postérieure du bulbe rachidien, dans sa moitié supérieure, par la face supérieure de la protubérance. Cette paroi présente un sillon médian, qui prolonge le canal de la moelle et figure la tige du *calamus scriptorius*, et des tractus blancs transversaux, que l'on a comparés aux barbes d'une plume. Elle représente un rhombe ou losange tronqué supérieurement, dont les bords supérieurs sont formés par les pédoncules supérieurs du cervelet, les bords inférieurs par les corps restiformes. La face postérieure des faisceaux innominés du bulbe, revêtue d'une couche épaisse de substance grise, constitue cette paroi antérieure, que tapisse une membrane dense, facile à séparer par la dissection.

Sa figure est rhomboïdale.

Paroi postérieure ou supérieure du quatrième ventricule.

La *paroi supérieure et postérieure* représente une espèce de voûte ou de toit, formé de deux plans inclinés qui s'unissent à angle aigu ; le plan supérieur est constitué par les pédoncules supérieurs du cervelet (*processus cerebelli ad testes*) et la valvule de Vieussens ; le plan inférieur, par la toile choroïdienne inférieure, recouverte par le cervelet. Celui-ci présente dans cette région *trois éminences mamelonnées*, une moyenne et deux latérales, remplissant en quelque sorte toute la capacité du quatrième ventricule. L'éminence moyenne, appelée *luette*, est le segment le plus antérieur du vermis inférieur, qui s'élève jusqu'à la valvule de Vieussens, à laquelle il est contigu. Les deux éminences latérales sont

Des trois éminences mamelonnées.

Glasm. Trans. Soc. 1868 P9 - Says nerve density of 4" is erroneous.

On brain - Reviews - See Turner.

J. Anat. & Phys. XLII 266

formées par les segments les plus internes des lobules du bulbe rachidien ou *lobules tonsillaires;* ces deux éminences ne baignent donc pas dans le liquide ventriculaire : elles en sont séparées par la toile choroïdienne inférieure.

Les *bords supérieurs* du quatrième ventricule sont formés par l'union des pédoncules cérébelleux supérieurs avec la protubérance. Les *bords inférieurs* sont constitués par l'insertion de la toile choroïdienne sur les parties latérales du bulbe et les amygdales. Si l'on écarte avec précaution le bulbe rachidien du cervelet, on met en évidence une lamelle fibreuse, étendue de l'un à l'autre, et qui ferme le quatrième ventricule en arrière, d'où elle se continue avec le névrilème du bulbe.

Angle supérieur du quatrième ventricule.

A son angle supérieur, le quatrième ventricule se continue avec le troisième ventricule ou ventricule moyen, à l'aide d'un canal appelé *aqueduc de Sylvius*, bien qu'il se trouve décrit dans Galien, aqueduc qui est creusé sous les tubercules quadrijumeaux.

Angle inférieur du quatrième ventricule.

A son angle inférieur, qui répond au *bec du calamus scriptorius*, le quatrième ventricule se continue avec le canal central de la moelle. A ce niveau, on trouve presque toujours sur la ligne médiane de la toile choroïdienne inférieure, entre les artères cérébelleuses inférieures, une ouverture losangique ou irrégulière, dont les bords sont comme déchirés.

Cette ouverture, signalée par Magendie, niée par Burdach, et considérée généralement comme établissant une communication entre le liquide ventriculaire et le liquide sous-arachnoïdien, est-elle normale, ou est-elle accidentelle et seulement le résultat de la manière dont on procède à sa démonstration? C'est la seconde manière de voir qui nous semble la plus vraie (1).

Raisons qui militent contre l'existence d'un orifice.

(1) Les raisons qui semblent militer contre l'existence d'une ouverture en ce lieu, sont : 1° la disposition du pourtour de cette ouverture, qui ne présente aucun des caractères des ouvertures naturelles, lesquelles sont lisses et arrondies. Ici, les bords sont lacérés ; presque toujours il reste des débris de membrane au bec du calamus. Si l'on détache l'espèce de languette triangulaire qui est accolée au vermis inférieur, on voit que cette languette n'est autre chose qu'un lambeau détaché de cette membrane, dont les dimensions sont exactement en rapport avec l'ouverture, qu'elle obture complétement. On peut rendre la chose plus évidente encore en examinant la membrane fibreuse d'avant en arrière, après avoir divisé la protuberance et le bulbe rachidien.

2° J'ai trouvé la lamelle fibreuse qui forme le plancher du quatrième ventricule indivise chez le chien et chez le mouton ; Renault et Luschka ont fait la même observation sur le cheval. Enfin, j'ai rencontré cinq ou six fois cette membrane indivise chez l'homme. Que si l'on objecte qu'il pouvait y avoir, dans ce cas, oblitération accidentelle, je répondrai qu'il n'existait aucune trace de travail morbide, soit dans l'axe céphalo-rachidien, soit dans sa membrane.

3° Dans plusieurs cas d'hydrocéphale chronique, il existait dans les ventricules plusieurs livres de liquide. Le tissu cellulaire sous-arachnoïdien de la moelle ne contenait que la quantité normale.

4° Dans le cerveau de plusieurs enfants morts avec tous les symptômes de l'hydrocéphalie ventriculaire aiguë, j'ai trouvé les ventricules latéraux très-vastes, mais vides. Je me suis demandé si, dans ce cas, la membrane rompue n'aurait pas donné passage au liquide, tandis que, dans les cas ordinaires, elle résisterait à son écoulement.

Si, dans l'immense majorité des cas, quelque précaution que l'on prenne pour l'extraction du cerveau, et chez le fœtus et chez l'adulte, on rencontre toujours cette ouverture, cela tient à l'extrême délicatesse de la membrane, qui se déchire à la moindre traction. Si, dans l'apoplexie ventriculaire, on trouve toujours de la sérosité sanguinolente dans le tissu cellulaire sous-arachnoïdien de la moelle, c'est un simple phénomène d'im-

Ses angles latéraux.

Les *angles latéraux* du quatrième ventricule sont très-prolongés et atteignent jusqu'à l'extrémité interne du *corps rhomboïdal* du cervelet.

Membrane ventriculaire.

Une membrane à surface lisse et polie tapisse les parois du quatrième ventricule; elle fait suite à celle qui entoure le canal de la moelle et se prolonge dans l'aqueduc de Sylvius et dans les autres ventricules du cerveau. La membrane ventriculaire sera étudiée d'une manière générale à l'occasion du ventricule moyen. Cette membrane est beaucoup plus résistante au niveau de la face postérieure du bulbe que dans tout autre point.

Après avoir énuméré les diverses parties qui composent les parois du quatrième ventricule, nous allons étudier chacune d'elles en particulier.

A. — Bulbe rachidien.

Situation du bulbe rachidien.

1. *Conformation extérieure.* Le *bulbe rachidien*, ou *bulbe crânien* (*pars cephalica medullæ spinalis*, Haase) (1), est ce renflement conoïde qui couronne, à la manière d'un chapiteau, la moelle épinière, dont il constitue à vrai dire l'extrémité supérieure (*principium medullæ spinalis* des anciens); il occupe la gouttière basilaire de l'occipital, et unit la moelle épinière au cerveau et au cervelet (2).

Limites supérieures.

La *limite* du bulbe rachidien en haut et en avant est parfaitement établie, chez l'homme et chez les mammifères, par la saillie de la protubérance (3); mais en arrière et en haut, cette limite est purement artificielle, car le bulbe se prolonge par-dessus la protubérance, ainsi que nous le verrons plus loin : un plan horizontal qui longe le bord inférieur de la protubérance établit cette limite. Les limites inférieures du bulbe sont tout à fait arbitraires; le bulbe, en effet, ne se rétrécit pas brusquement, ainsi que semblerait le faire pres-

bibition. C'est aussi l'imbibition qui explique pourquoi un liquide coloré qu'on injecte dans les ventricules cérébraux, pénètre constamment dans le tissu cellulaire sous-arachnoïdien de la moelle, et réciproquement. Pour que l'expérience fût démonstrative, il faudrait qu'elle fût pratiquée avec un liquide contenant en suspension des particules colorantes non dissoutes.

(1) Ce renflement porte aussi le nom de *queue de la moelle allongée* (*caudex medullæ oblongatæ*), expression qui a pris son origine dans cette comparaison grossière qui assimilait la protubérance, les quatre pédoncules et le bulbe rachidien à un animal dont la protubérance serait le corps, les pédoncules antérieurs les bras, les pédoncules postérieurs les cuisses, et le bulbe rachidien la queue. Haller restreignit le nom de moelle allongée (*medulla oblongata*) au bulbe rachidien, et bon nombre d'anatomistes modernes ont adopté cette interprétation.

Il importerait de proscrire cette expression vague, attendu qu'elle n'a pas la même acception dans le vocabulaire des divers auteurs. Ainsi, pour Haller, la moelle allongée n'est autre chose que le bulbe rachidien; pour d'autres, la moelle allongée comprend la protubérance, les pédoncules cérébraux et cérébelleux et le bulbe rachidien; pour d'autres, enfin, qui donnent à cette expression son acception la plus large, la moelle allongée comprend non-seulement les parties que je viens de nommer, mais encore les tubercules quadrijumeaux, les couches optiques et les corps striés.

Ce qu'il faut entendre par isthme de l'encéphale.

(2) On appelle quelquefois *isthme de l'encéphale*, avec Ridley, cette portion rétrécie et comme étranglée de la masse encéphalique, qui est intermédiaire au cerveau, au cervelet et à la moelle, et qui comprend la protubérance, les pédoncules cérébraux, les tubercules quadrijumeaux, les pédoncules cérébelleux moyens et la valvule de Vieussens.

(3) Les autres classes d'animaux n'ayant pas de protubérance, la délimitation du bulbe rachidien est aussi impossible en avant qu'en arrière.

Histology. Holle. J. Anat & Phys. xix 273-279

* Foramen of Magendie & the opening in the vermian

Cisterna of 4th vent. Morph. Debr. Leip. 1884-85, 57-

Wilder. J. Nerv. & Ment. dis. 1886

sentir le nom de *collet du bulbe*, qui a été donné à son extrémité inférieure, mais bien d'une manière graduelle, pour se continuer avec la moelle. Un plan tangent à la face inférieure des condyles de l'occipital établirait approximativement(1) cette limite inférieure. Mais je pense qu'il est plus rationnel de déterminer cette limite inférieure d'après le point précis où la moelle subit de notables modifications dans sa texture : or, ce point siégeant immédiatement au-dessous de l'entre-croisement des pyramides, un plan horizontal passant au-dessous de cet entre-croisement marquera la limite inférieure du bulbe. Limites inférieures.

La *hauteur* du bulbe est de 28 à 30 millimètres, sa largeur de 18 à 20 millimètres, son épaisseur de 12 millimètres. Ces deux dernières dimensions surpassent, comme on voit, de beaucoup celles de la moelle épinière.

Sa *direction* est oblique, comme le plan incliné de la gouttière occipitale ; en sorte que le bulbe forme, avec la moelle, dont la direction est verticale, un angle très-obtus, rentrant en avant, saillant en arrière. Direction du bulbe.

Appuyé en bas, sur la gouttière basilaire de l'occipital, le bulbe rachidien est embrassé en arrière et sur les côtés par le cervelet, qui le reçoit dans une gouttière large et profonde. Le bulbe n'est donc libre que par sa face antérieure. Ses rapports.

Sa *forme* est celle d'un cône tronqué, aplati d'avant en arrière, et dont la base est en haut, le sommet en bas. Cette forme permet de considérer au bulbe quatre faces, une antérieure, une postérieure et deux latérales, une base et un sommet. Sa forme.

(Fig. 102) (*).

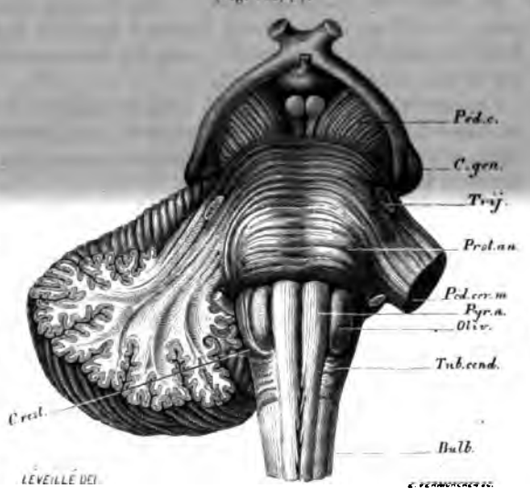

Moelle allongée; face inférieure (d'après L. Hirschfeld).

1° *Face antérieure.* Elle est inclinée en bas, et nommée pour cela *face inférieure* par quelques anatomistes ; convexe, reçue dans la gouttière basilaire de l'occipital, cette face ne peut être bien étudiée que lorsqu'elle a été débarrassée de son névrilème, préparation facile, Face antérieure du bulbe.

(*) *Bulb.*, bulbe. — *Tub cend.*, tubercule cendré de Rolando. — *Olive.*, olive. — *Pyr. a.*, pyramide antérieure. — *C. rest.*, corps restiforme. — *Péd. cer. m.*, pédoncule cérébelleux moyen. — *Prot. an.*, protubérance annulaire. — *Trij.*, nerf trijumeau. — *C. gen.*, corps genouillé. — *Péd. c.*, pédoncule cérébral. (L. H.)

(1) Je dis approximativement, car j'ai fait, sur plusieurs sujets, une expérience qui établit que les rapports du bulbe avec le trou occipital varient suivant que la tête est verticale, portée dans la flexion ou bien portée dans l'extension : un instrument horizontalement enfoncé entre l'atlas et l'occipital divise le bulbe à diverses hauteurs dans ces différentes attitudes.

vu la densité du bulbe rachidien, qui est bien supérieure à celle de la moelle. On y remarque un *sillon médian*, dans lequel pénètrent de nombreux vaisseaux; ce sillon, bien plus superficiel que celui de la moelle, avec lequel il se continue, est interrompu à 22 millim. au-dessous de la protubérance, par un entre-croisement, et se termine supérieurement par une fossette assez profonde (*trou borgne de Vicq-d'Azyr*, *fossette médiane*), qui occupe le point d'intersection de ce sillon avec la protubérance. Je reviendrai sur cette fossette à l'occasion de la base du bulbe. Il n'est pas rare de voir, au lieu du sillon médian, des fibres transversalement dirigées, qui masquent plus ou moins le sillon antérieur, et qui donnent à la face antérieure du bulbe le même aspect qu'à la protubérance; quelquefois ces fibres transversales, appelées aussi *avant-pont* ou *ponticule*, n'occupent qu'une partie de la hauteur du bulbe rachidien. Ces fibres seront décrites plus loin sous le nom de *fibres arciformes*.

Sillon médian.

Fossette médiane.

Fibres arciformes.

Eminences antérieures du bulbe.

De chaque côté de la ligne médiane, se voient deux éminences, qui sont en quelque sorte sculptées sur le bulbe, formant deux plans successifs et comme étagés de dedans en dehors : les plus internes de ces éminences s'appellent *pyramides*; les plus externes, en raison de leur forme en olive, portent le nom de *corps olivaires*.

En dehors des corps olivaires, et sur un plan plus postérieur, se voit la partie antérieure des colonnes blanches appelées, depuis Ridley, *corps restiformes* (semblables à une corde); nous les retrouverons sur la face latérale et sur la face postérieure du bulbe.

Leur disposition sur trois étages.

Les pyramides, les olives et les corps restiformes sont situés sur trois plans ou étages bien distincts. La description des deux premières éminences va nous occuper ici; celle des corps restiformes sera mieux placée à l'occasion des faces latérales du bulbe.

Situation des pyramides.

a. Pyramides. Situées de chaque côté de la ligne médiane, en dedans des corps olivaires, *les pyramides* (*corps pyramidaux*), nommées aussi *pyramides antérieures*, par opposition aux pyramides postérieures et aux pyramides latérales admises par quelques auteurs, sont deux faisceaux blancs, longitudinaux, prismatiques et triangulaires, qui mesurent toute la hauteur du bulbe rachidien. Les pyramides font relief sur le corps de la moelle, et semblent émerger de la profondeur au niveau du collet du bulbe, en écartant et rejetant sur le côté les cordons antérieurs de cette moelle, dont elles sont bien distinctes. Étroites et rapprochées à leur point d'émergence, au niveau du collet du bulbe, où elles ont 3 millimètres de largeur, elles se portent un peu obliquement en haut et en dehors, deviennent plus saillantes, acquièrent 6 millimètres de largeur, et, parvenues à la protubérance, se rétrécissent, s'arrondissent en cylindre, s'écartent un peu l'une de l'autre et sont comme étranglées, pour pénétrer dans l'épaisseur de la protubérance, où nous les suivrons plus tard.

Leur point d'émergence.

Direction, forme, volume des pyramides.

Apparence d'entre-croisement dans toute la hauteur des pyramides.

Quand on écarte l'une de l'autre les deux pyramides, on dirait qu'au fond du sillon superficiel (1) qui les sépare, des fibres transversales passent de l'une à l'autre; on dirait même qu'il y a entre-croisement entre ces fibres transversales; mais ce pourrait n'être qu'une simple apparence, et, à cette occasion, je ne saurais trop prémunir contre les illusions auxquelles peuvent donner lieu, d'une

(1) Ce sillon manque quelquefois dans les deux tiers inférieurs de la hauteur des pyramides : il semble qu'il y ait accolement, fusion des pyramides.



part, des trous vasculaires, d'une autre part, le tiraillement des fibres écartées par une traction transversale. On verra bientôt, à l'occasion de la texture du bulbe, ce qu'il faut penser de ces fibres transversales et de cet entre-croisement.

Les pyramides, isolées des parties voisines, ont une *forme* prismatique triangulaire; leur *face interne* est en rapport avec celle de la pyramide du côté opposé, dont elle est séparée partiellement par le sillon antérieur. Leur *face externe* est contiguë à l'olive, qu'elle couvre en grande partie; leur *face antérieure*, arrondie, fait saillie à la surface du bulbe. A leur *extrémité inférieure*, rétrécie, les pyramides se divisent en trois faisceaux distincts, qui s'entre-croisent successivement avec les faisceaux correspondants de l'autre côté. Rapports.

b. Corps olivaires. En dehors des pyramides antérieures, et sur un plan un peu plus postérieur, se voient, sur la face antérieure du bulbe, deux éminences ovoïdes (*corpora ovata, olivaria, eminentiæ olivares*), blanches, quelquefois bosselées, souvent d'inégal volume à droite et à gauche, quelquefois divisées en deux parties, l'une supérieure, l'autre inférieure, par une dépression transversale. Ces deux éminences, propres au bulbe rachidien de l'homme, plus saillantes chez le fœtus et chez l'enfant nouveau-né que chez l'adulte, ont été décrites pour la première fois par Eustachi, et mieux encore par Vieussens, qui, à raison de leur forme, leur a donné le nom de *corps olivaires*. Olives. Leur situation. Leur hauteur.

Beaucoup plus courtes que les pyramides antérieures, car elles n'ont guère que 12 millimètres de longueur, les éminences olivaires sont obliquement dirigées en bas et en dedans. Leur *extrémité supérieure* n'atteint pas la protubérance, dont elle est séparée par une dépression assez profonde, que Vicq-d'Azyr appelle *fossette de l'éminence olivaire*, et dont il fait naître à tort le nerf facial. Leur *extrémité inférieure*, moins proéminente que la supérieure, est souvent bridée par un trousseau de fibres disposées en arcades à concavité supérieure (*fibres arciformes*), et qu'on a appelé *faisceau arciforme de l'olive*. Le bord externe des pyramides, la série des filets nerveux qui constituent les racines du nerf grand hypoglosse, établissent les limites de l'olive en dedans. Une rainure verticalement dirigée la sépare, en dehors, des pédoncules inférieurs du cervelet ou corps restiformes (1). Leur direction. Fossette de l'éminence olivaire. Fibres arciformes de l'olive. Limites de l'olive

Une remarque importante, c'est que la portion du corps olivaire qui déborde la pyramide en dehors, ne constitue pas la totalité de l'olive, mais seulement la moitié externe de ce corps, dont la moitié interne se prolonge, en s'excavant, dans l'épaisseur du bulbe, derrière la pyramide antérieure (2). La moitié interne de l'olive est cachée par les pyramides.

2° *Face postérieure.* Cette face, dont une bonne partie concourt à former la paroi antérieure du quatrième ventricule, est cachée par le cervelet, qui présente une

(1) Je ne dis pas, avec quelques auteurs, que la série des racines des nerfs glosso-pharyngien et pneumo-gastrique limite en arrière les corps olivaires, car cette série naît des pédoncules inférieurs du cervelet ou corps restiformes, et non du sillon de séparation des pyramides et des corps olivaires.

(2) Sur une femme morte à la Maternité, la pyramide et l'olive gauches n'avaient que la moitié de leur diamètre transverse accoutumé. On pouvait croire à une atrophie; mais la malade n'avait présenté aucun symptôme qui dénotât une lésion aussi grave et aussi insolite. Avec un peu d'attention, il me fut facile de voir que la pyramide était divisée en deux moitiés, une antérieure, occupant sa place accoutumée, et une postérieure, recouvrant la moitié postérieure de l'olive.

Elle est cachée par le cervelet.

gouttière pour la recevoir ; aussi ne peut-on la mettre à découvert dans toute son étendue qu'en renversant fortement le bulbe en avant, ou mieux, en divisant par une coupe verticale antéro-postérieure le lobe médian du cervelet. On voit alors que, cylindrique à sa partie inférieure, où elle se continue sans ligne de démarcation avec la moelle, la face postérieure du bulbe semble s'ouvrir sur la ligne médiane, à sa partie supérieure, et que les deux moitiés de cette division, qui comprend toute l'épaisseur de la substance blanche postérieure de la moelle, s'écartent et vont en divergeant de dedans en dehors, pour laisser à nu la paroi antérieure du canal. De cet écartement des faisceaux postérieurs de la moelle résulte un espace anguleux ou en forme de V, lisse, légèrement excavé, qui forme la paroi antérieure du quatrième ventricule, et qu'Hérophile a désigné, à raison de son aspect, sous le nom de *calamus scriptorius*. Un sillon médian vertical figure la tige ; les barbes de la plume sont représentées par des stries blanches médullaires, très-variables pour le nombre, non symétriques, dont les unes semblent se perdre sur les parois du ventricule, et dont les autres, plus nombreuses, contournent les faces latérales du bulbe, pour aller constituer les racines postérieures du nerf auditif. La couleur parfaitement blanche de ces stries tranche sur le fond gris qui résulte de la présence d'une couche de matière grise, diversement nuancée, qui occupe toute la paroi antérieure du quatrième ventricule. Le bec de la plume est formé par l'angle inférieur, très-aigu, qui se continue avec le canal central de la moelle, dans les cas où ce canal n'est pas oblitéré. L'espèce de cul-de-sac qui termine ce bec (*fossette du quatrième ventricule*), a reçu le nom de *ventricule d'Arantius*. Constamment on rencontre un petit V de substance grise, inscrit dans le V qui résulte de la bifurcation du bulbe. Entre les deux branches du V se trouve le prolongement de substance grise qui fait suite à la substance grise de la moelle.

(Fig. 103) (*).

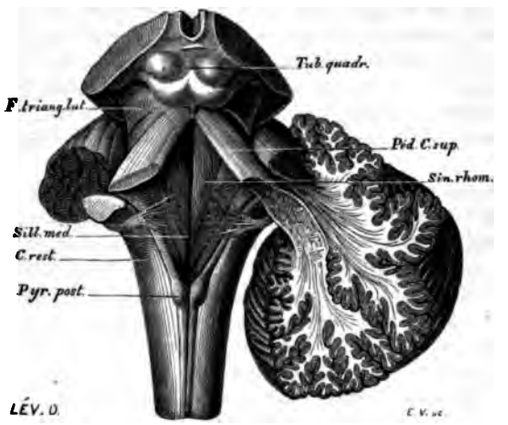

Moelle allongée ; face supérieure (d'après L. Hirschfeld).

La face postérieure du bulbe fait partie du quatrième ventricule.

Du calamus scriptorius.

Stries médullaires du calamus.

De la fossette du quatrième ventricule.

La paroi antérieure du quatrième ventricule n'est formé qu'en partie par la face postérieure du bulbe.

Du reste, la paroi antérieure du quatrième ventricule n'appartient pas tout entière au bulbe rachidien ; d'après les limites que nous avons assignées à ce dernier, la moitié inférieure ou le triangle inférieur du losange que représente cette paroi antérieure, fait seule partie du bulbe ; la moitié supérieure, qui

(*) *Pyr. post.*, pyramide postérieure. — *C. rest.*, corps restiforme. — *Sill. méd.*, sillon median. — *Sin. rhom.*, sinus rhomboïdal. — *Péd. c. sup.*, pédoncule cérébelleux supérieur. — *Tub. quadr.*, tubercules quadrijumeaux. — *F. triang. lat.*, faisceau triangulaire latéral de l'isthme.

Sutton. Chorioi plexus.) 4° vent.
J. d. Anat. X 176,
Darkschewitsch - Neurol. Cent. 1886 v 121-129

répond à la protubérance, se continue sans aucune ligne de démarcation avec la moitié inférieure ou bulbaire.

Les colonnes médullaires qui bornent, de chaque côté, le calamus et qui résultent d'une sorte de bifurcation de la moelle en arrière, sont formées : 1° par les cordons médians postérieurs, déjà décrits, qui s'élargissent un peu pour se renfler en *mamelons*, au point précis de la bifurcation de la moelle, et se terminer, comme en mourant, sur la partie postérieure du corps restiforme. On a appelé *pyramides postérieures* la partie supérieure ou renflée de ces cordons ; je les désignerai sous le nom de *renflements mamelonnés des cordons médians postérieurs*.

Renflements mamelonnés des cordons médians postérieurs

En dehors des renflements mamelonnés, se voit la partie postérieure des *corps restiformes*, colonnes médullaires qui sont le prolongement des faisceaux de la moelle, et qui vont être l'objet d'une description particulière.

3° *Faces latérales*. Elles présentent d'avant en arrière : *a*, le profil des pyramides ; *b*, le profil des olives, l'arête externe du *faisceau intermédiaire* ; *c*, les corps restiformes, que nous avons déjà vus sur la face antérieure et sur la face postérieure de ce même bulbe ; *d*, les tubercules cendrés de Rolando ; *e*, les fibres arciformes. Les pyramides et les olives ayant été l'objet d'une description spéciale, il ne nous reste plus à décrire que les trois dernières parties.

Aspect général des faces latérales du bulbe.

Le *faisceau intermédiaire*, situé entre l'olive et le corps restiforme, est presque entièrement couvert par ces deux parties et ne se montre à la surface du bulbe que sous la forme d'une bandelette très-étroite, limitée en arrière par un sillon, d'où émergent les racines du glosso-pharyngien et du pneumo-gastrique.

(Fig. 104) (*).

Moelle allongée ; face latérale (d'après L. Hirschfeld).

Les *corps restiformes* (*corpora restiformia*, *processus restiformes*) sont deux colonnes blanches pyramidales (*funiculi pyramidales*), qui occupent la partie latérale et postérieure du bulbe rachidien. Continus en bas avec les cordons postérieurs de la moelle, ils s'écartent l'un de l'autre au niveau du bec du calamus, et se portent en haut, en dehors et en avant, en constituant la limite latérale du quatrième ventricule, pour gagner la substance médullaire du cervelet. Leur *forme* est celle d'un cylindre ; ils sont situés entre les pyramides postérieures, qui se terminent sur eux en mourant, et le faisceau intermédiaire, dont ils sont séparés par la ligne d'émergence des racines du glosso-pharyngien et du pneumogastrique, ligne qui se continue en bas avec le sillon collatéral postérieur de la moelle. Au-dessus de cette ligne, se voit une dépression, appelée *fossette latérale* du bulbe, d'où émergent les racines du facial et les racines antérieures de l'auditif. Cette

(*) *F. arcif.*, fibres arciformes. — *Pyr. a.*, pyramide antérieure. — *Oliv.*, olive. — *C. restif*, corps restiforme. — *N. aud*, nerf auditif. — *Péd. c. m.*, pédoncule cérébelleux moyen. — *Tab. quad.*, tubercules quadrijumeaux. — *Trij*, trijumeau. — *C. gén*, corps genouillé. — *Péd. d. cerv.*, pédoncule du cerveau (L. H.)

fossette, limitée en haut par la protubérance, en arrière par les pédoncules cérébelleux inférieurs, se continue en avant avec la fossette sus-olivaire.

Tubercule cendré de Rolando.

On désigne sous le nom de *tubercule cendré de Rolando* une saillie oblongue, d'une couleur cendrée, d'un volume très-variable, à peine sensible chez le plus grand nombre des sujets, située sur les côtes du bulbe, à 6 millimètres au-dessous et un peu en arrière de l'extrémité inférieure des olives, sur le prolongement du sillon collatéral postérieur de la moelle. Ce tubercule n'est autre chose que la saillie légère formée par la substance grise de la moelle, dont la corne postérieure, renflée, soulève la substance blanche correspondante. Elle fait suite à la substance grise d'origine des nerfs rachidiens.

Fibres arciformes.

C'est surtout sur les plans latéraux que se voient les *fibres arciformes* (*fibræ transversæ arciformes*), signalées par Santorini, mieux décrites par Rolando. Ce sont des filaments médullaires, infiniment variables pour le nombre et pour l'arrangement, qui semblent naître du sillon médian antérieur du bulbe, entourent comme une ceinture (*stratum zonale medullæ oblongatæ*) les pyramides et les olives, et, parvenus aux corps restiformes, se portent obliquement en haut et en dehors, pour se terminer sur la partie latérale de ces corps. Quelquefois ces fibres arciformes paraissent manquer entièrement; d'autres fois elles sont réunies en deux faisceaux : l'un, supérieur, qui entoure la pyramide antérieure, à la manière d'un petit collier, au moment où elle va plonger dans la protubérance; l'autre, inférieur, qui couvre et cerne l'extrémité inférieure de l'olive. Enfin, il n'est pas rare de voir les pyramides et les olives entièrement et régulièrement couvertes par une couche mince de fibres circulaires. Ce sont ces fibres arciformes, ou peut-être le groupe le plus élevé de ces fibres arciformes, espèce de protubérance ou de pont de Varole supplémentaire, qui ont mérité le nom d'*avant-pont* ou *ponticule* (*ponticulus qui nonnunquam adest*, Arnold, fascic. I, tab. II, fig. V). Il est des fibres arciformes qui décrivent de longues anses à convexité supérieure, dont une moitié appartient aux pyramides antérieures et l'autre aux corps restiformes. Nous verrons plus tard que ces fibres s'enfoncent dans le sillon médian antérieur du bulbe et atteignent le sillon médian postérieur.

Variétés dans leur disposition.

Base du bulbe.

4° *Base et sommet du bulbe.* La *base du bulbe* présente, en avant, le point de conjugaison de la moelle épinière et de la protubérance; en arrière, elle se continue sans aucune ligne de démarcation, sur la paroi antérieure du quatrième ventricule, avec la partie de l'axe céphalo-rachidien qui est située immédiatement au-dessus; sur les côtés, par les corps restiformes, la base du bulbe s'enfonce, pour ainsi dire, dans l'épaisseur du cervelet. Les rapports, en avant, de la base du bulbe et de la protubérance sont remarquables : sur la ligne médiane, se voit la *fossette médiane de la base du bulbe*, *trou borgne de Vicq-d'Azyr*, faisant suite au sillon médian antérieur, et dans laquelle pénètre un vaisseau volumineux. Cette fossette est limitée, de chaque côté, par les pyramides écartées; en haut, par le bord inférieur de la protubérance, qui envoie un prolongement entre ces deux pyramides, de manière à constituer pour chacune d'elles une espèce de *collier*, qu'on peut appeler *collier interpyramidal de la protubérance*. De chaque côté de la ligne médiane, la base du bulbe présente une fossette, *fossette latérale de la base du bulbe*, limitée en haut par le bord inférieur de la protubérance, en dehors par les nerfs facial, auditif et glosso-pharyngien. La rainure profonde qui sépare l'olive de la protubérance, est une dépendance de cette fossette latérale, dont le fond est constitué par la face antérieure du corps res-

Fossette médiane de la base du bulbe.

Du collier interpyramidal de la protubérance.

Fossette latérale de la base du bulbe.

tiforme. C'est dans le fond de cette fossette latérale que se voit l'origine apparente du nerf facial et de la racine antérieure du nerf auditif.

Le *sommet du bulbe* se continue, sans ligne de démarcation, avec la moelle épinière. Sommet.

II. *Texture du bulbe.* Le bulbe, de même que la moelle, est formé de deux moitiés symétriques, mais qui sont bien plus intimement unies entre elles que dans cette dernière. Dans chacune de ces moitiés, on distingue : Texture du bulbe.

1° La *pyramide antérieure*, qui représente un prisme triangulaire dont les faces sont, l'une interne, répondant à la face correspondante de la pyramide du côté opposé, l'autre externe, en rapport avec l'olive, et la troisième antérieure, libre et arrondie. L'angle opposé à cette dernière face est dirigé vers l'axe du bulbe. A leur partie inférieure, les pyramides présentent un entre-croisement très-manifeste de leurs faisceaux : on voit chacune d'elles se diviser en trois ou quatre cordons distincts, et les cordons de la pyramide droite se porter obliquement en bas, en arrière et à gauche, pour se continuer avec la moitié gauche de la moelle, tandis que les cordons qui résultent de la division de la pyramide gauche se portent en bas, en arrière et à droite. Cet entre-croisement, qui occupe une étendue d'environ 8 millimètres, est successif et alterne, c'est-à-dire que les faisceaux entre-croisés se superposent de telle façon qu'un faisceau du côté droit se porte à gauche, puis un faisceau du côté gauche se porte à droite, et ainsi de suite, d'où résulte une sorte de tresse. Néanmoins la portion la plus externe des pyramides paraît ne prendre aucune part à cet entre-croisement et se continuer avec le cordon antérieur du même côté de la moelle. Pyramide antérieure. Entre-croisement.

2° L'*olive*, noyau ellipsoïde, formé de deux couches nerveuses en forme de membrane, l'une externe, lisse et régulière, l'autre interne, jaunâtre et plissée, comme dans le cervelet. La membrane jaunâtre représente assez bien une bourse dont l'ouverture serait dirigée en dedans et en arrière. Cette ouverture est traversée par une multitude de fibres nerveuses, qui forment le noyau blanc des olives. Olive.

3° Les *corps restiformes*, continus en bas avec les cordons postérieurs de la moelle, se divisent en deux faisceaux vers la partie moyenne de leur trajet : l'un inférieur, qui suit la direction primitive du corps restiforme, et s'épanouit sur le plancher du quatrième ventricule ; l'autre supérieur, plus considérable, qui se dirige vers le cervelet et forme les pédoncules cérébelleux inférieurs. Corps restiformes.

4° Les parties précédentes étant enlevées, il reste une portion profonde ou centrale, sorte de noyau très-dense, qui semble résulter d'un mélange de substance grise et de substance blanche, et dont les pyramides et les corps restiformes ne sont en grande partie que le revêtement. Ce noyau, que j'avais appelé *faisceau de renforcement du bulbe* ou *faisceau innominé*, naît au niveau de l'entre-croisement des pyramides, par une extrémité étroite ; il va en grossissant de bas en haut, passe au-dessus de la protubérance et se continue, comme nous le verrons plus tard, avec la couche optique du côté opposé, après s'être entre-croisé avec son semblable au niveau des pédoncules cérébraux. La face interne de chaque faisceau innominé est plane et répond à celle du côté opposé, dont elle est séparée par des fibres médianes antéro-postérieures ; leur face postérieure concourt à former le plancher du quatrième ventricule. Le corps restiforme embrasse le faisceau innominé, en dehors, comme dans une espèce de gouttière. Faisceau innominé.

Le faisceau de renforcement ou innominé du bulbe est essentiellement formé par un tissu propre, gris jaunâtre, et par des fibres blanches émanées des couches les plus profondes des cordons latéraux de la moelle ; ces fibres blanches appartenant au faisceau de renforcement me paraissent constituer les *faisceaux olivaires* des auteurs, faisceaux qui sont accolés à l'olive, derrière laquelle ils sont situés, qui ne viennent pas de l'olive, comme leur nom semblerait l'indiquer, qui n'éprouvent pas de renforcement par l'addition de faisceaux venus directement de l'olive, ainsi que le prétendait Gall, et que nous appellerons *faisceaux* sous-olivaires, pour éviter toute confusion.

Le bulbe est un prolongement de la moelle.

D'une manière générale, le *bulbe* peut être considéré comme un prolongement de la moelle, dans lequel les diverses parties constituantes de cet organe ont subi de notables modifications, en même temps qu'il s'y ajoute des éléments nouveaux.

Augmentation de volume.

Situation du canal central.

Ce qui frappe surtout les yeux de l'observateur, c'est, en premier lieu, l'*augmentation de volume* que présente cette portion supérieure de la tige nerveuse, augmentation qui tient essentiellement à la quantité plus considérable de substance grise qu'on y rencontre ; c'est, en second lieu, la *situation du canal central*, qui, à mesure qu'on s'élève dans le bulbe, recule de plus en plus vers la face postérieure de l'organe ; d'où il résulte que la masse de substance nerveuse qui sépare le canal de la surface postérieure du bulbe, devient de plus en plus mince et finit par se réduire à une lamelle membraneuse, dépendance de la pie-mère et de l'épendyme, qui seule ferme le quatrième ventricule en arrière. Quand on retire l'encéphale de la cavité crânienne, il arrive le plus souvent que cette lamelle se rompt, ce qui a fait dire à tort que le canal central s'ouvre à l'extérieur, au niveau du *calamus scriptorius*.

Union intime des deux moitiés latérales.

On reconnaît aussi, à la simple inspection du bulbe, que ses deux moitiés latérales sont bien plus intimement unies entre elles que celles de la moelle épinière, attendu que la scissure antérieure, interrompue au niveau de l'entre-croisement des pyramides, devient de moins en moins profonde au-dessus de cet entre-croisement et se trouve remplacée en grande partie par un système de fibres entre-croisées, auquel Stilling a donné le nom de *raphé*, tandis que la scissure postérieure diminue graduellement de profondeur, en raison du changement survenu dans la situation du canal central.

Des faisceaux de tubes nerveux qui constituent les cordons blancs de la moelle, les uns paraissent traverser simplement le bulbe, pour se rendre à des parties situées plus haut ; d'autres se terminent véritablement dans les amas de substance grise qui s'y rencontrent, et d'où partent ensuite de nouvelles fibres nerveuses, établissant des connexions entre le bulbe et le reste de l'encéphale. Il y a, en outre, dans le bulbe, des parties nouvelles qui n'ont point d'analogues dans la moelle ; ce sont : 1° des amas de substance grise ou *noyaux gris*, d'où naissent les racines des nerfs périphériques ; 2° des masses de substance grise sans connexions directes avec les nerfs qui partent du bulbe ; 3° un système de commissures extrêmement développé, unissant entre elles les diverses portions de la substance grise.

Division en trois segments.

Les modifications que la moelle éprouve en se continuant avec le bulbe s'opèrent graduellement, à mesure qu'on s'élève vers la protubérance. Pour les exposer avec netteté, on peut, avec Kœlliker, diviser le bulbe en trois segments, l'un, inférieur, comprenant la région de l'entre-croisement des pyramides ; l'autre moyen, qui s'étend entre cet entre-croisement et le bec du

calamus, et le troisième, supérieur, embrassant la portion du bulbe qui fait partie du plancher du quatrième ventricule.

1° *Segment inférieur*, ou *région de l'entre-croisement des pyramides*. Ce segment est caractérisé par la formation des pyramides antérieures dans la scissure antérieure de la moelle, et par l'apparition de nouvelles quantités de substance grise dans les cordons latéraux et postérieurs. Segment inférieur.

(Fig. 105) (*).

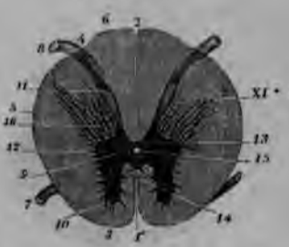

Section transversale de la moelle, à quelques millimètres au-dessous de l'entre-croisement des pyramides (d'après Reichert).

Lorsqu'on étudie cette portion du bulbe au moyen de sections horizontales pratiquées successivement de bas en haut, on voit apparaître dans la scissure antérieure, peu au-dessus du collet du bulbe, un amas de faisceaux nerveux en forme de coin (*fig.* 106, 18), lequel, s'élargissant graduellement, écarte et refoule en dehors les cordons antérieurs de la moelle, en se mêlant partiellement avec leurs fibres. Ce coin, dont la base, tournée en arrière, répond tantôt à la moitié droite et tantôt à la moitié gauche de la moelle, suivant le niveau de la coupe, atteint bientôt la surface de l'organe et constitue les *pyramides antérieures*.

En suivant d'avant en arrière les faisceaux entre-croisés des pyramides, on reconnaît qu'ils sont fournis, non par les cordons antérieurs, mais bien par les cordons latéraux et postérieurs, et par la substance grise placée sur les côtés du canal central. Les fibres qui composent ces faisceaux ont d'ailleurs un diamètre notablement inférieur à celui des fibres des cordons antérieurs.

(Fig. 106) (**).

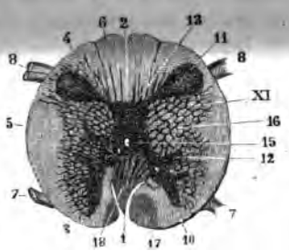

Section transversale du bulbe au niveau de l'extrémité inférieure de l'entre-croisement des pyramides (B).

Les *cordons antérieurs* (3), déjà fort réduits au-dessous de l'entre-croisement, disparaissent en grande partie à ce niveau, en mêlant leurs fibres aux faisceaux entre-croisés; leur portion interne, qui reste complétement étrangère à la formation des pyramides, est refoulée en dehors et en arrière de celles-ci, avec lesquelles elle s'élève verticalement vers la protubérance, sous la forme d'une bande longue et étroite.

Les *cordons postérieurs* (4), en passant dans le bulbe, diminuent d'épaisseur et s'élargissent transversalement. En outre, ils se divisent en deux cordons secondaires, dont l'interne est le cordon grêle ou la *pyramide postérieure* (6), et

(*) 1, Scissure antérieure. — 2, scissure postérieure. — 3, cordons antérieurs. — 4, cordons postérieurs. — 5, cordons latéraux — 6, portion interne des cordons postérieurs, cordons grêles ou pyramides postérieures. — 7, racines antérieures — 8, racines postérieures. — 9, substance grise centrale. — 10, cornes grises antérieures. — 11, cornes grises postérieures — 12, portions latérales de la substance grise. — 13, commissure postérieure ou grise. — 14, commissure antérieure ou blanche. — 15, canal central. — 16, lignes radiées et réticulées traversant les cordons latéraux et formées de tissu conjonctif, de vaisseaux et de fibres radiculaires des nerfs cervicaux supérieurs. — XI, fibres radiées renfermant des racines du nerf spinal.

(**) 1 à 16, comme dans la figure précédente. — 17, portion inférieure des pyramides. — 18, faisceaux de fibres nerveuses passant du cordon latéral droit à la pyramide gauche.

l'externe, le cordon cunéiforme ou *corps restiforme*. Enfin des amas de substance grise [*noyau post-pyramidal* (19) et *noyau restiforme* (20)] (Clarke), composés de cellules moyennes et petites, commencent à s'y montrer. Ces amas semblent naître de la substance grise centrale de la moelle et non des cornes. Les fibres des cordons postérieurs sont exclusivement des fibres minces, soit longitudinales soit horizontales, mais non réunies en réseau.

(Fig. 107) (*).

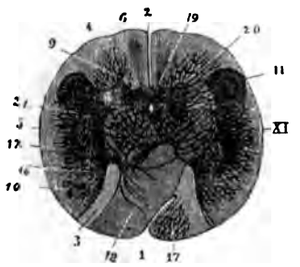

Section transversale du bulbe au niveau de la portion supérieure de l'entre-croisement des pyramides (R).

Quant aux *cordons latéraux* (5), situés entre les racines antérieures du premier nerf cervical et les racines du spinal, ils sont envahis, dans leur portion interne et postérieure, par de la substance grise et par des faisceaux réticulés de fibres horizontales, faisceaux qui sont traversés par les faisceaux longitudinaux de la moelle. De cette substance grise, partent, en avant, les racines du spinal, dirigées d'abord en arrière, puis en dehors, et remarquables par la largeur des tubes nerveux dont elles se composent. Plus en dehors, on trouve un groupe de cellules analogues, mais plus petites. En dedans, au niveau des grosses cellules, les cordons latéraux sont divisés en une multitude de faisceaux très-minces par des fibres horizontales unies en réseau, qui naissent des cellules et qui se courbent en arc de cercle pour se porter en avant et gagner l'entre-croisement des pyramides : c'est là le commencement de la *formation réticulée* de Deiters (*faisceau intermédiaire*), qui prend un grand développement dans le segment moyen du bulbe. La substance grise située immédiatement en avant du spinal est formée de grosses cellules : on peut lui donner le nom de *noyau des cordons latéraux*. Les portions postérieures et externes des cordons latéraux conservent les caractères qu'elles avaient dans la moelle.

Substance grise de la moelle.

La *substance grise* de la moelle se continue, avec ses caractères, dans le segment inférieur du bulbe. Les *cornes antérieures* restent parfaitement distinctes et présentent les grosses cellules multipolaires habituelles, d'où partent les racines motrices de la première paire cervicale. Les *cornes postérieures*, qui se portent de plus en plus en dehors, se renflent considérablement à leur extrémité postérieure, appelée par Clarke *tête de la corne*, et deviennent très-superficielles au dessous de l'olive, où leur saillie produit le *tubercule cendré*, de Rolando. Elles représentent un amas volumineux de substance grise, de forme sphérique ou piriforme, parfois comme lobulé, qui se compose de cellules plus ou moins volumineuses, disséminées dans une masse notable de substance conjonctive, et dont l'aspect est celui de la substance gélatineuse. On y trouve aussi des fibres nerveuses longitudinales et horizontales, généralement fines. De la portion interne des cornes postérieures (*col*, Clarke) et de la commissure grise partent de nombreuses fibres, qui vont horizontalement en avant, en décrivant des courbes variées, pour concourir à la formation des pyramides.

(*) 1 à 18, comme dans la figure 106. — 19, prolongement que la substance grise centrale envoie dans les pyramides postérieures. — 20. prolongement que la substance grise centrale envoie dans les corps restiformes. — 21, faisceaux des cordons latéraux qui gagnent l'entre-croisement des pyramides ; ils sont coupés à leur origine.



2° *Segment moyen du bulbe.* Compris entre la limite supérieure de l'entre-croisement et le bec du calamus, ce segment se compose lui-même de deux portions distinctes, dont la supérieure renferme le commencement des olives, tandis que l'inférieure ne présente rien de semblable. Abstraction faite de ces deux noyaux gris, le segment moyen du bulbe est caractérisé principalement par l'énorme développement que prend un système de fibres horizontales qui traversent toute l'épaisseur du bulbe et qui constituent, avec les fibres verticales, la *formation réticulée.* Segment moyen.

(Fig. 108) (*).

Section transverse du bulbe, immédiatement au-dessus de l'entre-croisement des pyramides (R.).

a. Dans la portion inférieure du segment moyen, on trouve, en avant, les *pyramides* (17), qui représentent, à la simple vue, deux cordons longitudinaux et parallèles, mais dans lesquelles il existe aussi de nombreuses fibres horizontales. Les *cordons antérieurs* de la moelle (3), situés d'abord au côté externe des pyramides, puis sur leur face postérieure, reprennent ici la position qu'ils occupaient en avant de la masse grise centrale. Les *cordons latéraux* (5), qui ont fourni beaucoup de fibres à l'entre-croisement des pyramides, ont notablement diminué de volume. Toujours limités en arrière par les cornes postérieures (11), en avant par les cornes antérieures, très-réduites, ils sont de plus en plus envahis par la *formation réticulée.* Celle-ci se compose de fibres curvilignes à convexité antérieure, allant d'une moitié du bulbe à l'autre, et de fibres radiées, dirigées du noyau gris central vers la périphérie, et appartenant en partie aux racines de l'hypoglosse. Les *cordons grêles* (6) et *restiformes* (4), devenus encore plus larges et moins épais, présentent des quantités plus considérables de substance grise dans leur intérieur. Enfin la *commissure antérieure*, qui se montre de nouveau au-dessus de l'entre-croisement des pyramides, commence à prendre les caractères du *raphé* (23) (Stilling), sur lesquels nous insisterons dans un instant. Portion inférieure du segment moyen.

La *substance grise* de cette région du bulbe a pris un aspect notablement différent de celui qu'elle présentait dans la moelle. Les *cornes antérieures* semblent s'être atrophiées de plus en plus et ne forment plus, au côté externe des cordons blancs antérieurs, qu'une mince lame, qui finit par se perdre presque complétement. Les *cornes postérieures* (11) ont conservé la configuration qu'elles avaient plus bas ; mais leur tête tend à s'isoler graduellement de la substance grise centrale, pour constituer des noyaux distincts. Cette dernière prend une forme polyédrique; la scissure médiane postérieure (2) se prolonge dans son épaisseur et s'avance peu à peu vers le canal central.

b. Dans la portion supérieure de ce segment, la formation réticulée présente son plus grand développement. Elle occupe tout l'espace compris entre la pyramide, les olives et les corps restiformes, et constitue ce que j'avais désigné Portion supérieure du segment moyen.

(*) 1 à 22, comme précédemment. — 23, raphé. — 24, taches grises dans les cordons latéraux, faisant partie de l'extrémité inférieure des olives. — 25, fibres commissurales arciformes. — 26, fibres radiées des cordons latéraux, renfermant des origines du nerf hypoglosse. — 28, lamelle conjonctive entre les pyramides, d'une part, les cordons antérieurs et latéraux, d'autre part ; elle renferme des racines de l'hypoglosse et des vaisseaux sanguins. — 29, vaisseau coupé.

Formation réticulée de Deiters.

sous le nom de *faisceaux innommés*. Les fibres horizontales, non-seulement traversent toutes les parties du bulbe (*fibres horizontales internes*), mais encore forment à sa surface une couche plus ou moins développée, suivant les sujets (*fibres horizontales externes, stratum zonale*, fibres arciformes). Les premières naissent des noyaux gris des cordons grêles, restiformes et latéraux, se recourbent en arcs de cercle concentriques et vont gagner le raphé; d'autres, plus antérieures, s'étendent entre les deux olives, dont elles représentent une commissure. Les secondes, nées en grande partie des noyaux gris des cordons latéraux, se dirigent soit en avant, en contournant la face externe des olives, puis des pyramides, pour gagner le raphé au fond du sillon antérieur ou passer dans la moitié opposée du bulbe, soit en arrière, en cheminant à la surface des cordons postérieurs. Un certain nombre de fibres horizontales naissent également des noyaux gris des pyramides et vont rejoindre soit les fibres arciformes, soit le *raphé*.

(Fig. 109) (*).

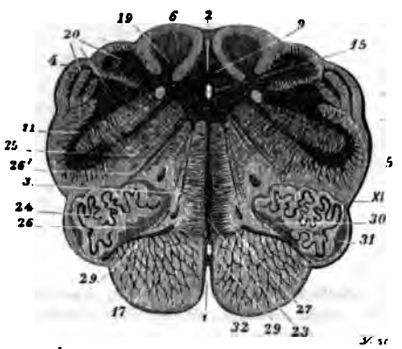

Section transversale du bulbe immédiatement au-dessous du niveau du bec du calamus (R.).

Commissure des olives.

Raphé.

On donne ce nom à un faisceau ou plutôt une lame de fibres antéro-postérieures placées sur la ligne médiane, et formant une espèce de cloison entre les deux moitiés du bulbe. Dans cette cloison, on constate manifestement la continuité entre les fibres horizontales du côté droit et celles du côté gauche, ainsi qu'un entre-croisement d'une foule de ces fibres, qui, après un certain trajet, deviennent antéro-postérieures. Le raphé s'étend de la masse grise centrale au fond de la scissure antérieure, peu profonde à ce niveau. D'abord épais et court, il s'amincit de plus en plus, en même temps qu'il s'allonge, à mesure qu'on s'élève vers la limite supérieure du bulbe.

Faisceaux radiés.

Outre ces fibres transversales et antéro-postérieures, on trouve dans ce segment un certain nombre de faisceaux radiés, appartenant aux racines des nerfs hypoglosse et spinal.

Les cordons blancs de la moelle et les pyramides, dissociés par ces fibres transversales unies en réseau, et aussi par la substance grise, sont divisés en petits faisceaux. Les *pyramides*, dont les faisceaux longitudinaux sont croisés par de nombreuses fibres horizontales, renferment plusieurs amas de *substance grise* diversement configurés (*noyaux pyramidaux*) et composés tous de petites cellules. Les *cordons antérieurs* ne présentent rien de particulier. Dans les *cordons grêles* et *restiformes*, les noyaux gris ont encore augmenté de volume; tandis que ces derniers sont à leur tour envahis par la substance réticulée, les premiers se renflent considérablement à la partie supérieure de la région, pour former les éminences mamillaires. Les *cordons latéraux*, enfin, outre un noyau considé-

(*) 4 à 26, comme précédemment. — 27, fibres commissurales des olives. — 29, vaisseau coupé. — 30, fibres nerveuses qui se trouvent à la face interne du corps dentelé, et qu'on peut suivre dans la commissure des olives. — 31, fibres nerveuses de la face externe du corps dentelé, qu'elles entourent concentriquement. — 32, fibres arciformes. — XI, racines du spinal.

rable situé en avant du nerf spinal, renferment les *olives* dans leur portion externe et antérieure.

Lame plissée des olives.

La *lame plissée des olives* est formée principalement, suivant Kœlliker, d'une multitude de petites cellules nerveuses, jaunâtres, arrondies, munies de trois à cinq longements ramifiés et d'un prolongement indivis (*prolongement cylindre d'axe*, Deiters); la substance blanche qu'elle renferme se compose de fibres nerveuses fines, dont les unes paraissent unies aux cellules, tandis que les autres passent simplement entre elles. La disposition de ces fibres est la suivante : un gros faisceau nerveux transversal (*pédoncule des olives*), venant de la région du raphé, pénètre dans l'olive par son orifice interne et la remplit complétement de ses fibres divergentes, dont un grand nombre semblent traverser la substance de la lame plissée, pour se continuer avec les fibres horizontales, soit externes, soit internes.

La *substance grise centrale*, qui a augmenté de volume, principalement dans ses portions latérales, conserve toujours sa forme polyédrique ; le canal central se trouve à la réunion des quatre cinquièmes antérieurs avec le cinquième postérieur du diamètre antéro-postérieur du bulbe. En avant de ce canal, sont deux amas de grosses cellules multipolaires (*noyaux des hypoglosses*), vers lesquels se dirigent, de chaque côté, les racines de l'hypoglosse (XII); plus en arrière, sont deux amas analogues de cellules plus petites (*noyaux des nerfs spinaux*), vers lesquels vont presque en ligne droite les racines supérieures du spinal (XI, *fig.* 109). Les *cornes antérieures* ont disparu comme noyaux distincts; les *cornes postérieures*, refoulées sur les côtés et en avant du canal central, ont diminué de volume et sont réduites à leur portion cervicale.

Segment supérieur.

3° Le *segment supérieur* du bulbe ou la région du quatrième ventricule, se distingue des précédents par la disparition à peu près complète de la substance nerveuse en arrière du canal central, qui se dilate pour former le ventricule. Il résulte de cette disparition que la pie-mère, enveloppe extérieure du bulbe, se confond avec l'épendyme qui en tapisse la cavité, et ces deux membranes réunies constituent seules la paroi postérieure ou supérieure du quatrième ventricule (*toile choroïdienne inférieure*). La substance grise centrale, refoulée sur les côtés et en avant, de même que les cordons blancs postérieurs, se trouve accumulée sur le plancher du ventricule, immédiatement au-dessous de la membrane ventriculaire (épendyme). Le noyau du spinal est situé au côté externe du noyau de l'hypoglosse. La *tête des cornes postérieures* disparaît comme partie distincte; mais sur les parties latérales du plancher, la substance grise s'accumule et forme, suivant Stilling, deux noyaux, dont l'un appartient au pneumogastrique, l'autre aux racines postérieures de l'acoustique.

(Fig. 110) (*).

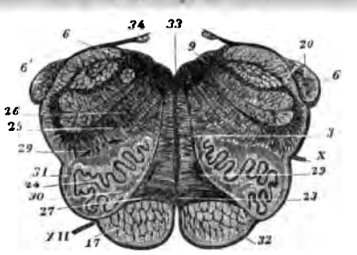

Section transversale du bulbe, au niveau de la portion moyenne du calamus scriptorius (R.).

Les *pyramides* augmentent de volume à mesure qu'on s'élève vers la protubérance, ce qui tient, d'après Kœlliker, aux fibres horizontales qui s'y irradient et se recourbent ensuite pour devenir longitudinales, et aussi à ce que de nou-

(*) 1 à 32, comme précédemment. — 33, plancher du 4e ventricule. — 34, portion latérale de la toile choroïdienne inférieure. — X, racines du pneumogastrique. — XII, racines de l'hypoglosse.

velles fibres y naissent des noyaux pyramidaux. Dans leur portion supérieure les fibres horizontales font presque complétement défaut.

Les *cordons antérieurs* semblent augmenter de volume par l'addition de fibres transversales qui y deviennent longitudinales.

Dans les *cordons latéraux* existe toujours un amas considérable de cellules nerveuses, appartenant à la grosse racine du trijumeau ; ces cellules diminuent graduellement vers la partie supérieure. On ne trouve des faisceaux de fibres longitudinales qu'à la surface des cordons latéraux, d'où ils s'élèvent avec les cordons grêles et restiformes vers le cervelet, et profondément, entre les olives et les cordons antérieurs, d'où ils passent ensuite dans la protubérance. Les *corps restiformes* et les pyramides postérieures, confondus ensemble, renferment des noyaux moins volumineux et des cellules disséminées. Les olives présentent la même configuration que précédemment, mais elles sont plus volumineuses. A leur face antérieure, cheminent les racines de l'hypoglosse. — Près de leur face postérieure, se voit un noyau gris, qui renferme les mêmes cellules, et que Stilling a désigné sous le nom de *noyau accessoire* de l'olive.

Dans ce segment, la *formation* réticulée présente encore un grand développement, et le raphé, enfin, se convertit en une mince cloison, séparant les deux moitiés du bulbe, et sur les faces de laquelle on trouve une certaine quantité de substance grise.

Connexions des éléments du bulbe.

III. *Connexions des éléments du bulbe.* Si nous nous sommes heurté à des difficultés presque insurmontables, quand nous avons essayé de déterminer les rapports entre les diverses parties de la moelle épinière, les difficultés sont encore bien autrement grandes quand il s'agit du bulbe rachidien. Une solution complète de la texture si compliquée de cet organe devrait donner une réponse précise aux questions suivantes : 1° Que deviennent les cordons de la moelle en passant dans le bulbe ? 2° Quels sont les rapports des amas de substance grise du bulbe entre eux et avec les autres parties de l'encéphale ? 3° Quels sont les rapports des nerfs qui émergent du bulbe avec les éléments qui constituent ce renflement ?

Quant à la première question, nous avons cherché, dans la section précédente, à suivre aussi fidèlement que possible les cordons de la moelle à travers le bulbe, et à montrer les transformations que ces cordons éprouvent. Mais il résulte des recherches de Deiters, confirmées en grande partie par celles de Kœlliker, que les noyaux de substance grise qui apparaissent, dans le bulbe ou plus haut, sur le trajet des fibres des cordons, doivent être considérés comme les aboutissants de ces fibres, et que de ces mêmes noyaux naissent ensuite de nouvelles fibres, distinctes des premières par leur diamètre notablement plus petit. Les pyramides, les corps restiformes, le faisceau innominé, loin d'être les prolongements des cordons de la moelle, seraient donc des parties nouvelles, prenant naissance dans le bulbe et destinées à relier les noyaux gris qui y sont contenus à d'autres amas de substance grise situés plus haut. Cependant, d'après Kœlliker, un certain nombre de fibres provenant de la moelle traverseraient le bulbe sans s'y terminer, et iraient se rendre soit au cerveau, soit au cervelet.

Les connexions du bulbe avec les parties situées plus haut seront examinées plus loin, à l'occasion de la protubérance et des pédoncules cérébraux et cérébelleux. Quant à celles des noyaux gris du bulbe entre eux, elles sont en grande partie exposées dans ce qui précède. Ce sont les olives qui ont surtout attiré



l'attention des physiologistes, qui ont cru y trouver des organes spéciaux, présidant à des fonctions importantes. Mais, à cet égard, les données de l'anatomie positive sont loin d'être complétement satisfaisantes. Voici quelles sont, sur ce sujet, les conclusions de Kœlliker : « Les olives sont en connexion, 1° par une portion « de leurs fibres horizontales avec les noyaux des cordons postérieurs ; 2° par « une autre portion de ces fibres avec les noyaux du plancher du quatrième « ventricule ; 3° avec les pédoncules cérébelleux... D'ailleurs les olives sont « unies *probablement* aussi avec les cordons moteurs de la moelle et avec le cer- « veau, avec les premiers par les gros noyaux des cordons latéraux, les noyaux « olivaires accessoires et les noyaux des pyramides ; avec le dernier par les nom- « breuses fibres transversales qui, au sein de la formation réticulaire, se re- « courbent pour devenir longitudinales. » (Kœlliker, 2e édit. franç., p. 386.)

Les rapports des nerfs du bulbe avec les noyaux gris de cet organe seront exposés à l'occasion des nerfs encéphaliques.

IV. *Fonctions du bulbe rachidien.* Le bulbe est certainement une des parties les plus importantes de l'encéphale. Comme l'a dit fort bien Schrœder van der Kolk, il n'est point de partie du corps qui soit aussi essentielle que le bulbe pour l'entretien de la plupart des fonctions de la vie, ni qui réunisse dans un espace aussi limité des organes aussi nombreux, aussi importants, jouant le rôle d'autant de centres fonctionnels. C'est dans le bulbe que Flourens a placé le *nœud vital*. Le bulbe doit cette haute position dans l'organisme : 1° au nombre considérable de *noyaux gris* qu'il renferme, noyaux d'où partent des nerfs destinés aux organes les plus divers ; 2° aux nombreuses commissures qui relient ces noyaux aux autres organes centraux. Fonctions du bulbe.

a. De même que la moelle, le bulbe est traversé par les impressions qui vont au cerveau et par les ordres de la volonté qui doivent aboutir aux muscles. Là encore, c'est la partie antérieure de l'organe qui *paraît* affectée à la motricité, et la partie postérieure à la sensibilité. Mais les voies de cette *transmission* à travers le bulbe sont-elles *directes* ou *croisées ?* Malheureusement nous n'avons encore à ce sujet que des opinions contradictoires. Comme conducteur.

b. Mais les fonctions les plus essentielles du bulbe sont celles dans lesquelles cet organe agit comme *centre d'innervation*. A ce point de vue, nous avons à examiner l'influence qu'il exerce : Comme centre d'innervation.

1° *Sur la respiration.* Le bulbe rachidien est le foyer central, l'organe régulateur des mouvements respiratoires. Ce fait, connu déjà de Galien, a été mis en lumière par les expériences de Legallois et de Flourens. « La limite du *point central* et premier moteur du système nerveux, a écrit ce dernier auteur, se trouve immédiatement au-dessus de l'origine de la huitième paire, et sa limite inférieure, 3 lignes à peu près au-dessous de cette origine... C'est toujours d'un point, et d'un point unique, d'un point qui a quelques lignes à peine, que la respiration, l'exercice de l'action nerveuse, l'unité de cette action, la vie entière de l'animal, en un mot, dépendent. » D'un autre côté, M. Longet a fait voir que l'organe premier moteur du mécanisme respiratoire n'a pas son siége dans toute l'épaisseur de la rondelle ou du segment du bulbe commençant avec la huitième paire et finissant un peu au-dessous. Il a pu diviser, détruire à ce niveau les pyramides antérieures et les corps restiformes, et voir la respiration persister ; au contraire, *la destruction isolée du faisceau intermédiaire du bulbe*, au même niveau, *a produit la suspension instantanée de la respiration.* Plus tard, Flourens, précisant davantage le point du bulbe qu'il appelle le *nœud* ou *point vital*, le Respiration.

plaça à la pointe du V de substance grise existant sur le plancher du quatrième ventricule. Mais M. Longet a pu voir sur des lapins ou sur de jeunes chiens dont il avait lésé, à la manière de Flourens, ce point du bulbe, les mouvements respiratoires persister avec leur rhythme ordinaire. « D'autres fois, dit-il, étant « parvenu à diviser exactement sur la ligne médiane le bulbe rachidien, dans « toute sa hauteur, *en passant par la pointe du V de substance grise*, nous avions « déjà vu antérieurement la respiration continuer avec une certaine régularité. « Il n'en a pas été de même quand l'incision portait obliquement dans la pro- « fondeur du *faisceau gris* ou intermédiaire du bulbe : dans ce cas, parfois la « mort a été instantanée, chez les chiens *adultes, alors même que la lésion était* « *unilatérale*. » Ceci s'accorde difficilement avec les dernières publications de Flourens, dans lesquelles on lit que le « nœud vital est double, c'est-à-dire formé de deux parties ou moitiés réunies sur la ligne médiane, et dont chacune peut suppléer l'autre. »

Mouvements du cœur.

2° *Sur les mouvements du cœur*. En électrisant le bulbe, on détermine l'arrêt du cœur dans le relâchement : cette action est transmise par le pneumogastrique.

Production du sucre.

3° *Sur la production du sucre*. Les expériences de Claude Bernard ont montré qu'une piqûre pratiquée sur le plancher du quatrième ventricule donne lieu à l'apparition du sucre dans les urines. Ce sucre a son origine dans le foie et s'accumule dans le sang avant de se montrer dans la sécrétion urinaire. La même lésion peut rendre les animaux albuminuriques.

Centre réflexe.

4° Le bulbe est un *centre de réflexion* pour un grand nombre de mouvements qui s'exécutent à la fois sur les deux côtés de la ligne médiane, tels que les mouvements du larynx, de la langue dans la phonation et l'articulation des sons, les mouvements de la déglutition ; c'est aussi le bulbe qui agit comme centre coordinateur dans les mouvements réflexes compliqués qui succèdent aux excitations du tronc chez les animaux décapités, quand le bulbe est conservé.

B. — Protubérance.

La protubérance annulaire est le centre de l'encéphale.

1. *Conformation extérieure*. La *protubérance annulaire* (1) est cette éminence blanche, cuboïde espèce de bourrelet demi-annulaire, intermédiaire au cerveau et au cervelet, qui occupe la base de l'encéphale, dont elle est en quelque sorte le centre (*mésocéphale*, Chauss. ; *nodus encephali*, Sœmm.). De ce centre partent, en arrière, le bulbe rachidien ; en avant, deux gros faisceaux blancs, qui vont s'enfoncer dans le cerveau, ce sont les *pédoncules cérébraux* ; de chaque côté, la protubérance se continue sans aucune ligne de démarcation avec un gros faisceau qui va s'enfoncer dans l'hémisphère cérébelleux correspondant, et qui porte le nom de *pédoncule cérébelleux moyen* (2).

(1) Le nom de protubérance annulaire lui vient de ce que cette partie de l'encéphale semble embrasser, en manière d'anneau, les prolongements du bulbe rachidien.

L'homme présente la protubérance et les pédoncules cérébelleux au maximum de développement

(2) L'homme et les mammifères sont seuls pourvus de protubérance et de pédoncules cérébelleux Ces parties, qui peuvent être considérées comme la commissure du cervelet sont rigoureusement proportionnelles au développement des lobes latéraux de cet organe ; aussi l'homme présente-t-il la protubérance et les pédoncules cérébelleux à leur maximum de développement, et les rongeurs à leur minimum. Il n'y a ni protubérance ni pédoncules dans les trois autres classes d'animaux vertébrés (oiseaux, reptiles, poissons, parce que ces animaux sont dépourvus de lobes latéraux du cervelet.

Holler: J. Amer. Chem. Soc. XIX 273.

Le *volume* de la protubérance, très-considérable chez l'homme, est toujours en rapport avec le développement des lobes latéraux du cervelet; l'anatomie comparée, l'anatomie du fœtus et les vices de conformation prouvent cette corrélation de la manière la plus positive. Il y a absence de protubérance, lorsqu'il y a absence de lobes latéraux du cervelet (1). Volume de la protubérance.

La forme de la protubérance étant cuboïde, nous devrions lui considérer six faces; mais, comme elle n'est complétement libre que par sa face inférieure, nous nous contenterons d'indiquer les autres faces. La protubérance n'est libre qu'à sa face inférieure.

1° La *face postérieure et supérieure* de la protubérance fait partie du plancher du quatrième ventricule. Cette face présente un sillon médian, continuation de celui du bulbe et bordé de deux saillies longitudinales. Elle se continue avec les pédoncules cérébelleux supérieurs. Face supérieure de la protubérance.

2° La *face antérieure et supérieure* est en grande partie continue aux pédoncules cérébraux, dont elle se distingue et par la direction opposée de ses fibres et par le bourrelet saillant qu'elle forme au-dessous d'eux. Une coupe verticale faite immédiatement au-devant de la protubérance donne une idée exacte des rapports de ces pédoncules avec la protubérance. Cette coupe montre que les fibres antérieures de la protubérance s'infléchissent sur la ligne médiane et qu'elles envoient entre les pédoncules cérébraux un prolongement antéro-postérieur, qui se moule autour de chacun d'eux; en sorte que chaque pédoncule est environné comme par une espèce de collier, *collier des pédoncules cérébraux*. Une petite échancrure de la protubérance répond à ce prolongement interpédonculaire. Sa face antérieure. Collier des pédoncules cérébraux.

(Fig. 111) (*).

Moelle allongée ; face supérieure (d'après L. Hirschfeld).

3° La *face postérieure et inférieure* de la protubérance se continue avec la base du bulbe, dont elle est distincte et par la direction de ses fibres, et par le bourrelet qu'elle forme au-dessous de lui. Une coupe verticale faite immédiatement derrière la protubérance donne une idée parfaite de cette disposition. Sa face postérieure.

(*) *Pyr. post.*, pyramide postérieure. — *C. rest.*, corps restiforme. — *Sill. méd.*, sillon médian. — *Sin. rhom.* sinus rhomboïdal — *Péd. C. sup.*, pédoncule cérébelleux supérieur. — *Tub. quadr.*, tubercules quadrijumeaux. — *F. triang. lat.*, faisceau triangulaire latéral de l'isthme.

(1) La protubérance, les pédoncules cérébraux, les pédoncules cérébelleux moyens et le bulbe rachidien constituent la *moelle allongée* de quelques auteurs. Varole avait comparé la protubérance à un pont, sous lequel plusieurs bras de rivière, représentés par les pédoncules et le bulbe rachidien, viendraient se confondre : d'où le nom de *pont de Varole* (*pons Varoli*, *pons cerebelli*).

La face postérieure de la protubérance envoie entre les pyramides un prolongement analogue à celui que nous avons vu entre les pédoncules cérébraux, pour constituer le *collier des pyramides*.

Collier des pyramides

Des faces latérales.

4° Les *faces latérales* de la protubérance se continuent, sans ligne de démarcation aucune, avec les pédoncules cérébelleux, et forment avec eux un seul et même système de fibres. Les limites latérales de la protubérance sont tout à fait artificielles et établies par deux plans verticaux et antéro-postérieurs qui passeraient immédiatement en dehors de l'origine apparente des nerfs de la cinquième paire.

Face inférieure de la protubérance.

Sillon antéro-postérieur.

5° La *face antérieure et inférieure*, convexe, revêtue par la pie-mère, dont il est facile de la séparer, repose sur la portion antérieure de la gouttière basilaire. Obliquement dirigée en avant et en haut, comme le plan incliné de cette gouttière, elle présente, sur la ligne médiane, un *sillon antéro-postérieur*, plus large en avant qu'en arrière, qui répond au tronc basilaire, par la présence duquel il semble produit. Cependant je dois dire qu'il n'est pas rare de rencontrer des sujets chez lesquels le tronc basilaire est dévié à droite ou à gauche, ou bien chez lesquels il est plus ou moins flexueux, et qui offrent néanmoins un sillon médian tout aussi prononcé que de coutume. De chaque côté du sillon médian, se voit une saillie longitudinale, déterminée par la pyramide antérieure correspondante, qui soulève les fibres transversales de la protubérance. La profondeur du sillon médian est en rapport direct avec le développement des pyramides. En dehors de ces saillies, on trouve l'origine apparente de la cinquième paire de nerfs crâniens, ou nerfs trijumeaux.

Ce sillon est produit par le relief des pyramides.

(Fig. 112) (*).

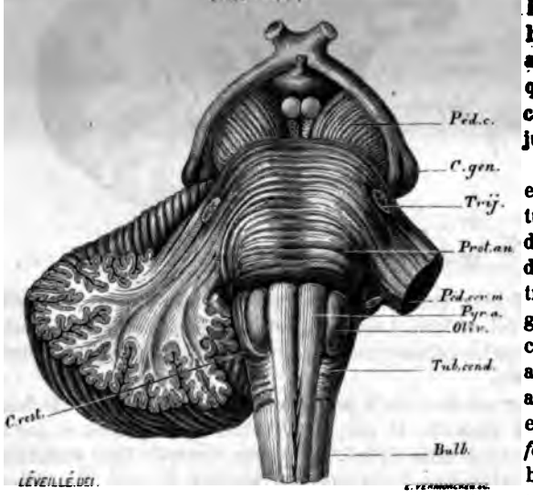

Moelle allongée; face inférieure (d'après L. Hirschfeld).

Faisceaux transverses de la protubérance.

Cette face antérieure et inférieure de la protubérance présente, dans toute son étendue, des faisceaux blancs transversalement dirigés, qui semblent se croiser à angle très-aigu, et qu'on peut, avec Rolando, diviser en trois ordres : 1° les *faisceaux supérieurs*, d'abord transversaux, arrivés au bord de la protubérance se réfléchissent en arrière et en dehors, en passant en dehors du trijumeau, pour constituer la partie supérieure et interne des pédoncules cérébelleux moyens; 2° les *faisceaux inférieurs* se portent transversalement en dehors vers la partie

Ils constituent les pédoncules cérébelleux

(*) *Bulb.*, bulbe. — *Tud. cend.*, tubercule cendré de Rolando. — *Oliv.*, olive. — *Pyr. a.*, pyramide antérieure. — *C. rest.*, corps restiforme. — *Péd. cer. m.*, pédoncule cérébelleux moyen. — *Prot. an.*, protubérance annulaire. — *Trij.*, nerf trijumeau. — *C. gen.*, corps genouillé. — *Péd. c.*, pédoncule cérébral (L. H.).

centrale des pédoncules; 3° les *faisceaux moyens* décrivent une courbe demi-circulaire à concavité postérieure, dont les extrémités, voisines des corps restiformes, passent en dedans des nerfs trijumeaux : ils recouvrent les faisceaux inférieurs, en les croisant obliquement, et vont former le bord antérieur des pédoncules cérébelleux. C'est donc entre les faisceaux supérieurs et les faisceaux moyens qu'a lieu l'origine apparente de la grosse racine ou portion ganglionnaire de la cinquième paire. Il n'est pas rare de voir manquer les faisceaux moyens.

Il suit de là que les *pédoncules cérébelleux moyens* ne sont autre chose que les fibres transversales de la protubérance, condensées et contournées sur elles-mêmes. Légèrement aplatis de haut en bas, ils sont recouverts par les lobules cérébelleux supérieurs; leur face inférieure est en rapport avec le lobule du pneumogastrique et avec le nerf acoustique.

II. *Texture.* La protubérance est composée de *faisceaux de fibres nerveuses* et d'amas de *substance grise.* Texture de la protubérance.

A sa face inférieure, la protubérance présente des fibres blanches transversales, qui se tordent les unes sur les autres, pour constituer les pédoncules cérébelleux moyens. Si l'on entame très-superficiellement la protubérance, on voit sous cette écorce blanche, très-mince en arrière, un peu plus épaisse en avant, un peu de substance grise, traversée par les faisceaux blancs.

Si l'on porte le manche du scalpel sous le bord antérieur de la protubé-

(Fig. 113) (*).

Bulbe, protubérance et pédoncules cérébraux, face antérieure (d'après L. Hirschfeld.

(Fig. 114) (**).

Coupe horizontale de la protubérance, au niveau du plan du bulbe et des pédoncules du cerveau (d'après L. Hirschfeld).

(*) Prolongement des fibres des pyramides antérieures (*Pyr. a.*), à travers la protubérance dans les pédoncules du cerveau (*Péd. d. cerv.*)

(**) A droite, les fibres transversales superficielles étant enlevées, on aperçoit les fibres antéro-postérieures de la pyramide (*Pyr.*), se continuant à travers la protubérance avec le pédoncule cérébral du même côté. — A gauche, les fibres transversales moyennes de la protubérance étant enlevées également, on voit les fibres du faisceau intermédiaire (*Faisc. in.*), se continuer avec les fibres profondes du pédoncule cérébral et la lamelle perforée médiane. — *C.gen*, corps genouillé. — *Loc. nig*, locus niger. — *Entre c.*, entre-croisement des pyramides.

rance et qu'on enlève toute la partie qui déborde le niveau des pédoncules cérébraux, on voit que cette protubérance est traversée par des faisceaux blancs antéro-postérieurs, qui sont la continuation des pyramides, et sont eux-mêmes continués par les pédoncules cérébraux. Les faisceaux antéro-postérieurs des pyramides sont divisés en plusieurs (trois ou quatre) plans superposés, que séparent autant de couches de fibres transversales allant se rendre aux pédoncules cérébelleux moyens. Sur la limite qui sépare la protubérance de ces pédoncules, on voit, dans l'épaisseur de cet organe, un faisceau antéro-postérieur assez considérable, qui appartient à la cinquième paire de nerfs.

Quand on a enlevé successivement les diverses couches de fibres antéro-postérieures des pyramides, on trouve un noyau gris considérable, traversé seulement par des fibres transversales. Au-dessous de ce noyau, on touche de nouveau sur des fibres antéro postérieures, formées par le prolongement des *faisceaux innominés* du bulbe (y compris les faisceaux sous-olivaires), lesquels semblent s'élargir en perdant de leur hauteur au moment où ils passent dans la protubérance, pour s'étendre ensuite sur les pédoncules cérébraux. Ces faisceaux semblent simplement juxtaposés au niveau de la protubérance et ne subir aucun entre-croisement. Par leur bord externe, ils donnent naissance au *faisceau triangulaire latéral*, dont la description se rattache à celle des tubercules quadrijumeaux.

(Fig. 115) (*)

Bulbe et protubérance, face supérieure (d'après L. Hirschfeld).

(Fig. 116) (**).

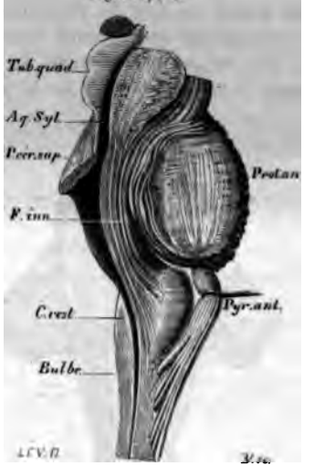

Bulbe et protubérance (d'après L. Hirschfeld).

(*) Section médiane des tubercules quadrijumeaux, de la glande pénéale, et écartement avec les doigts des bords du sillon médian du plancher du 4e ventricule. Apparence d'entre-croisement des fibres au fond de ce sillon. — *C. rest*, corps restiformes. — *Péd. c. in.*, pédoncules cérébelleux inférieurs. — *Péd. c. su.*, pédoncule cérébelleux supérieur. — *4e vent.*, quatrième ventricule. — *P. c. m.*, pédoncule cérébelleux moyen. — *V. V.*, valvule de Vieussens. — *Fa. trian.*, faisceau triangulaire latéral. — *Tub. quad.*, tubercule quadrijumeaux. — *C. opt.*, couche optique.

(**) Coupe verticale antéro postérieure, un peu en dehors de la ligne médiane. — *Pyr. ant.*, pyramide antérieure. — *C. rest.*, corps restiforme. — *F. inn.*, faisceau innominé. — *Prot. an.*, protubérance annulaire. — *P. cér. sup.*, pédoncule cérébelleux supérieur. — *Aq. Syl.*, aqueduc de Sylvius — *Tub. quad.*, tubercules quadrijumeaux.

Relationz - Spitzka.

Alienist & Neurologist - St Louis v. 9 2

Zur Anatomie des Schenkels der Kleinhirn. Bechterew.

Neurol. Centralblatt. Leip. 1885-10 121.

Hallis. J. Anat. & Phys. xix 270.

Les fibres transverses ne m'ont présenté ni raphé, ni cloison, ni obliquité, rien, en un mot, de ce qui permet de reconnaître une intrication de fibres, une décussation : les fibres et faisceaux de la moitié droite se continuent, sans ligne de démarcation, avec les fibres et faisceaux de la moitié gauche, et aucune préparation anatomique ne m'a permis de démontrer une décussation horizontale.

Enfin la face supérieure de la protubérance, qui fait partie du plancher du quatrième ventricule, est recouverte d'une couche épaisse de substance grise, limitée elle-même par la membrane ventriculaire.

La protubérance et les pédoncules cérébelleux ne constituent qu'un seul et même système de fibres. On pourrait donc désigner, avec Gall, cette protubérance et ces pédoncules cérébelleux sous le nom collectif de *commissure du cervelet, corps calleux du cervelet.*

C. — Cervelet.

Le cervelet existe chez tous les animaux vertébrés.

Le *cervelet* (παρεγκεφαλίς, Aristote), *cerebellum*, est cette partie de l'encéphale qui occupe les fosses occipitales inférieures. Il existe chez tous les animaux pourvus de cerveau et de moelle, par conséquent chez tous les vertébrés.

Les cas d'absence congéniale du cervelet sont extrêmement rares (1).

Longtemps négligée, l'étude du cervelet a été faite avec beaucoup de talent par Petit de Namur (2) et par Malacarne (3). Vicq-d'Azyr et Chaussier ont décrit avec une rare exactitude la conformation extérieure de cet organe; Reil, Gall et Rolando se sont particulièrement occupés de sa structure, qui n'est un peu connue que depuis l'usage du microscope.

Situation.

1. *Conformation extérieure.* — Le cervelet occupe la partie postérieure et inférieure de la cavité du crâne ; il est comme encaissé entre les fosses occipitales inférieures et le repli de la dure-mère appelé tente du cervelet. Il couronne la moelle épinière et l'isthme de l'encéphale, en arrière desquels il est placé. Il est recouvert, dans l'espèce humaine, par le cerveau, auquel il est uni par les pédoncules cérébelleux supérieurs, d'où le nom de *cerebrum inferius*. Il est postérieur au cerveau dans les autres espèces, d'où le nom de *cerebrum posterius*.

La dure-mère, l'arachnoïde et la pie-mère lui forment une triple enveloppe, dont la disposition a été indiquée ailleurs d'une manière générale.

Volume et poids du cervelet.

Le cervelet offre un *volume* plus considérable chez l'homme que dans toutes les autres espèces animales. Ce volume n'est point dans un rapport constant avec celui du cerveau, et l'on ne peut dire avec Cuvier que ce rapport est d'autant plus petit que l'animal est plus intelligent, car les faits sont en opposition manifeste avec cette proposition.

Variétés de poids, et par conséquent de volume.

Le cervelet pèse de 130 à 150 grammes, terme moyen ; on peut évaluer le rapport approximatif du poids du cervelet à celui du cerveau à $\frac{1}{8}$ (4).

Suivant le sexe;

D'après Gall et Cuvier, le cervelet de la femme serait proportionnellement plus

(1) J'ai rapporté, *Anat. pathol.*, avec fig., un cas d'absence du cervelet.

(2) Lettre d'un médecin des hôpitaux du roi, Namur, 1710.

(3) *Encefalotomia nuova universale*, Torino, 1780.

(4) Chaussier dit : « D'après un assez grand nombre de recherches comparatives, nous « avons trouvé quelquefois, dans l'homme adulte, que le cervelet était la 6e, la 7e, d'au- « tres fois, mais rarement, la 10e ou la 11e partie du poids du cerveau. Dans l'enfant nais- « sant, nous l'avons trouvé la 13e, la 14e, la 17e, la 21e, la 26e, et même une fois la « 33e partie du poids total du cerveau. » (*De l'Encéphale*), p. 77.

volumineux que celui de l'homme. Les recherches de Parchappe tendraient, au contraire, à faire croire que le cervelet est d'un moindre volume chez la femme que chez l'homme. D'après Gall, il serait en rapport avec l'énergie des fonctions génératrices, et se traduirait à l'extérieur par le développement des bosses occipitales inférieures (1).

Suivant l'âge.

Le cervelet est proportionnellement beaucoup moins volumineux chez l'enfant que chez l'adulte : entre le cervelet et le cerveau de l'enfant, le rapport est : : 1 : 20.

Consistance du cervelet.

La *consistance* du cervelet a beaucoup occupé les anatomistes, qui sont bien loin d'être d'accord à ce sujet. Cette divergence tient à ce que le cervelet, qui est rarement examiné à l'état frais, se décompose plus vite que le cerveau, à cause de sa vascularité et de sa position déclive. Il résulte de mes observations que le centre médullaire du cervelet est plus consistant que celui du cerveau, que la substance grise du cervelet est, au contraire, plus molle que celle du cerveau, et que cette substance grise se ramollit sur le cadavre avec une extrême rapidité, en sorte qu'il est difficile d'avoir un cervelet dont la substance grise soit à l'état normal.

Forme du cervelet. Ses dimensions.

Le cervelet représente un ellipsoïde aplati de haut en bas, dont le grand diamètre, qui est transversal, est de 9 à 10 centimètres, le diamètre antéro-postérieur, de 5 centimètres et demi à 6 et demi, et le diamètre vertical, de 5 centimètres

(Fig. 117) (*).

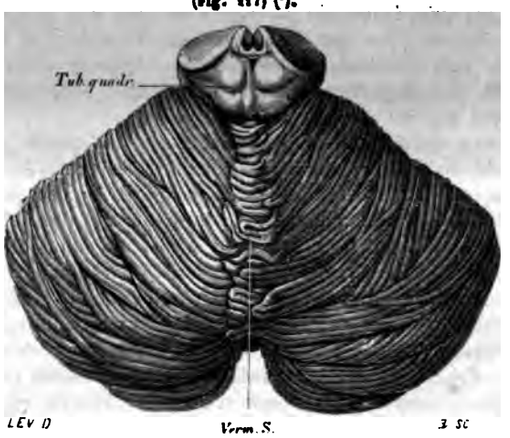

Cervelet ; face supérieure (d'après L. Hirschfeld).

(*) *Verm. s.*, vermis supérieur. — *Tub. quadr.*, tubercules quadrijumeaux.

(1) Je ne crois pas qu'on puisse donner à cette idée d'autre valeur que celle d'une hypothèse ingénieuse. L'aptitude à la génération n'est nullement dépendante du cervelet ; car tous les animaux invertébrés sont sans cervelet, et dans certaines espèces vertébrées, remarquables par leur ardeur pour l'acte vénérien, le cervelet est extrêmement petit. On cite cependant quelques faits tendant à établir que la diminution de la bosse occipitale a suivi l'extirpation du testicule correspondant ; mais il faudrait d'abord constater le fait, et établir d'une manière positive que l'inégalité des bosses occipitales n'était pas antérieure à la castration.

et demi dans sa portion la plus épaisse, de 12 millimètres dans sa portion la moins épaisse, c'est-à-dire, à la circonférence. On peut encore comparer le cervelet à un cœur de carte à jouer, dont l'échancrure serait en arrière et dont le sommet tronqué serait en avant ; ou, mieux peut-être, avec les anciens à deux sphéroïdes aplatis, confondus par leurs points juxtaposés.

Le cervelet est parfaitement symétrique ; cependant il n'est pas rare de voir une différence assez prononcée entre la moitié droite et la moitié gauche de cet organe (1). Symétrie du cervelet.

On considère au cervelet une face supérieure, une face inférieure et une circonférence. Face supérieure.

1° La *face supérieure* présente, sur la ligne médiane, une éminence antéro-postérieure, beaucoup plus prononcée en avant qu'en arrière, où elle finit comme en mourant. Cette éminence, qui est sillonnée transversalement et comme divisée en anneaux, à la manière d'un ver à soie, et qui d'ailleurs n'est nullement distincte du reste du cervelet, a été appelée *vermis supérieur*, *processus vermiformis superior*, *éminence vermiculaire supérieure*. Plus saillante en avant, où elle recouvre les pédoncules cérébelleux supérieurs et la valvule de Vieussens, en s'étendant jusqu'aux tubercules quadrijumeaux postérieurs, elle se Vermis supérieur.

(Fig. 118) (*).

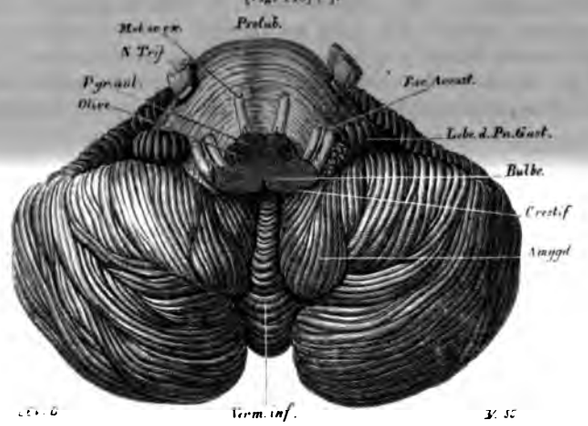

Cervelet ; face inférieure (d'après L. Hirschfeld).

déprime et disparaît graduellement en arrière. On doit la considérer, avec Malacarne, comme la partie supérieure du *lobe médian du cervelet*. De chaque côté, la face supérieure présente un plan incliné en dehors et en bas. Cette face

(*) Le bulbe a été enlevé par une section transversale pratiquée au niveau de son union avec la protubérance — *Verm. inf.*, vermis inférieur. — *Amygd.*, amygdale ou lobule du bulbe. — *C. restif.*, corps restiforme. — *Lob. d. Pn. Gastr.*, lobule du pneumogastrique — *Fac. Acoust.*, nerfs facial et acoustique. — *Pyr. ant.*, pyramide antérieure. — *N. trij.*, nerf trijumeau. — *Mot. oc. ex.*, nerf moteur oculaire externe

(1) Dans quatre cas d'hémiplégie que j'ai eu occasion d'observer, il y avait en même temps atrophie de l'hémisphère droit du cerveau, et atrophie de l'hémisphère gauche du cervelet : je suis fondé à conclure, d'après cela, qu'il existe des rapports intimes entre les hémisphères opposés de ces deux portions de l'encéphale.

supérieure est séparée des lobes postérieurs du cerveau par la tente du cervelet.

Face inférieure.

2° La *face inférieure* du cervelet est reçue dans la concavité des fosses occipitales, qui se moulent exactement sur elle. Elle est divisée en deux moitiés latérales arrondies, *lobes* ou *hémisphères* du cervelet, par un sillon médian antéro-postérieur, *grande scissure médiane du cervelet* (*vallecula*, Haller). Ce sillon divise complétement le cervelet en arrière, où il reçoit la faux du cervelet; en avant, ce n'est plus qu'une large gouttière, qui reçoit le bulbe rachidien; au milieu, il présente un espace losangique, au fond duquel apparaît la base d'une éminence pyramidale, sillonnée transversalement par anneaux, et que les anciens ont désignée sous le nom de *vermis inferior, éminence vermiculaire inférieure* (*pyramide lamineuse*, Malacarne). Cette éminence, plus prononcée et plus distincte que le vermis supérieur, présente quatre prolongements ou branches disposées en croix : une postérieure, en forme de tubercule, qui occupe la partie postérieure de la grande scissure médiane; deux latérales, qui vont s'enfoncer dans les angles latéraux du quatrième ventricule; une antérieure, qui se prolonge, en s'effilant, d'arrière en avant, et se termine par un renflement mamelonné (*éminence mamillaire* de Vicq-d'Azyr). Le mamelon terminal du vermis inférieur est libre dans le quatrième ventricule, où il proémine; Malacarne l'a désigné sous le nom de *luette*.

Grande scissure médiane.

Vermis inférieur.

Ses quatre prolongements ou branches

Son mamelon terminal.

Éminence mamelonnée médiane.

Ses deux racines.

L'extrémité antérieure du vermis inférieur, ou *luette* de Malacarne, ressemble à une soupape mobile. Elle tient au cervelet par deux pédicules blancs qui se portent en dehors et en arrière, sur les branches latérales de l'éminence cruciale que représente le vermis inférieur. Elle offre, en outre, deux replis larges et minces, assez analogues, quant à l'épaisseur, au septum lucidum, et qui,

(Fig. 119) (*).

Cervelet, face inférieure (d'après L. Hirschfeld).

nés des parties latérales de ce mamelon, vont se continuer par leur extrémité externe avec la racine du lobule du nerf pneumogastrique (1). Ces replis, qui

(*) Le bulbe a été renversé en avant, et les amygdales enlevées. — *Verm. inf.*, vermis inférieur. — *Valv. d. Tar.*, valvules de Tarin. — *Pl. choroïde*, plexus-choroïde du 4e ventricule.

(1) L'éminence mamelonnée médiane du vermis et les deux replis connus sous le nom

me paraissent formés par une duplicature de la membrane interne, doublée d'une lamelle médullaire très-mince, ne sont autre chose que les *valvules de Tarin;* ils sont semi-lunaires, extrêmement minces, demi-transparents, adhérents par leur bord convexe à la paroi postérieure du quatrième ventricule, libres par leurs deux faces et par leur bord concave, un peu épaissi. Les deux replis semi-lunaires, avec l'éminence mamelonnée médiane, représentent très-bien le voile du palais, dont cette dernière figurerait la luette. Ils ne méritent d'ailleurs nullement le nom de valvules, ainsi que le fait remarquer Vicq-d'Azyr, qui les appelle tout simplement *lames semi-lunaires de l'éminence mamelonnée du vermis inférieur*. Valvules de Tarin.

Le vermis inférieur n'est autre chose que la partie inférieure du *lobe médian du cervelet*, dont le vermis supérieur constitue la partie supérieure. Le vermis supérieur se continue, sans ligne de démarcation, avec les deux hémisphères du cervelet; en sorte que, supérieurement, les lames du cervelet n'éprouvent aucune interruption sur la ligne médiane. Le vermis inférieur, qui semble au premier abord destiné à séparer ces deux hémisphères, est néanmoins un moyen de continuité pour un très-grand nombre de lames du cervelet, ainsi qu'on le voit parfaitement en écartant les deux hémisphères l'un de l'autre. Les vermis supérieur et inférieur appartiennent au lobe médian du cervelet.

3° *La circonférence du cervelet*, elliptique, ou plutôt en forme de cœur de carte à jouer, à sommet tronqué, dirigé en avant, présente, en arrière, une *échancrure* (*échancrure postérieure*), dont les bords, arrondis et convexes, interceptent un espace triangulaire qui reçoit la faux du cervelet et la crête occipitale interne. Au fond de cette échancrure, se voit une surface sillonnée transversalement, qui unit le vermis supérieur au vermis inférieur, qu'on pourrait appeler *vermis postérieur*, et qui appartient au lobe médian du cervelet. Les bords arrondis de l'échancrure se continuent avec la circonférence du cervelet. En avant, la circonférence du cervelet est constituée par les pédoncules cérébelleux moyens, qui sont rectilignes comme la face postérieure des rochers, à laquelle ils correspondent. Cette circonférence présente en avant, sur la ligne médiane, une échancrure, ou plutôt une excavation ou gouttière profonde, pour recevoir le bulbe rachidien et la protubérance, qu'elle embrasse dans la moitié postérieure de leur pourtour (*grande échancrure cérébelleuse antérieure*). Dans cette échancrure se voit, en bas, la petite éminence vermiculaire que nous avons dit être le mamelon terminal du vermis inférieur. Circonférence du cervelet. Vermis postérieur. Grande échancrure cérébelleuse antérieure.

C'est par la partie antérieure de sa circonférence que le cervelet reçoit ou émet tous ses faisceaux de communication avec le cerveau et avec la moelle : ainsi, indépendamment des pédoncules cérébelleux moyens, nous y voyons les pédoncules cérébelleux supérieurs ou *processus ad testes* et les pédoncules cérébelleux inférieurs ou *processus ad medullam*. Nous reviendrons sur ces faisceaux, qui sont au nombre de six, trois de chaque côté. Les faisceaux de communication du cervelet émanent de la partie antérieure de sa circonférence.

A. *Sillons, lobules, lames et lamelles du cervelet*. Toute la surface du cervelet est sillonnée par les lignes courbes, généralement concentriques, horizontales, mais peu régulières. Ces sillons ne sont point parallèles; ils s'infléchissent les uns vers les autres et se coupent souvent à angle très-aigu. Ils paraissent tous Sillons cérébelleux.

de valvules de Tarin représentent assez bien le bord libre du voile du palais, d'où le nom de luette, donné par Malacarne à cette éminence médiane, et d'*amygdales, lobules tonsillaires*, donnés aux lobules du bulbe qui proéminent, de chaque côté, dans le quatrième ventricule.

également superficiels, lorsque le cervelet est enveloppé de ses membranes, et ne peuvent être bien étudiés qu'après l'ablation de ces dernières. On voit alors qu'ils ont une profondeur très-inégale, et qu'ils présentent, sous ce rapport, ainsi que les segments des couches qui les séparent, une sorte de hiérarchie, qui permet de les diviser en quatre ordres. Les sillons du premier ordre sont les plus profonds ; ils arrivent jusqu'au noyau blanc central et divisent le cervelet en *segments* ou *lobules* (on en compte 12 à 15). Parmi les sillons du premier ordre, je signalerai, comme les plus profonds, ceux qui occupent la circonférence du cervelet. La profondeur de l'un de ces sillons (grand sillon horizontal, de Vicq-d'Azyr) est telle qu'on a cru pouvoir le considérer comme divisant chaque hémisphère du cervelet en deux moitiés, l'une supérieure, l'autre inférieure. Cette profondeur du sillon ou des sillons circonférentiels, de même que l'inégalité des sillons du premier ordre, s'explique par l'éloignement plus ou moins considérable du noyau central.

Quatre ordres de sillons cérébelleux.

Segments ou lobules du cervelet.

Les segments ou *lobules cérébelleux* sont divisés en *segments secondaires* par les sillons du second ordre. Les segments secondaires sont subdivisés en *lames*, et celles-ci en *lamelles* par deux ordres de sillons plus petits.

Segments secondaires

Lames et lamelles.

Pourfour du Petit, Malacarne et Chaussier ont étudié les segments, lames et lamelles du cervelet avec une minutieuse exactitude. Ils les ont même comptés. Les différences dans les résultats (1) auxquels ils sont parvenus, attestent moins des variétés dans la disposition de l'organe que le défaut d'une base uniforme dans la manière de procéder au dénombrement.

Les segments de la circonférence du cervelet sont les plus considérables : ils représentent des portions d'ellipsoïde très-renflées à leur partie moyenne, effilées à leurs extrémités. Les sillons de la face supérieure sont tous concentriques, et décrivent une courbe à concavité antérieure. Les segments de la face inférieure sont concentriques pour chaque moitié ou lobe du cervelet, et indépendants des segments du lobe opposé. Les lobules vont en diminuant de volume d'arrière en avant.

Disposition générale des segments cérébelleux.

Disposition générale des lames cérébelleuses.

Un sillon très-profond, *grand sillon supérieur* de Vicq-d'Azyr, se trouve situé, à sa partie moyenne, derrière l'extrémité postérieure du vermis, et se termine des deux côtés, aux extrémités du diamètre transversal du cervelet. Il divise la face supérieure des hémisphères cérébelleux en deux segments principaux, l'un postérieur, semi-lunaire, l'autre antérieur, plus considérable, dont la face libre est quadrilatère. Mais les sillons situés en avant du grand sillon supérieur, bien que moins profonds, atteignent également le noyau blanc central, et séparent des segments parfaitement indépendants les uns des autres.

Les lames du cervelet sont appliquées les unes contre les autres, comme les feuillets d'un livre ; elles sont isolées les unes des autres dans toute leur longueur, séparées par un prolongement de la pie-mère et ne tiennent au reste du cervelet que par leur bord adhérent.

Des lamelles.

Il n'en est pas de même des lamelles, qu'on voit passer d'une lame à une autre lame, et même d'un segment à un autre segment. Si l'on écarte, en effet, les segments du cervelet, on voit les sillons de séparation obliquement parcourus

(1) Winslow admet 3 lobules, Collins 6, Pourfour du Petit 15, Malacarne 11, Chaussier 16. Chaussier compte dans le cervelet 60 lames et de 600 à 700 lamelles ; avant lui, Malacarne avait admis de 700 à 800 lamelles. Un fait fort curieux, c'est que Malacarne n'a trouvé que 324 lamelles chez un individu affecté d'aliénation mentale.

par un très-grand nombre de lamelles, qui vont d'un segment à un autre.

Disposition des segments, lames et lamelles sur la ligne médiane.

Sur la ligne médiane, les segments, lames et lamelles présentent une disposition qui mérite d'être mentionnée. Ils ne sont point interrompus au niveau du vermis supérieur ; seulement on observe en ce lieu une légère inflexion, telle que la portion moyenne des segments postérieurs est comme attirée en avant, et décrit une courbe à concavité postérieure. On trouve, en outre, sur cette ligne médiane quelques légères modifications : il semble qu'il y ait échange de lames et de lamelles entre les divers segments, et que les unes s'amincissent et se terminent dans les points où les autres semblent naître. Au niveau du vermis inférieur, la continuité est établie entre les deux lobes du cervelet par les embranchements latéraux de ce vermis. Mais en avant, au niveau du bulbe rachidien, les deux hémisphères du cervelet sont parfaitement distincts l'un de l'autre. D'après cela, on peut apprécier ce qu'il y a de vrai et ce qu'il y a d'inexact dans la comparaison que Haller a établie entre le vermis supérieur et le corps calleux.

Au niveau du vermis supérieur.

Au niveau du vermis inférieur.

En arrière, au niveau de l'échancrure, la continuité est établie à l'aide des petits anneaux transverses dont nous avons parlé, et qui constituent le *vermis postérieur*.

Au niveau du vermis postérieur.

C'est la réunion du vermis inférieur, du vermis supérieur et du vermis postérieur qui constitue le *lobe médian du cervelet*, que Gall et Spurzheim nomment *partie primitive* ou *fondamentale* du cervelet, parce qu'en effet cette partie se voit chez tous les animaux, et que chez un grand nombre (oiseaux, reptiles, poissons), les lobes latéraux manquant complétement, elle constitue à elle seule la totalité du cervelet. Il est bon d'ajouter que, de tous les mammifères, l'homme est celui dont les lobes latéraux sont le plus développés, et le lobe médian le moins considérable. Lobe médian à l'état de vestige, lobes latéraux très-développés, tels sont les caractères du cervelet de l'homme : lobe médian très-développé, lobes latéraux à l'état de vestige, tel est le caractère du cervelet des autres animaux.

Les trois vermis, par leur réunion, constituent le lobe médian du cervelet.

Caractères différentiels du cervelet de l'homme et du cervelet des animaux.

On pourrait, à la rigueur, distinguer par des noms particuliers tous les segments du cervelet. Nous devons mentionner en particulier : 1° le *segment* ou *lobule de la circonférence*, qui est le plus considérable ; 2° les *lobules du bulbe rachidien* (*lobuli medullæ oblongatæ, amygdales, lobuli tonsillares*), situés derrière le bulbe rachidien, dont la face interne, concave, se moule sur le corps restiforme, et dont la face externe et postérieure, convexe, s'enfonce un peu dans le trou occipital. Une dépression notable, en forme d'étranglement, indique les parties engagées dans ce trou. Ces lobules du bulbe rachidien, dont la disposition a frappé tous les anatomistes, sont les plus internes de chaque hémisphère cérébelleux. Ils sont séparés l'un de l'autre par le vermis inférieur, et se terminent en avant et en dedans par une extrémité mamelonnée, qui remplit en partie le quatrième ventricule. Leur face supérieure est en rapport avec les valvules de Tarin. C'est autour du segment formé par le lobule du bulbe que les autres segments inférieurs du cervelet décrivent des courbes concentriques. Nous signalerons en outre : 3° le *lobule du nerf pneumogastrique*, espèce de touffe proéminente (*flocculi seu lobuli nervi vagi*), située en avant et au-dessus du nerf pneumogastrique, en arrière des nerfs facial et auditif. Ce lobule est comme implanté sur le bord inférieur du pédoncule cérébelleux moyen, au-devant du lobule du bulbe.

Segments qui méritent une mention spéciale.

Lobule de la circonférence.

Lobule du bulbe rachidien.

Lobule du nerf pneumogastrique.

II. *Texture du cervelet.* Le cervelet est composé de deux substances : l'une, superficielle, qui est *grise* ; l'autre, centrale, qui est *blanche*.

Texture du cervelet.

La *substance blanche*, dont la masse est bien moindre que celle de la substance grise, représente un noyau central, enveloppé de toutes parts par cette dernière. Ce noyau, peu considérable dans le lobe moyen, se renfle dans les lobes latéraux, et fournit à sa périphérie un grand nombre de prolongements, dont les uns pénètrent dans les lobules, lames et lamelles du cerveau, en se divisant, comme les ramifications d'un arbre, en branches, rameaux et ramuscules, et dont les autres, appelés *pédoncules* du cervelet, se portent vers le cerveau, vers la protubérance et vers le bulbe. A leur point de départ de la partie latérale et antérieure du noyau blanc central, on trouve un amas de substance grise, disposé en une lame plissée, analogue à celle qui forme l'olive dans le bulbe; on le désigne sous le nom de *corps rhomboïdal ou dentelé*.

Coupes verticales antéro-postérieures.

Les coupes verticales antéro-postérieures donnent une très-bonne idée de la distribution de la substance blanche et de la substance grise dans le cervelet. On y distingue une figure très-élégante, connue sous le nom pittoresque d'*arbre de vie*, dénomination déduite, soit de l'importance qu'on a donnée à cette structure du cervelet, soit de sa ressemblance avec le feuillage du thuya ou arbre de vie. Pratiquées sur la ligne médiane, ces coupes donnent l'*arbre de vie du lobe médian*; pratiquées sur les côtés, elles donnent l'*arbre de vie des lobes latéraux*.

Arbre de vie du lobe médian.

a. L'arbre de vie du lobe médian (*fig.* 125) est formé par un noyau central de substance blanche, de forme triangulaire, duquel partent deux branches principales, l'une inférieure, qui fournit au vermis inférieur et au vermis postérieur, c'est-à-dire, à toute la partie antérieure et postérieure du lobe médian; l'autre supérieure, qui fournit à tout le vermis supérieur. Ces deux branches se subdivisent en six rameaux, variables pour la direction, la longueur et l'épaisseur, lesquels se subdivisent en rameaux secondaires, et ceux-ci en ramifications. Un petit renflement de substance blanche s'observe toujours dans les lieux de division.

Une couche de substance grise, épaisse de 2 à 3 millimètres, revêt chacune de ces ramifications, de ces rameaux et de ces branches, pour constituer les lamelles, les lames et les segments du lobe médian.

Forme rotacée du lobe médian

Cette même coupe permet de constater 1° l'existence du lobe médian du cervelet; 2° la continuité du vermis supérieur, du vermis postérieur et du vermis inférieur; 3° la forme générale du lobe médian, qui est rotacé ou en roue; 4° le nombre et l'arrangement des segments, lames et lamelles du cervelet; 5° enfin la disposition de la valvule de Vieussens, qui n'est autre chose que la ramification la plus supérieure du noyau central et qui peut être considérée comme une demi-lamelle du cervelet.

Arbre de vie des lobes latéraux.

Noyau blanc central.

b. Une coupe verticale dirigée des pédoncules moyens du cervelet vers sa circonférence donne l'*arbre de vie des lobes latéraux*. Sur cette coupe, on voit, au centre de chaque lobe, un noyau blanc, d'où partent quinze ou seize prolongements principaux ou branches, qui deviennent elles-mêmes les noyaux d'autant de segments. Ces branches se divisent en rameaux secondaires, et ceux-ci en ramifications. Une couche grise, épaisse de 2 à 3 millimètres, se moule exactement sur elles. Il est facile de constater que les segments du cervelet diffèrent beaucoup entre eux par leur volume, leur direction et leur mode de division; que les segments supérieurs sont les plus petits, les segments de la circonférence les plus volumineux (1), et que les segments inférieurs tiennent le

Inégalités des segments.

(1) Le segment de la circonférence, qui est le plus volumineux, se divise immédiatement en deux segments plus petits. La coupe que je décris montre que c'est à tort qu'on a admis

milieu; qu'il n'existe aucun vide entre les segments et que les lames et même les lamelles remplissent les intervalles de ces segments; enfin que ces segments sont recourbés sur eux-mêmes d'arrière en avant, pour constituer une espèce de roue ou de cercle horizontal, dont le champ est perpendiculaire au champ du lobule médian, que nous avons vu représenter une espèce de roue verticale.

Disposition rotacée des lobes latéraux dans le sens horizontal.

(Fig. 120) (*).

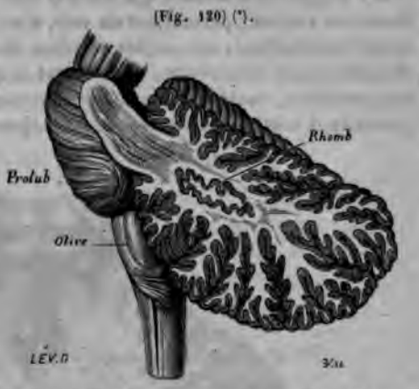

Coupe verticale antéro-postérieure d'un hémisphère du cervelet d'après L. Hirschfeld.

Dans la portion centrale du noyau blanc de chaque moitié du cervelet, à une moindre distance, cependant, du plan supérieur que du plan inférieur, se voit le *corps rhomboïdal de Vieussens*, *corps dentelé* ou *festonné* de Vicq-d'Azyr (1), dont la forme est ovoïde, dont l'enveloppe membraneuse, jaunâtre, dense et plissée en zigzag, représente trait pour trait les olives, et que j'ai, pour cette raison, coutume de décrire sous le titre d'*olive* ou *corps olivaire du cervelet*. Gall et Spurzheim l'ont considéré comme un ganglion de renforcement : de là le nom de *ganglion du cervelet*, sous lequel ils l'ont décrit. Son plus petit diamètre, qui est vertical, est égal au tiers du plus grand diamètre, qui est horizontal. Dans un cas où ce dernier diamètre avait 30 millimètres, le premier avait 10 millimètres. Au reste, le volume de l'olive cérébelleuse varie chez les divers sujets et se trouve toujours en raison directe du volume du lobe latéral du cervelet ; c'est pour cela qu'elle est beaucoup moins développée chez les animaux que chez l'homme.

Corps rhomboïdal. Son analogie avec le corps olivaire du bulbe.

Son diamètre.

Du noyau central de chaque lobe latéral partent ou, si l'on veut, à ce noyau aboutissent les *pédoncules du cervelet*, qui sont au nombre de trois de chaque côté, et distingués en *supérieur*, *moyen* et *inférieur* (*fig.* 121). Les *pédoncules supérieurs* sont généralement connus sous le nom de *processus cerebelli ad testes*. Ils se voient au-devant du vermis supérieur, et semblent se porter des parties latérales du lobule médian aux tubercules quadrijumeaux. Les *pédoncules inférieurs* (*processus cerebelli ad medullam*), qui ne sont autre chose que les corps restiformes, établissent une communication intime entre le cervelet et la moelle. Enfin, les *pédoncules moyens, pédoncules cérébelleux, cuisses de la moelle allongée*, antérieurs aux deux précédents, occupent la partie antérieure de la circonférence du cervelet et se continuent sans ligne de démarcation avec la protubérance.

Pédoncules du cervelet.

Pédoncules supérieurs du cervelet.

Pédoncules inférieurs.

Pédoncules moyens.

c. Les *coupes horizontales du cervelet*, étudiées avec tant de soin et parfaitement sur la grande circonférence du cervelet un sillon horizontal, qui irait de l'un à l'autre pédoncule cérébelleux moyen.

Étude du cervelet par des coupes horizontales

(*) *Protub.*, protubérance. — *Rhomb.*, corps rhomboïdal.

(1) Pour diviser le corps rhomboïdal, il faut que la coupe longe les pédoncules inférieurs du cervelet. Je conseille, pour se faire une bonne idée de l'analogie qui existe entre l'olive du cervelet et l'olive du bulbe, de diviser par la même coupe le corps rhomboïdal et le corps olivaire du bulbe, chez le même sujet.

figurées par Vicq-d'Azyr, démontrent que les dimensions du noyau médullaire central dans le sens horizontal sont de beaucoup supérieures à ses dimensions dans le sens vertical (1).

Disposition tantôt parallèle, tantôt oblique des lamelles.

Ces coupes horizontales, qui doivent être faites parallèlement à la face supérieure du cervelet, permettent de voir, d'une part, la situation relative des deux corps rhomboïdaux, aux angles externes du 4e ventricule et au point de départ des pédoncules du cervelet ; d'autre part, la disposition respective des lames, tantôt parallèles, tantôt obliques les unes par rapport aux autres, dont les unes parcourent toute la circonférence de l'organe, dont les autres se terminent par

(Fig. 121) (*).

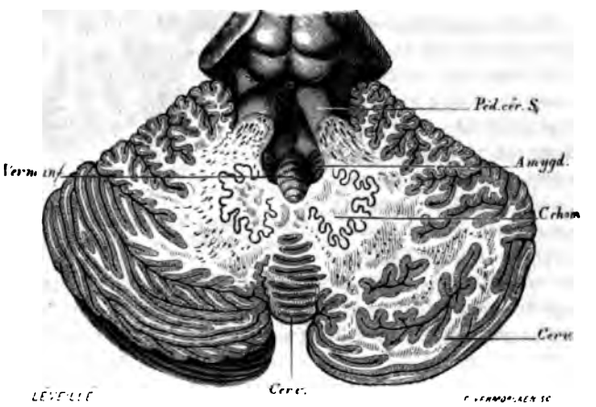

Coupe horizontale du cervelet, au niveau de la valvule de Vieussens (d'après L. Hirschfeld).

une extrémité effilée, pour renaître bientôt en passant de l'un à l'autre segment.

Continuité du lobe droit et du lobe gauche établie par le lobe médian.

Enfin, ces coupes horizontales permettent de voir la continuité du lobe cérébelleux droit avec le lobe cérébelleux gauche, par l'entremise du lobe médian. Dans le lobe médian, les lamelles présentent plus d'irrégularité que dans les lobes latéraux ; elles se coupent sous divers angles, se reconstituent en quelque sorte sous de nouvelles combinaisons, de telle sorte que plusieurs anatomistes ont admis un véritable entre-croisement dans cette partie médiane du cervelet.

Le lobe médian présente aussi son centre médullaire, qui unit les centres médullaires latéraux ; en sorte que, dans une coupe qui réussit bien, on peut obtenir une espèce de centre ovale cérébelleux, analogue au centre ovale de Vieussens.

La texture du cervelet, considérée d'une manière générale, est donc lamelleuse. Du noyau blanc central, partent d'innombrables lamelles, lesquelles, juxtaposées, sans se confondre jamais, forment des groupes qui se divisent en groupes secondaires, tertiaires, comme les rameaux de l'arbre de vie. Chaque

(*) *Cerv.*, cervelet. — *C. rhom.*, corps rhomboïdal. — *Amygd.*, amygdales. — *Péd. cér. s.*, pédoncule cérébelleux supérieur. — *Verm. inf.*, vermis inférieur.

(1) Il y a, pour chaque lobe du cervelet, un *centre médullaire* analogue au centre médullaire des hémisphères cérébraux, c'est-à-dire, un lieu où la coupe horizontale offre des dimensions plus considérables qu'en tout autre point.

lamelle représente une sorte d'éventail, dont le bord adhérent, très-étroit et concave, s'appuie sur le noyau blanc central, avec lequel il se continue manifestement, et dont le bord inverse répond à la surface du cervelet. En s'écartant du noyau central, les lamelles divergent dans tous les sens.

Les pédoncules supérieurs du cervelet établissent une communication entre le cervelet et le cerveau.

B. *Pédoncules supérieurs du cervelet.* Ils sont plus généralement connus sous le nom de *processus cerebelli ad testes*, qui leur a été donné par Pourfour du Petit. Je me hâte de dire que ce nom consacre une erreur anatomique, car les pédoncules supérieurs du cervelet ne vont en aucune manière se terminer aux tubercules quadrijumeaux postérieurs, mais s'enfoncent sous ces tubercules et sont recouverts par le faisceau triangulaire latéral : on devrait plutôt les appeler *processus cerebelli ad cerebrum* (Drelincourt).

Leurs faces et leurs bords.

Les pédoncules supérieurs du cervelet se présentent sous l'aspect de deux lamelles nées dans l'épaisseur du cervelet, de chaque côté de la ligne médiane, qui se portent parallèlement en haut et en avant, et paraissent, au premier abord, se continuer avec les tubercules testes. Leur *face supérieure*, convexe, est recouverte par le cervelet, dont elle est séparée par un double feuillet de pie-mère. Leur *face inférieure*, libre en partie, concourt à former la paroi supérieure du quatrième ventricule. Leur *bord externe* est séparé de la protubérance par un sillon, qu'on peut désigner sous le nom de *sillon latéral de l'isthme*. Leur *bord interne* est uni à celui du côté opposé par la valvule de Vieussens, dont il se distingue par sa couleur et par son épaisseur. Leur *extrémité inférieure* s'enfonce dans l'épaisseur du noyau blanc du cervelet. Les pédoncules supérieurs du cervelet sont fasciculés. Par leur extrémité inférieure, ils vont concourir à la formation du noyau central du cervelet, et semblent appartenir principalement au lobe médian ; par leur extrémité supérieure, ils s'épanouissent en un grand nombre de fibres, dont les unes se terminent sur la paroi antérieure du quatrième ventricule, de chaque côté de la ligne médiane, et dont les autres forment une anse au-dessous des tubercules quadrijumeaux. S'entre-croisent-ils? Cette question ne me paraît pas encore résolue.

Structure fasciculée des pédoncules cérébelleux supérieurs.

Valvule de Vieussens.

C. *Valvule de Vieussens* (*valvula magna cerebri*). C'est une lame quadrilatère très-mince, demi-transparente, qui remplit l'intervalle entre les deux pédoncules supérieurs du cervelet (*velum medullare, velum interjectum*, Haller). Sa *face postérieure* ou *supérieure* concave, répond, en haut, au segment le plus inférieur du vermis supérieur, dont elle est séparée par un double repli de la pie-mère. Les deux tiers inférieurs de cette face postérieure sont recouverts par une couche grise, crénelée transversalement, qui présente exactement la disposition des faces d'une lamelle cérébelleuse. La ligne médiane de cette face est marquée par un trait linéaire, trace suivant Rolando de l'union des deux lames qui constitueraient la valvule. La *face antérieure* ou inférieure est convexe et contribue à former la paroi supérieure du quatrième ventricule. Cette face est contiguë à la partie la plus élevée de l'extrémité antérieure du vermis inférieur du cervelet. Les *bords* de la valvule ne sont pas seulement juxtaposés aux bords correspondants des pédoncules supérieurs du cervelet ; ils sont véritablement continus avec ces bords. L'*extrémité* supérieure, étroite, se continue avec la portion postérieure des tubercules testes, si bien que, dans une coupe verticale médiane antéro-postérieure de ces parties, les tubercules testes semblent n'être qu'un renflement de la valvule (*fig.* 125). Cette extrémité présente assez souvent une bandelette transversale, qu'on peut considérer comme la commissure des pédoncules supérieurs du cervelet et des nerfs de la quatrième paire.

La face postérieure.

Ligne médiane.

Sa face antérieure.

Ses bords.

Son extrémité supérieure.

Son extrémité inférieure.

L'*extrémité* inférieure, large et très-mince, se continue avec le noyau du lobe médian du cervelet.

Il est bien évident que la valvule de Vieussens n'est autre chose qu'une *demi-lamelle cérébelleuse*. Une coupe verticale médiane antéro-postérieure montre l'identité la plus complète entre cette valvule, dont la lame blanche est une émanation de la substance blanche du lobe moyen du cervelet, et dont la substance grise, crénelée, comme je l'ai dit, reçoit pour chacune de ses petites divisions un petit noyau de substance blanche.

Éléments du cervelet.

Le cervelet présente une disposition assez simple des *éléments nerveux* qui entrent dans sa composition. La *substance grise* s'observe *à la surface* des segments, lames et lamelles, dans le *corps rhomboïdal* et sur la *valvule de Vieussens* ; partout ailleurs, on ne trouve que de la *substance blanche*, composée de tubes nerveux parallèles, séparés par un peu de substance conjonctive. Ces *tubes nerveux*, analogues à tous ceux qui se rencontrent dans les organes centraux, ont de $0^{mm},003$ à $0^{mm},009$ de diamètre ; suivant Gerlach, on les voit quelquefois se *bifurquer* au voisinage de la substance grise.

Substance grise de la surface.

Dans la *substance grise de la surface du cervelet*, on doit distinguer *deux couches*, l'une interne ou *rouillée*, l'autre externe ou *grise*, qui presque partout ont une épaisseur sensiblement égale.

Couche interne ou rouillée.

a. La *couche interne ou rouillée* est composée de *fibres nerveuses* et de grands amas de *noyaux*. Les fibres nerveuses ne sont autre chose que les prolongements des fibres de la substance blanche, qui continuent leur trajet de dedans en dehors, et traversent la couche rouillée, en s'écartant en éventail au voisinage des lamelles. Dans l'épaisseur de cette couche, leurs faisceaux parallèles se dissocient, leurs fibres s'amincissent considérablement et s'entre-croisent dans tous les sens, pour former un *réseau* très-serré, dans les mailles duquel sont déposés les *noyaux*. Ceux-ci ont de $0^{mm},004$ à $0^{mm},009$ de diamètre ; d'après Kölliker, ils appartiennent à de petites cellules délicates, anastomosées entre elles, et font partie du reticulum de substance conjonctive.

Couche externe ou grise.

b. La *couche externe ou grise* présente une composition différente, suivant qu'on examine ses parties profondes ou ses parties superficielles. Ces dernières sont formées presque exclusivement de substance conjonctive réticulée. Dans les parties profondes, au contraire, on observe de *grosses cellules nerveuses multipolaires*, de $0^{mm},035$ à $0^{mm},065$ de diamètre, arrondies, ovoïdes ou piriformes, et contenant une substance incolore, finement granulée, avec un gros *noyau* vésiculaire. Ces cellules ont toutes deux ou trois, rarement quatre prolongements, dont l'un, non ramifié et plus fin (prolongement cylindre d'axe de Deiters), est constamment dirigé vers la profondeur et paraît se continuer avec les fibres de la substance blanche ; tandis que les autres, plus gros, se ramifient vers la surface du cervelet et donnent naissance à des faisceaux de fibrilles extrêmement ténues. Au pourtour de ces cellules, on trouve de nombreuses *fibres nerveuses* très-fines, formant des plexus dans cette portion de la couche grise.

Grosses cellules multipolaires.

Corps rhomboïdaux.

Les *corps rhomboïdaux* ou *olives* du cervelet présentent, comme ceux du bulbe, une lame plissée contenant une multitude de petites *cellules multipolaires* jaunâtres, entre lesquelles passent des fibres nerveuses, dont quelques-unes paraissent se continuer avec les prolongements de ces cellules.

Vaisseaux.

D. *Vaisseaux du cervelet*. Nous avons vu (*Angéiologie*, p. 110 et 112) que chaque artère vertébrale fournit une branche cérébelleuse inférieure et postérieure, et que la basilaire donne naissance à la cérébelleuse inférieure et antérieure. Ces





artères cheminent flexueuses *à la surface du cervelet*, sans pénétrer dans les sillons des lamelles, et émettent une grande quantité de rameaux, qui pénètrent dans la substance grise.

Veines.

Les veines accompagnent les artères et vont se rendre dans les sinus droits, les sinus pétreux et les sinus latéraux. Les dernières ramifications de ces vaisseaux s'observent dans la pie-mère cérébelleuse, membrane remarquable par sa finesse, sa minceur et sa faible résistance (1).

Opinion de Gall.

III. *Fonctions du cervelet.* Elles sont bien loin d'être parfaitement connues. Nous ne pouvons pas même énumérer ici les nombreuses fonctions, plus ou moins hypothétiques, qu'on a attribuées au cervelet.

Le cervelet est-il l'organe de la coordination des mouvements ?

L'opinion de Gall, qui considérait le cervelet comme l'*organe de l'instinct de la propagation* ou de l'*amour physique*, est victorieusement refutée par l'anatomie pathologique, par l'anatomie comparée et par la physiologie expérimentale.

D'après Flourens (2), « dans le cervelet, réside une propriété dont rien ne « donnait encore l'idée en physiologie, et qui consiste à *coordonner* les mouve- « ments *voulus* par certaines parties du cerveau, *excités* par d'autres...., le cer- « velet est le siége exclusif du principe qui coordonne les mouvements de lo- « comotion. »

Les faits pathologiques établissent que dans les maladies du cervelet la paralysie, ordinairement croisée, est assez souvent directe (3).

Cervelet chez les animaux.

(1) Chez les *poissons*, le cervelet est généralement petit ; mais dans la raie et le squale, il est volumineux, divisé en circonvolutions, et se prolonge, en avant, au-dessus des lobes optiques (tubercules quadrijumeaux), en arrière, au-dessus du lobe de la huitième paire. Dans les silures, suivant la remarque de Weber, le cervelet est proportionnellement aussi volumineux que le cerveau de l'homme ; il recouvre la moitié postérieure des lobes cérébraux, de même que, chez l'homme, le cerveau recouvre le cervelet. Chez tous les poissons, le cervelet est creusé d'une cavité considérable ; dans aucun de ces animaux, il ne présente de division en segments, lames et lamelles.

Reptiles. Point de cervelet chez les batraciens (grenouille, crapaud), ni chez les ophidiens (serpents). La plupart des anatomistes l'admettent cependant, mais à l'état de vestige. Il est très-petit, en forme de voûte, dans les chéloniens (tortue), très-volumineux chez les sauriens (lézard, crocodile).

Oiseaux. Chez les oiseaux, le cervelet, très-considérable, mais réduit au lobe médian, représente un ellipsoïde, dont le grand diamètre serait vertical. Il est profondément et régulièrement parcouru par des sillons horizontaux, curvilignes, dont la moitié supérieure a sa concavité dirigée en bas, et la moitié inférieure, sa concavité dirigée en haut. Tous aboutissent à un petit tubercule ou appendice qui répond à chaque extrémité du diamètre transverse. La coupe du cervelet de l'oiseau donne un arbre de vie composé de substance blanche recouverte de substance grise.

Mammifères. Dans les trois classes précédentes, le cervelet est réduit au lobe moyen ; dans tous les mammifères, il existe des *lobes latéraux*. D'abord petits et en forme d'appendices, comme chez les rongeurs, dont le cervelet diffère peu de celui des oiseaux, ils s'accroissent progressivement à mesure qu'on s'élève jusqu'à l'homme, qui, sous le point de vue du développement du cervelet, de même que sous celui du développement du cerveau, occupe le degré le plus élevé de l'échelle animale. Chez tous les mammifères, le développement des lobes latéraux du cervelet est en raison directe du développement des olives cérébelleuses ou corps rhomboïdaux, que Vicq-d'Azyr refusait, à tort, aux mammifères.

(2) Ouvrage cité, 2e édition, préface, page 12.

(3) Voyez, pour plus de détails, Longet (ouvrage cité). Voyez aussi le mémoire de M. Bouillaud, intitulé : *Recherches cliniques et expérimentales, tendant à prouver que le*

Les principaux usages du cervelet nous sont probablement inconnus.

Les fonctions du cervelet sont-elles limitées à l'équilibration, à la coordination des mouvements? Il est plus que probable que cet organe préside à d'autres actes très-importants de l'économie; mais ils nous sont complétement inconnus.

D. — Toile choroïdienne inférieure.

La toile choroïdienne inférieure, qui complète la paroi postérieure du quatrième ventricule, est une membrane triangulaire dont la base supérieure est fixée sur la ligne médiane à la luette, latéralement aux valvules de Tarin et aux pédoncules du lobule du pneumogastrique; dont le sommet, inférieur, se fixe au bec du calamus, en se continuant avec le névrilemme de la moelle. La portion moyenne de la toile choroïdienne inférieure présente presque toujours une ouverture qui, dans l'opinion généralement admise, établirait une communication entre les ventricules de l'encéphale et l'espace sous-arachnoïdien. Cette ouverture nous paraît artificielle. A cette membrane se rattachent les plexus choroïdes du quatrième ventricule.

Situation, direction et trajet du [illegible]cho- [illegible] du [illegible]me [illegible]ule.

Au nombre de deux, les *plexus choroïdes du quatrième ventricule* commencent à côté l'un de l'autre par une extrémité très-ténue, sur la ligne médiane de la toile choroïdienne inférieure; ils se portent en haut, en divergeant, et s'infléchissent en dehors; ensuite ils contournent les côtés de l'éminence médiane du quatrième ventricule, se portent horizontalement en dehors, derrière les corps restiformes, puis derrière la lamelle fibreuse du nerf pneumogastrique, et s'élargissent considérablement dans ce point, pour se terminer sur le lobule du nerf pneumogastrique.

La texture de ces plexus est la même que celle des plexus choroïdes des ventricules cérébraux, avec lesquels nous l'étudierons. Ses artères proviennent des cérébrales inférieures.

§ 3. — DEUXIÈME VÉSICULE ENCÉPHALIQUE OU RÉGION DE L'AQUEDUC DE SYLVIUS.

Nous avons vu (p. 330) que cette vésicule est celle dont la forme subit le moins de changements, et que ses parois épaissies deviennent, l'inférieure, les *pédoncules cérébraux*, la supérieure, les *tubercules quadrijumeaux*, tandis que sa cavité, se rétrécissant de plus en plus, forme *l'aqueduc de Sylvius*, qui communique, en avant, avec la cavité de la première vésicule (ventricule moyen), en arrière, avec le ventricule cérébelleux ou quatrième ventricule. L'ensemble de cette vésicule, d'abord libre à la surface de l'encéphale, est recouvert plus tard par les hémisphères cérébraux.

cervelet préside aux actes de l'équilibration, de la station et de la progression, et non à l'instinct de la propagation (Arch. génér. de méd.).

Willis considérait le cervelet comme l'organe spécial de la musique et la source de tous les mouvements involontaires; d'autres l'ont considéré comme la source de tous les mouvements involontaires; d'autres, comme la source de tous les mouvements volontaires; d'autres, comme le siége de la sensibilité; d'autres, comme le principe moteur qui porterait les animaux à marcher en avant : mais aucune de ces opinions n'est fondée sur des preuves suffisantes.

Spitzka. Note on a hitherto unrecognized feature of the Segmentum. Bost. M. & S. J. 1885 CXII 365.

A. — Pédoncules cérébraux.

Idée générale des pédoncules cérébraux.

Tour à tour considérés comme des prolongements du cerveau vers la moelle (*processus cerebri ad medullam oblongatam, ad pontem Varoli*), ou comme les bras, les jambes, les cuisses du cerveau (*crura, femora, brachia cerebri*), d'autres fois enfin comme des prolongements de la moelle vers le cerveau (*processus medullæ oblongatæ ad cerebrum*), les *pédoncules cérébraux* sont deux grosses colonnes blanches, fasciculées, qui naissent des angles antérieurs et de la face antérieure de la protubérance, et vont s'enfoncer dans la couche optique, après 15 millimètres environ de trajet.

Leur direction oblique et divergente.

Cylindriques, rapprochés l'un de l'autre et comme étranglés au sortir de la protubérance, et néanmoins séparés par le prolongement interpédonculaire de la protubérance (*collier des pédoncules cérébraux*), les pédoncules cérébraux vont s'aplatissant, s'élargissant et s'épanouissant en quelque sorte, à mesure qu'ils se portent en avant, en dehors et en haut. La bandelette et la commissure optiques les circonscrivent et les limitent en avant, les corps genouillés externes et internes les limitent en dehors.

Volume des pédoncules cérébraux.

Leur *volume* est en rapport avec celui de l'hémisphère cérébral auquel ils correspondent. Égaux dans une bonne conformation du cerveau, ils s'atrophient avec l'hémisphère de leur côté, ainsi que j'ai eu plusieurs fois occasion de le vérifier.

Leurs rapports.

Libres en *bas*, en dehors et en dedans, remarquables par leur disposition fasciculée et par le parallélisme de leurs faisceaux, tous dirigés en haut, en avant et en dehors, recouverts par la pie-mère dans toute leur portion libre, ils sont confondus, en *haut*, avec les tubercules quadrijumeaux. *En avant*, les pédoncules s'enfoncent dans l'épaisseur des couches optiques, à travers lesquelles ils semblent pénétrer dans les corps striés, puis dans les hémisphères.

(Fig. 122) (*).

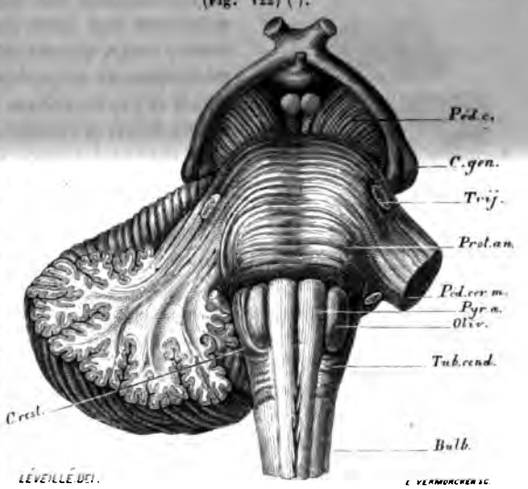

Moelle allongée, face inférieure (d'après L. Hirschfeld).

La *face interne* des pédoncules cérébraux, moins convexe que l'inférieure, forme la limite externe de l'espace interpédonculaire ; un sillon longitudinal, marqué par une ligne noirâtre (*locus niger* de Vicq-d'Azyr), la divise en deux parties superposées ; ce sillon forme le lieu d'origine du *nerf moteur* oculaire commun.

La *face externe* des pédoncules est embrassée par une circonvolution du cer-

(*) *Bulb.*, bulbe. — *Tub. cend.*, tubercule cendré de Rolando. — *Oliv.*, olive. — *Pyr. a.*, pyramide antérieure. — *C. rest.*, corps restiforme. — *Péd. cér. m.* pédoncule cérébelleux moyen. — *Prot. an.*, protubérance annulaire. — *Trij.*, nerf trijumeau — *C. gen.*, corps genouillé. — *Péd. c.*, pédoncule cérébral.

veau qu'on appelle *circonvolution de l'hippocampe*, et concourt à former la portion latérale de la grande fente cérébrale ; elle est croisée obliquement par la bandelette du nerf optique.

Tractus blancs perpendiculaires à leur direction.

Leurs faisceaux blancs sont légèrement divergents, et souvent ils sont coupés perpendiculairement par des tractus blancs, dont les uns émanent des tubercules quadrijumeaux postérieurs et de la valvule de Vieussens, dont les autres viennent de la face interne des pédoncules cérébraux. C'est à cette dispositionque Gall et Spurzheim ont donné le nom d'*entrelacement transversal des gros faisceaux fibreux*.

Lame criblée interpédonculaire.

Il résulte de la direction oblique et divergente des pédoncules cérébraux un *espace interpédonculaire* triangulaire, qui est rempli, en avant, par les *tubercules mamillaires* et le *tuber cinereum*, et qui présente, en arrière, deux faisceaux blancs, triangulaires, perforés d'ouvertures vasculaires (d'où le nom de *lame criblée interpédonculaire*), séparés des pédoncules par le locus niger. Ces faisceaux interpédonculaires ne sont autre chose que le prolongement des faisceaux de renforcement du bulbe ou faisceaux innominés, et c'est à ce niveau qu'on a admis un entre-croisement de ces faisceaux.

La *face supérieure* sert de base aux tubercules quadrijumeaux, dont on ne saurait la séparer.

Texture. Les pédoncules cérébraux sont formés de faisceaux parallèles de fibres antéro-postérieures, dont les plus inférieures sont la continuation des fibres des pyramides, les moyennes font suite au faisceau innominé du bulbe, tandis que les fibres supérieures sont le prolongement des pédoncules cérébelleux supérieurs et par les rubans de Reil, qui passent au-dessus d'eux, se réunissent sur la ligne médiane.

(Fig. 123) (*).

Section transversale des pédoncules cérébraux, immédiatement en avant de la protubérance (d'après L. Hirschfeld).

Corps noir de Sœmmering

La portion des faisceaux innominés qui répond aux pédoncules cérébraux, est distincte de ces pédoncules par une couche de matière noire ou noirâtre, bien décrite par Sœmmering, et connue sous le nom de *corps noir de Sœmmering*. Cette couche de substance noire a la forme d'une lame recourbée, ou d'une gouttière à convexité inférieure, dont un des bords est superficiel le long de la face interne du pédoncule cérébral et marque l'origine apparente du nerf de la troisième paire. Cette couche noire s'amincit en avant. Du reste, les faisceaux innominés sont accolés, intimement unis entre eux depuis le collet du bulbe, où ils prennent leur origine, jusqu'aux limites antérieures des pédoncules cérébraux, c'est-à-dire, jusqu'au niveau de l'extrémité antérieure des tubercules quadrijumeaux, point à partir duquel ils s'écartent l'un de l'autre, pour aller plonger dans les couches optiques.

Or, dans ce long trajet, quel est le moyen d'union de ces faisceaux innominés? Y a-t-il simple juxtaposition ou accolement ? y a-t-il entre-croisement ?

Il n'y a pas d'entre-croisement médian au niveau du bulbe de la protubérance.

Au niveau de la protubérance, les fibres antéro-postérieures semblent simplement accolées. Mais au niveau des pédoncules cérébraux, il m'a paru qu'il n'y avait pas seulement juxtaposition des deux faisceaux innominés, mais bien véritable entre-croisement : le faisceau innominé du côté droit m'a paru s'entre-

(*) 1, espace interpédonculaire. — 2, couche inférieure de fibres. — 3, locus niger. — 4, couche moyenne de fibres. — 5, aqueduc de Sylvius. — 6, fibres des pédoncules supérieurs du cervelet. — 7, tubercules quadrijumeaux postérieurs.



Anatomy of. Spitzka. J. d. Anat. IX 162

croiser par fascicules avec le faisceau innominé du côté gauche, pour aller se jeter dans la couche optique gauche, et réciproquement. Toutefois, la chose n'est pas aussi évidente, aussi incontestablement démontrée pour moi que l'entre-croisement des pyramides.

Il y a entre-croisement au niveau des pédoncules cérébraux.

D'après cela, on comprend comment Valentin (1) a pu admettre une décussation dans toute la hauteur de la ligne moyenne de la paroi du quatrième ventricule, et comment Foville (2) a représenté, dans une belle planche, cette décussation tout le long de la ligne médiane du bulbe, de la protubérance et de l'espace interpédonculaire jusqu'au-dessous des tubercules quadrijumeaux.

On a admis l'entre-croisement depuis le collet du bulbe jusqu'aux tubercules quadrijumeaux.

B. — Tubercules quadrijumeaux.

Préparation. Le cerveau étant posé sur sa face convexe, renversez le cervelet d'arrière en avant, et enlevez la pie-mère.

On appelle *tubercules quadrijumeaux* ou *bijumeaux* (*corpora bigemina*, Sœmmering) quatre tubercules régulièrement disposés à la surface supérieure des pédoncules cérébraux, de chaque côté de la ligne médiane ; ils forment deux paires, l'une antérieure, plus volumineuse, qui a reçu le nom de *nates*, *eminentiæ natiformes*, l'autre postérieure, plus petite, appelée *testes*, *eminentiæ testiformes* (3).

Les tubercules quadrijumeaux sont disposés par paires.

Intermédiaires au cerveau et au cervelet, les tubercules quadrijumeaux sont situés au-dessus des pédoncules cérébraux, par conséquent sur un plan antérieur à celui de la protubérance, et ne méritent pas le nom de *tubercules du mésocéphale*, qui leur avait été donné par Chaussier. Sous eux est creusé l'*aqueduc de Sylvius*, qui établit une communication entre le troisième et le quatrième ventricule. Derrière eux se voient le cervelet et plus particulièrement la valvule de Vieussens et les pédoncules supérieurs du cervelet (*processus cerebelli ad testes*) ; au-devant d'eux sont les couches optiques et le troisième ventricule.

Leur situation.

Leurs rapports.

(Fig. 124) (*).

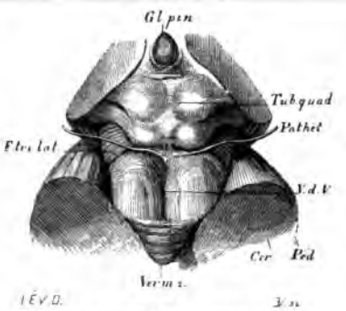

Tubercules quadrijumeaux (d'après L. Hirschfeld).

Leur *volume* est très-peu considérable chez l'homme, qui ne les présente qu'à l'état rudimentaire, car leur développement dans la série animale est en raison inverse de celui du cervelet. Ils reposent sur une base quadrilatère, dont ils occupent les angles et qui mesure 20 millim. d'avant en arrière et 16 transversalement.

Ils sont rudimentaires chez l'homme.

Les *tubercules quadrijumeaux antérieurs* sont constamment plus volumineux, chez l'homme, que les tubercules quadrijumeaux postérieurs (4) ; leur couleur est grise ; ils ont une forme ovoïde, à grosse

Différences entre les tubercules antérieurs et les tubercules postérieurs.

(*) *Gl. pin.*, glande pinéale. — *F. tri. lat.*, faisceau triangulaire latéral. — *Verm. s.*, vermis supérieur. *V. d. V.*, valvule de Vieussens. — *Pathét.*, nerf pathétique. — *Tub. quad.*, tubercules quadrijumeaux.

(1) *Névrologie*, trad. de Jourdan ; page 246.

(2) Voyez l'Atlas, admirable d'exécution, annexé à l'ouvrage de M. Foville, par MM. Émile Beau et Bion, planche 2, fig. 4.

Leurs rapports avec le conarium.

(3) Ces expressions sont une conséquence de la comparaison grossière qui a été faite par les anciens entre la moelle allongée et le corps d'un animal.

(4) Le volume relatif des tubercules quadrijumeaux présente quelques variétés suivant

extrémité antérieure ; leur plus grand diamètre est obliquement dirigé en avant et en dehors. C'est dans leur intervalle qu'est couché le conarium ou la glande pinéale, qui recouvre un peu leur côté interne, légèrement déprimé. De leur extrémité antérieure et externe part un petit faisceau de fibres qui se rend au corps genouillé externe et constitue une des origines du nerf optique.

Les *tubercules postérieurs* sont plus petits, plus détachés, presque hémisphériques; leur couleur est blanche, mais moins blanche que celle de la substance médullaire fasciculée. Un sillon parabolique, ouvert en avant, sépare les tubercules antérieurs des tubercules postérieurs; un sillon médian antéro-postérieur sépare les tubercules droits des tubercules gauches. C'est de ce dernier sillon que part, en arrière, un petit cordon grisâtre ou une petite colonne, assez dense, qui tombe perpendiculairement sur la valvule de Vieussens, ou plutôt sur la commissure transversale qui la surmonte, et qui se bifurque ou se trifurque avant de se confondre avec cette valvule : on l'a désigné sous le nom de *petit frein de la valvule de Vieussens* (*frenulum veli medullaris*). Leur extrémité externe fournit un petit cordon de fibres nerveuses qui se dirige en bas et en avant vers le corps genouillé interne et forme une des origines du nerf optique.

Sillons de séparation.

Au tubercule postérieur aboutit le *faisceau triangulaire latéral* (*faisceau latéral oblique de l'isthme, ruban de Reil*). Ce faisceau, indiqué par Reil, Tiedemann et Rolando, qui le font provenir des corps olivaires, se continue manifestement avec les faisceaux blancs situés au-dessous des olives, que j'avais décrits sous le nom de *faisceaux sous-olivaires* (1); c'est une bande fibreuse, étendue obliquement du sillon latéral de l'isthme sous les tubercules quadrijumeaux, et qui semble se prolonger en arrière sur la valvule de Vieussens. Son trajet est oblique et demi-circulaire autour des pédoncules cérébelleux supérieurs, dont il recouvre la face inférieure, externe et supérieure. Son extrémité inférieure se continue avec le faisceau intermédiaire du bulbe; à son extrémité supérieure, il s'étale sous les tubercules quadrijumeaux et s'unit sur la ligne médiane avec celui du côté opposé. Les fibres qui le composent se rendent en grande partie au cerveau avec ce pédoncule cérébelleux supérieur.

Faisceau triangulaire latéral.

Texture. Les *tubercules quadrijumeaux* sont des amas de substance grise, revêtus

les sujets, et des différences relatives dans les diverses espèces d'animaux, ce qui explique sans doute pourquoi les anatomistes anciens ne s'entendent pas sur les noms qu'ils donnent à ces éminences, les uns appelant testes et les autres nates la même paire de tubercules. Les tubercules antérieurs sont beaucoup plus considérables que les postérieurs chez les ruminants, les solipèdes et les rongeurs; moins considérables que les postérieurs chez les carnassiers, chez le chien, par exemple.

(1) L'homme est, de tous les animaux, celui qui les présente à leur minimum de développement. On peut dire que le développement de ces tubercules est en raison inverse de celui des lobes latéraux du cervelet et des hémisphères cérébraux.

Les tubercules antérieurs sont un peu plus volumineux que les tubercules postérieurs chez l'homme : chez les ruminants, les solipèdes et les rongeurs, au contraire, les tubercules antérieurs sont deux ou trois fois plus considérables que les postérieurs. Chez les carnassiers, les postérieurs l'emportent un peu sur les antérieurs.

Recouverts par le cerveau chez l'homme et dans la première classe des mammifères, ils sont, en grande partie, à découvert chez les rongeurs et chez les chéiroptères.

Chez les oiseaux, chez les reptiles, chez les poissons, les tubercules quadrijumeaux, devenus bijumeaux, sont à leur maximum de développement : quelquefois plus volumineux que les hémisphères cérébraux eux-mêmes, ils se creusent d'une cavité et deviennent de véritables *lobes optiques*.

Les tubercules quadrijumeaux sont à leur maximum chez les oiseaux, les reptiles et les poissons.

à leur surface par une mince lame de substance blanche. Reil, qui s'est un des premiers occupé de la texture des tubercules quadrijumeaux, les considère comme quatre masses arrondies de substance grise, apposées sur l'irradiation d'un faisceau blanc qui s'étale au-dessous d'eux. Ce faisceau blanc, qu'il appelait la *ganse* ou le *ruban*, vient, suivant lui, du bulbe rachidien, en partie des pyramides, en partie des olives. Ce ruban ne me paraît être autre chose que l'anse formée par des pédoncules supérieurs du cervelet, au-dessous des tubercules quadrijumeaux. Texture des tubercules quadrijumeaux.

Les *cellules* des tubercules quadrijumeaux n'offrent rien de spécial; les *tubes nerveux*, qui forment le plan supérieur des pédoncules, pénètrent dans ces ganglions et semblent s'y terminer en grande partie d'après Kœlliker, sans s'étendre jusqu'aux couches optiques.

C. — Aqueduc de Sylvius.

L'*aqueduc de Sylvius*, dont on trouve la description dans Galien, et surtout dans Vésale, qui l'a aussi bien décrit que l'anatomiste dont il porte le nom, est un canal qui est creusé au-dessous des tubercules quadrijumeaux, sur la ligne médiane, et qui établit une communication entre le troisième et le quatrième ventricule. Sa direction est oblique en bas et en arrière. Il a une *forme* prismatique; sa section est un triangle dont la base, curviligne à concavité inférieure, est en haut, et le sommet en bas; les deux bords latéraux sont légèrement convexes en dedans. La largeur du canal est plus grande à ses deux extrémités qu'à sa partie moyenne. Ses parois, denses, sont tapissées par un prolongement de la membrane ventriculaire. Ce canal présente, sur sa paroi inférieure, une dépression antéro-postérieure ou sillon médian, que circonscrivent deux petits cordons longitudinaux et qui fait suite au sillon longitudinal du calamus. Au niveau de l'aqueduc de Sylvius, la substance grise centrale entoure de nouveau complétement le canal central, dont la paroi supérieure, d'abord très-mince, s'épaissit vers la partie antérieure, surtout par l'addition des tubercules quadrijumeaux. La substance grise qui entoure l'aqueduc de Sylvius est séparée de celle des tubercules quadrijumeaux par le plan supérieur des fibres pédonculaires.

§ 4 — PREMIÈRE VÉSICULE ENCÉPHALIQUE OU RÉGION DU VENTRICULE MOYEN.

TROISIÈME VENTRICULE.

Préparation. On arrive, sans préparation, dans le troisième ventricule après avoir enlevé le corps calleux et la toile choroïdienne; on peut encore y arriver très-facilement par la base du cerveau, et, pour cela, il suffit de séparer le pédoncule cérébral et le tubercule mamillaire droits du pédoncule cérébral et du tubercule mamillaire gauches, par une section antéro-postérieure médiane. Il est une autre coupe, que je recommande comme infiniment propre à montrer toutes les parties contenues dans le troisième ventricule : c'est une coupe verticale antéro-postérieure, qui tombe à droite ou à gauche de la ligne médiane, de manière à laisser intactes les deux parois latérales du troisième ventricule.

La première vésicule encéphalique, qui, en se développant, devient le ventricule moyen, se distingue par sa *paroi supérieure*, qui reste à l'état membraneux (*toile choroïdienne supérieure*), et par l'épaississement que subissent les por-

tions latérales de sa paroi inférieure (*couches optiques*). Par suite de cet épaississement, le trou de Monro, qui fait communiquer cette vésicule avec la vésicule cérébrale, est considérablement rétréci. Le corps calleux, commissure qui unit entre eux les deux hémisphères du cerveau en passant au-dessus de la première vésicule encéphalique, double extérieurement la paroi supérieure de cette vésicule.

La production des couches optiques sur la paroi inférieure de la première vésicule encéphalique a pour effet de rétrécir considérablement, dans le sens transversal, la cavité de cette vésicule, qui se trouve réduite à une fente étroite, située entre ces saillies et fermée en avant et en bas par de la substance grise (région de l'infundibulum).

(Fig. 145) (*).

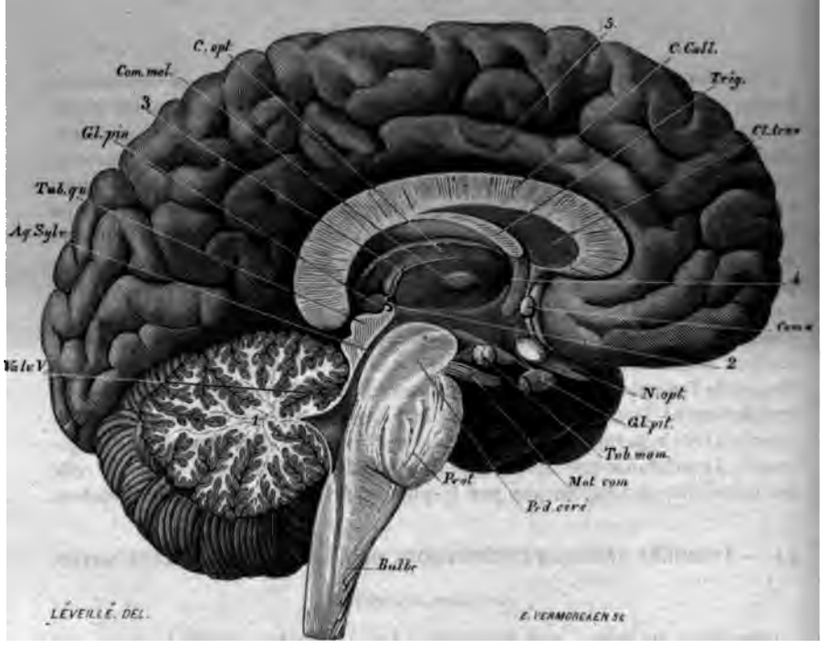

Section médiane de l'encéphale (d'après L. Hirschfeld.)

Situation du ventricule moyen.

Le *ventricule moyen* est situé sur la ligne médiane, sur le prolongement et en avant de l'aqueduc de Sylvius, entre les couches optiques, au voisinage de la base du crâne, d'où le nom de *ventricule inférieur*, au-devant des tubercules quadriju-

(*) *Prot.*, protubérance. — *Péd. cérébr.*, pédoncule cérébral. — *Mot. com.*, nerf moteur oculaire commun — *Tub. mam.*, tubercule mamillaire. — *Gl. pit.*, glande pituitaire — *N. opt.*, nerf optique. — *Com. a.*, commissure antérieure. — *Cl. trans.*, cloison transparente. — *Trig.*, trigône cérébral. — *C. call.*, corps calleux. — *C. opt.*, couche optique. — *Com. mol.*, commissure molle. — *Cl. pin.*, glande pinéale. — *Tub. qu.*, tubercules quadrijumeaux. — *Aq. Sylv.*, aqueduc de Sylvius. — *Valv. V.*, valvule de Vieussens. — 1, noyau central du cervelet. — 2, pédoncules postérieurs de la glande pinéale. — 3, pédoncules antérieurs de cette glande. — 4, trou de Monro. — 5, circonvolution du corps calleux.

Chorioplexus. Kollmann PX

meaux et de la glande pinéale. Il se présente sous l'aspect d'une cavité très plus large en haut qu'en bas ; c'est moins une cavité qu'une fente (*mediana*, Gordon), ou une sorte d'entonnoir, comprimé latéralement et intermédiaire aux deux couches optiques, d'où le nom de *ventricule des couches optiques*, qui lui a été donné par Vicq-d'Azyr. Vésale comparait ce ventricule à une vallée située entre deux montagnes très-rapprochées, figurées par les couches optiques et unies entre elles à l'aide d'une espèce de pont, représenté par la commissure molle.

En raison de l'énorme accroissement que prennent dans tous les sens, excepté en bas, les hémisphères cérébraux, développés sur les parois latérales de la première vésicule encéphalique et intimement soudés avec elles, cette vésicule se **trouve recouverte dans toute son étendue par les hémisphères, à l'exception de sa paroi inférieure, qui reste à nu à la base de l'encéphale, dont elle forme la portion moyenne, depuis les pédoncules cérébraux jusqu'au bec du corps calleux.**

La forme du ventricule moyen permet de lui considérer deux parois latérales, un bord postérieur, un bord antérieur, une base ou paroi supérieure et un sommet.

Le ventricule moyen *communique*, en avant, avec les ventricules latéraux par les trous de Monro, en arrière, avec le ventricule du cervelet par l'intermédiaire de l'aqueduc de Sylvius ; d'après plusieurs anatomistes, il communiquerait aussi, par une espèce de fente (*vulva*), avec le ventricule de la cloison. Le ventricule moyen constitue donc une cavité intermédiaire à tous les ventricules (*communis ventriculorum concavitas*, Vésale),

I. *Paroi supérieure ou toile choroïdienne supérieure.* — La *paroi supérieure* est formée par la toile choroïdienne supérieure, et médiatement par la voûte à trois piliers. Cette toile enlevée, on voit l'*orifice supérieur* du ventricule moyen, lequel est limité par un couronnement ou liséré blanc que constituent, en arrière et de chaque côté, les pédoncules antérieurs du conarium ou glande pinéale, et qui concourt à la formation du pilier antérieur.

(Fig. 126) (*).

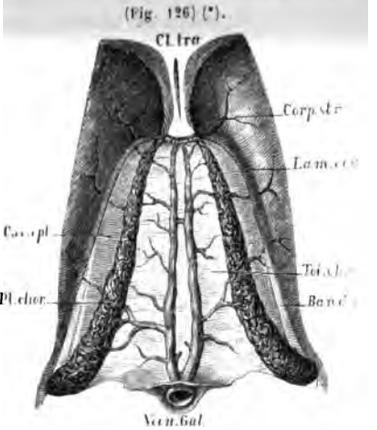

Toile choroïdienne supérieure et plexus choroïdes des ventricules latéraux (d'après L. Hirschfeld).

La *toile choroïdienne*, ainsi nommée par Hérophile à cause de sa ténuité, qui l'avait fait comparer au chorion du fœtus, est une membrane vasculaire, prolongement de la pie-mère extérieure, doublé de la membrane ventriculaire, qui s'étend horizontalement au-dessus des couches optiques et du ventricule moyen. C'est une espèce de toile triangulaire, dont la base est en arrière, et dont le sommet tronqué et bifurqué est en avant. Sa *face supérieure*, convexe d'arrière en avant, concave

* *Cl. transp.*, cloison transparente. — *Corps str.*, corps strié. — *Lame corn.*, lame cornée. — *Couche opt.*, couche optique. — *Band. d. c.*, bandelette demi-circulaire. — *T. chor. sup.*, toile choroïdienne supérieure. — *Plex. chor.*, plexus choroïdes des ventricules latéraux. — *Ven. Gal.*, veines de Galien.

transversalement, est recouverte par la voûte à trois piliers, qu'il faut enlever pour la voir et à laquelle elle transmet un grand nombre de vaisseaux. Sa *face inférieure*, courbe en sens inverse de la face supérieure, forme la limite supérieure du ventricule moyen et répond, sur les côtés, à la face supérieure et un peu interne des couches optiques. Elle répond, en outre, aux veines de Galien et à la glande pinéale, qui lui est très-adhérente et à laquelle elle forme une gaîne presque complète, si bien qu'on enlève presque toujours avec elle le conarium. Cette face inférieure de la toile chroroïdienne, qu'on ne peut bien voir qu'en étudiant le cerveau de bas en haut, est parcourue d'arrière en avant par deux traînées de granulations rouges, dont le volume se réduit et qui convergent vers la partie antérieure, où elles se réunissent en un cordon médian, et se continuent avec les plexus choroïdes des ventricules latéraux, à travers les trous de Monro. On peut les appeler *plexus choroïdes du ventricule moyen*.

Les *bords* de la toile choroïdienne se continuent avec les plexus choroïdes des ventricules latéraux, ainsi qu'avec la membrane ventriculaire, qui ferme le ventricule moyen entre le bord du trigone et la bandelette cornée.

L'*extrémité antérieure*, ou sommet de la toile choroïdienne, est bifide ; chacune des branches de bifurcation passe du ventricule moyen dans le ventricule latéral, derrière le pilier antérieur de la voûte, par le trou de Monro ou l'ouverture de communication de ces ventricules, et constitue l'extrémité antérieure du plexus choroïde du ventricule latéral.

La *base* de la toile choroïdienne, dirigée en arrière, répond à la portion moyenne de la grande fente cérébrale ou fente de Bichat, par laquelle elle se continue avec la pie-mère extérieure. Cette base est composée de deux feuillets ; l'un supérieur ou cérébral, qui passe au-dessus de la glande pinéale, renferme les veines de Galien et réunit les plexus choroïdes des ventricules latéraux : c'est la toile choroïdienne proprement dite ; l'autre inférieur ou cérébelleux, qui passe au-dessous et sur les côtés de la glande pinéale, et se rend dans l'intervalle des plexus choroïdes du ventricule moyen. Ces deux feuillets, séparés en arrière par la glande pinéale, sont unis entre eux en avant et sur les côtés, par des filaments celluleux et vasculaires; c'est entre ces feuillets que s'engage le stylet dans l'expérience de Bichat décrite plus haut.

Texture. La toile choroïdienne est constituée par une *lame celluleuse* assez résistante parcourue par de nombreux *vaisseaux* artériels et veineux anastomosés. Ses *artères* proviennent des cérébelleuses supérieures, qui fournissent des rameaux récurrents à la portion médiane de la toile choroïdienne et aux plexus choroïdes du ventricule moyen, des cérébrales postérieures, dont les rameaux forment les parties latérales de cette toile, et enfin des plexus choroïdes des ventricules latéraux, qui abandonnent à la toile choroïdienne quelques ramuscules. Les *veines* de la toile choroïdienne, au nombre de six de chaque côté, se réunissent sur les côtés de la ligne médiane pour former les *veines de Galien*, qui, du sommet de la toile, se dirigent vers la portion moyenne de sa base, pour s'ouvrir dans la portion antérieure du sinus droit. Ces six veines d'origine sont : la veine de la portion réfléchie du corps calleux et de la cloison transparente, la veine du corps strié, celle du plexus choroïde du ventricule latéral, celle du trigone cérébral et de la couche optique, celle de la corne d'Ammon et celle de l'ergot de Morand.

Parois latérales du ventricule moyen.

II. *Parois latérales.* — Les *parois latérales* du ventricule moyen, qui se voient parfaitement dans la coupe verticale médiane antéro-postérieure du cerveau, sont verticales, planes et lisses, de forme triangulaire, de couleur grise ; elles sont formées par deux parties bien distinctes, que sépare un sillon horizontal : en haut et en arrière, par la face interne des couches optiques ; en bas et en avant, par la face interne d'une masse grise, qui m'a paru mériter une description particulière, sous le titre de *masse grise du troisième ventricule.*

Masse grise.

Situation et rapports de la couche optique.

1° La *couche optique*, considérée dans son ensemble, constitue une grosse masse nerveuse irrégulièrement ovoïde, située au-devant et en dehors des tubercules quadrijumeaux, en arrière et en dedans du corps strié, sur le trajet du pédoncule cérébral, dont elle occupe le côté supérieur et interne. Très-rapprochées à leurs extrémités antérieures, que séparent seulement les piliers antérieurs de la voûte, les couches optiques sont écartées en arrière, et reçoivent dans leur intervalle les tubercules quadrijumeaux.

Forme générale de la couche optique considérée dans son ensemble.

(Fig. 127) (*).

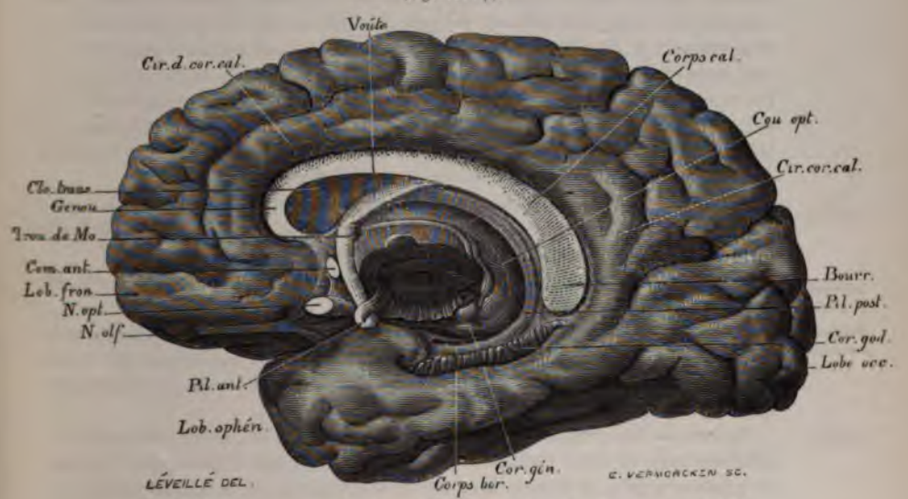

Face interne de l'hémisphère droit du cerveau (d'après L. Hirschfeld).

On peut lui considérer quatre faces.

On peut considérer à la couche optique quatre faces et deux extrémités :

Face supérieure.

a. Une *face supérieure*, convexe, blanche, qui fait partie du plancher de l'étage supérieur du ventricule latéral ; cette face, qui est oblongue d'avant en arrière, commence à 12 millimètres de l'extrémité antérieure du ventricule latéral ; le plexus choroïde et la voûte à trois piliers la recouvrent en dedans et en arrière ; le pilier antérieur de la voûte contourne son extrémité antérieure, et c'est l'in-

(*) Section verticale médiane. — *Lob. occ.*, lobe occipital du cerveau. — *Pil. post.*, pilier postérieur de la voûte. — *Bourr.*, bourrelet du corps calleux. — *Circ. d. cor call.*, circonvolution du corps calleux. — *Couche opt.*, couche optique. — *Corps call.*, corps calleux. — *Cl. transp.*, cloison transparente. — *Lobe front.*, lobe frontal. — *Genou*, genou du corps calleux. — *Trou de Monr.*, trou de Monro. — *Comm. ant.*, commissure antérieure. — *N. olf.*, nerf olfactif. — *Pil. ant.*, pilier antérieur de la voûte. — *Lobe sph.*, lobe sphénoïdal. — *Corps bord.*, corps bordant. — *Corps gen.*, corps genouillés interne et externe. — *Corps gaud.*, corps goudronné.

tervalle compris entre cette extrémité et le pilier correspondant de la voûte qui constitue l'ouverture de communication du ventricule latéral avec le ventricule moyen. La couleur café au lait de la couche optique la différencie parfaitement du corps strié, qui lui est concentrique, et dont elle est séparée par la bandelette demi-circulaire. Vers le tiers antérieur de cette face, on trouve une saillie oblongue, plus ou moins marquée, qui correspond à l'origine profonde du pilier antérieur de la voûte, et que Vicq-d'Azyr a décrite sous le nom de *tubercule antérieur* de la couche optique.

Interne. *b.* Une *face interne*, dont la moitié antérieure, plane, forme la paroi latérale du ventricule moyen ; un liséré blanc, qui constitue les pédoncules antérieurs ou *habenæ* du conarium, établit la ligne de démarcation entre cette paroi et la face supérieure. La moitié postérieure de la face interne se confond avec les tubercules quadrijumeaux.

Face inférieure. *c.* Une *face inférieure*, qui se voit à la base du cerveau, où elle fait partie de la fente cérébrale : c'est par cette face, qui présente les *corps genouilles* interne et externe, qu'elle reçoit le pédoncule cérébral. Le *corps genouillé interne*, moins volumineux, mais plus saillant, est gris et situé en dehors des tubercules quadrijumeaux ; il est uni, en arrière, au tubercule quadrijumeau postérieur par une bandelette et fournit en avant la racine interne de la bandelette optique. Le *corps genouillé externe*, plus gros, moins proéminent, se trouve en dehors et un peu en avant de l'extrémité postérieure de la couche optique ; il est blanc grisâtre, uni en arrière par une bandelette au tubercule quadrijumeau antérieur et fournit en avant la racine externe du nerf optique.

Face externe. *d.* Une *face externe*, confondue avec le corps strié et avec l'hémisphère, et de laquelle partent, en rayonnant dans tous les sens, des faisceaux blancs, qui vont former la substance blanche de cet hémisphère.

Extrémité antérieure. *e.* Une *extrémité antérieure*, étroite, embrassée par le corps strié, et que contourne en dedans le pilier antérieur de la voûte.

Extrémité postérieure. *f.* Une *extrémité postérieure*, volumineuse, arrondie, continue en dedans avec les tubercules quadrijumeaux, libre en dehors, où elle est contournée par la portion réfléchie de la voûte et par le plexus choroïde. Sur cette extrémité postérieure, se voient encore les corps genouillés.

Texture. *Texture.* — Les couches optiques sont composées d'un noyau volumineux de *substance* grise et d'une multitude de *fibres nerveuses* qui le traversent. Le noyau de substance grise se montre à nu sur la face interne de la couche optique ; au niveau du tubercule antérieur, il est le point de départ du pilier antérieur de la voûte, qui chemine dans son épaisseur. Ce noyau est formé de *cellules* remarquables, en général, par leur couleur foncée. Les fibres nerveuses sont la continuation de celles des pédoncules cérébraux et des pédoncules cérébelleux supérieurs ; elles cheminent de dedans en dehors, et se terminent en grand nombre, suivant Kœlliker, en s'unissant aux cellules de la substance grise, sans se prolonger dans l'hémisphère cérébral correspondant.

Elle se continue avec le tuber cinereum. 2° La *masse grise* du troisième ventricule est lisse à sa *face interne*, tapissée par la membrane ventriculaire ; par sa face externe, elle se continue avec le reste de l'encéphale. En bas, elle constitue le tuber cinereum ou la base de l'infundibulum, entoure les tubercules mamillaires, les piliers antérieurs de la voûte et leurs racines ; elle se prolonge en haut jusque sur les côtés du septum lucidum, en bas jusqu'au-dessus du chiasma des nerfs optiques, dont le bord postérieur, qui plonge dans l'épaisseur de cette masse, reçoit de chaque côté une racine blan-



Hagemann. Commun. I. f. Anat. I 29
Darkschewitz. Neurol. Cent. 1886 29.

che et courte, laquelle semble naître au sein de cette substance grise.

Les parois latérales du ventricule moyen sont unies entre elles, au niveau de la partie antérieure des couches optiques, par une lamelle de substance grise, appelée *commissure molle*, *commissure grise*, lamelle horizontale, quadrilatère, à bords légèrement concaves, variable dans son épaisseur, mais très-facile à déchirer, et dont j'ai toujours rencontré les débris chez les sujets qui paraissaient au premier abord en être dépourvus (1). Rarement la commissure molle est double et formée de deux lamelles superposées. Je regarde la commissure molle comme un prolongement de la masse grise du ventricule moyen ; elle renferme de *petites cellules* multipolaires et des fibres très-nombreuses, réunies en réseaux. Commissure molle.

III. *Bords.* — 1° Le bord *postérieur* ou *plancher postérieur*, profondément sillonné sur la ligne médiane, représente un plan fortement incliné d'arrière en avant et de haut en bas ; on y voit, de haut en bas, la *glande pinéale* avec ses *pédoncules*, la *commissure postérieure*, cordon cylindrique situé en avant des tubercules quadrijumeaux, au-dessous des pédoncules transverses de la glande pinéale et dont les extrémités se perdent dans les couches optiques ; l'orifice circulaire qui conduit dans l'aqueduc de Sylvius, appelé *anus* par Vieussens, par opposition à la *vulve*, autre orifice qu'il admettait en avant, entre les deux piliers antérieurs de la voûte ; la *lame interpédonculaire*, formée de substance blanche ; la base des *tubercules mamillaires*, recouverte par de la substance grise, et le *tuber cinereum*. Plancher postérieur.

a. La *glande pinéale*, *corps pinéal* ou *conarium*, est un petit corps grisâtre, situé dans l'épaisseur de la toile choroïdienne, sur la ligne médiane, au-dessous du bourrelet du corps calleux, derrière la commissure postérieure du ventricule moyen, entre les tubercules quadrijumeaux antérieurs, sur lesquels elle est appuyée. Glande pinéale.

Elle est maintenue dans sa position par deux petits cordons médullaires qu'on appelle ses *pédoncules*, et par la toile choroïdienne supérieure, qui lui forme une gaîne presque complète et à laquelle elle adhère intimement. Cette adhérence est telle qu'on enlève presque toujours le conarium avec la toile ; ce qui a porté quelques anatomistes à regarder le conarium comme une dépendance de la toile choroïdienne. D'une autre part, l'ablation facile du conarium avec la toile choroïdienne a fait dire à d'autres anatomistes, peu attentifs, que le conarium manquait quelquefois dans l'espèce humaine. La glande pinéale existe constamment chez l'homme et chez les mammifères. Elle manque dans les oiseaux, les poissons et les reptiles, à l'exclusion de la tortue, qui, par une exception bien singulière, la présente à son maximum de développement (2). Adhérence du conarium à la toile choroïdienne. Existence constante du conarium chez l'homme et chez les animaux.

La *forme* du conarium est celle d'un cône dont la base, adhérente, est en avant, et dont le sommet, libre, est en arrière : d'où le nom de *conarium* (κωνάριον, Oribase, Galien) ; on l'a encore comparée à celle d'une pomme de pin, d'où les noms de *corps pinéal*, *glande pinéale*. Cette forme présente, d'ailleurs, Sa forme.

(1) Sur soixante-six cerveaux appartenant à des sujets de tout âge, examinés dans ce but par les frères Wenzel, la commissure grise a été trouvée cinquante-six fois. Elle manquait donc dans dix cas. La facilité avec laquelle se déchire cette commissure molle, peut en avoir imposé à ces laborieux investigateurs, en leur faisant regarder l'absence de cette commissure comme plus fréquente encore qu'elle ne l'est réellement. Des cas analogues sont cités par Meckel et Longet.

(2) Desmoulins, *Anat. du Syst. nerv.*, t. I, p. 211.

quelques variétés. Elle est quelquefois sphéroïde, d'autres fois cordiforme, à raison de l'échancrure de sa base.

Volume. Le *volume* de la glande pinéale est celui d'un pois ordinaire ; son diamètre

(Fig. 128) (*).

Ventricule moyen et ventricule du cervelet vus par la face supérieure (d'après Hirschfeld).

antéro-postérieur est de 8 millimètres ; son diamètre transverse, pris à sa base, est de 4 à 6 millimètres. Son volume, étudié dans les diverses espèces animales, ne paraît en rapport ni avec le volume du cerveau, ni avec celui du cervelet et des tubercules quadrijumeaux ; en sorte que l'anatomie comparée ne peut répandre aucune lumière sur ce point obscur d'anatomie. L'âge et le sexe ne paraissent exercer aucune influence sur le développement de ce petit corps.

(*) Après avoir pratiqué une section horizontale des hémisphères au niveau du corps calleux, on a enlevé successivement la portion moyenne de cette commissure, la voûte à quatre piliers et la toile choroïdienne supérieure. Une section médiane du lobe moyen cérébelleux et de la valvule de Vieussens a permis d'écarter l'une de l'autre les deux moitiés de ces organes. — *Ventr. d. sept. luc.*, ventricule du septum lucidum. — *Corps str.*, corps strié. — *Lam. corn.*, lame cornée. — *Couche opt.*, couche optique. — *Péd. ant.*, pédoncules antérieurs de la glande pinéale. — *Gl. pin.*, glande pinéale. — *Tub. quadr.*, tubercules quadrijumeaux. — 4e *ventr.*, quatrième ventricule. — *T. chor. inf.*, toile choroïdienne inférieure. — *Bec du calam.*, bec du calamus. — *Valv. Vie.*, valvule de Vieussens. — *Band. d. circ.*, bandelette demi-circulaire. 3e *ventr.*, troisième ventricule. — *Comm. mol.*, commissure molle. — *Comm. ant.*, commissure antérieure. — *Pil. ant.*, piliers antérieurs de la voûte.

Le conarium, enveloppé par la pie-mère, à la manière du cerveau ou du cervelet, repose sur l'espace triangulaire, légèrement déprimé, qui sépare les tubercules quadrijumeaux antérieurs. Cet espace présente une petite fossette qu'on peut appeler *fossette du conarium*, au fond de laquelle se voit la commissure postérieure des couches optiques. Les veines de Galien longent ses parties latérales.

Dégagée de la pie-mère, la glande pinéale est libre dans tous les sens, excepté à sa base, où elle tient à l'encéphale : 1° par une *commissure transversale* (*pédoncules transverses* de la glande pinéale), petit faisceau transversal qui surmonte la commissure postérieure, et dont les extrémités se perdent dans les couches optiques ; cette commissure présente quelquefois de petites végétations, visibles surtout à la loupe, végétations rugueuses, contenant de petits graviers dans leur épaisseur ; 2° par *quatre pédoncules* grêles, dont deux supérieurs et deux inférieurs, lesquels présentent aussi quelquefois des végétations au voisinage de la commissure.

Les *pédoncules supérieurs* ou *antérieurs* sont deux tractus médullaires, formant une sorte d'anse ou de parabole à convexité postérieure, dont les deux branches, horizontales, sont appliquées sur les couches optiques et forment la limite entre la face supérieure et la face interne de ces renflements : ils ont reçu les noms de *rênes*, *freins de la glande pinéale* (*habenæ*). D'un blanc éclatant et formant un léger relief, ils sont très-nets. Nous verrons ces pédoncules se continuer, en avant, avec les piliers antérieurs de la voûte, dont ils forment en quelque sorte une des racines. Les *pédoncules inférieurs* ou *postérieurs*, qu'on ne voit bien que sur une coupe verticale antéro-postérieure et médiane du cerveau, naissent de la base du conarium, se portent verticalement en bas, au-devant de la commissure postérieure du cerveau, sur la partie la plus reculée de la paroi interne du ventricule moyen, et peuvent être suivis dans l'épaisseur de la couche optique, jusqu'à la partie inférieure de ce ventricule.

Couleur et consistance du conarium.

La *couleur* gris-rougeâtre du conarium contraste avec la blancheur de la commissure et des pédoncules. En pressant la glande pinéale entre les doigts, on en exprime un suc visqueux, et l'on y reconnaît très-fréquemment la présence de petits graviers, dont il sera question à l'occasion de la structure de cet organe.

Structure du conarium. Ses fibres blanches.

La base du conarium présente des *fibres blanches* ou médullaires, nées de la commissure et des pédoncules supérieurs de cet organe. Ces fibres blanches s'épanouissent en houppe et cessent brusquement. Tout le reste de l'organe est composé de *substance grise*. Si on divise le conarium par une coupe horizontale, on trouve qu'il est tantôt plein, tantôt creusé d'une cavité plus ou moins spacieuse, que remplit un liquide transparent, poisseux ou lactescent (1). Lorsque la cavité du conarium n'existe pas, ce qui n'est pas fort rare, le liquide visqueux pénètre ce corps à la manière d'une éponge.

Son suc visqueux.

Texture du conarium.

Quant à la *texture* du conarium, ce corps se présente sous l'aspect d'une substance grise, molle, parcourue par un très-grand nombre de vaisseaux sanguins, ayant une grande analogie avec la substance corticale. On y trouve : 1° des cellules pâles, arrondies, sans prolongements ; 2° des cellules multipolaires ; 3° des

(1) Cette cavité, a-t-on dit, est tapissée par une membrane vasculaire et, suivant Meckel, par une lame médullaire. On a prétendu aussi qu'elle communique avec le troisième ventricule. Je suis porté à croire, avec Santorini et Gerardi, que le pertuis de communication admis par quelques auteurs est le résultat de la traction exercée sur la base du conarium pour l'extraction de la pie-mère.

Ce qu'il faut penser de sa cavité.

fibres nerveuses en petit nombre, et 4° une multitude de concrétions calcaires. Ces *concrétions*, dont l'existence est un des points les plus curieux de l'étude anatomique du conarium, sont très-variées de forme, mais se rencontrent presque toujours et à tous les âges. Les frères Wenzel les ont vues manquer 6 fois sur 100. Sœmmering dit qu'il les a trouvées sur 15 cerveaux, parmi lesquels étaient ceux de très-petits enfants; il ajoute qu'elles existent chez le fœtus avant terme. Meckel, qui ne les a jamais vues manquer, dit qu'elles n'apparaissent que de la sixième à septième année. Tantôt ces concrétions forment une seule masse (*acervulus*, Sœmmering), semblable à un grain de sel gris ; tantôt, et c'est ce qui a lieu le plus souvent, il y en a un très-grand nombre. Elles représentent des granulations juxtaposées, que les frères Wenzel regardaient comme articulées au moyen d'une membrane propre. Lorsque le conarium est creusé d'une cavité, c'est dans cette cavité qu'on rencontre les concrétions ; elles occupent, au contraire, la surface, lorsque le conarium est massif. J'ai déjà dit que j'en avais rencontré plusieurs fois sur les pédoncules du conarium. Leur *couleur* est d'un jaune opalin chez le vieillard, blanchâtre chez les jeunes sujets. Chimiquement considérées, ces concrétions sont, d'après Pfaff, formées par du phosphate calcaire, du carbonate de chaux et une matière animale. Elles ont été, à tort, considérées comme tenant à un état pathologique par Morgagni, qui a supposé gratuitement qu'elles pouvaient déterminer des accidents cérébraux plus ou moins graves.

L'hypothèse de Descartes, si victorieusement réfutée par Sténon, sur l'*usage* de ce corps est un exemple frappant de l'abus qu'on peut faire de notions incomplètes en anatomie : l'âme siégeait dans la glande pinéale et dirigeait tous les mouvements, à l'aide des pédoncules, que Descartes considérait comme les rênes de l'âme. Magendie, préoccupé par le liquide céphalo-rachidien, pensait que ce corps remplit des fonctions relatives à la circulation de ce liquide, et considérait le conarium comme une sorte de tampon ou de bouchon qui obstruerait l'orifice de communication du troisième avec le quatrième ventricule. Mais d'abord le conarium est maintenu immobile par la pie-mère, et en second lieu, lors même qu'il serait libre, il ne pourrait, dans aucun cas, fermer l'orifice de communication des deux ventricules. Les lésions morbides du conarium donneront peut-être un jour la solution du problème de ses usages. Mais ces lésions n'ont pas encore été suffisamment étudiées. La présence d'une cavité dans son intérieur, l'hydropisie dont cette cavité est quelquefois le siége, sembleraient indiquer que les usages du conarium sont relatifs à la sécrétion d'un liquide.

Les usages du conarium ne sont pas encore démontrés.

Espace et faisceaux interpédonculaires.

b. La *lame interpédonculaire* occupe, à la face inférieure de l'encéphale, cette petite excavation triangulaire dont la base, dirigée en avant, répond aux tubercules mamillaires, dont les bords égaux sont constitués par le côté interne des pédoncules cérébraux, et dont le sommet est formé par l'échancrure médiane antérieure de la protubérance. Cette lame est remarquable par sa couleur grise, par les trous vasculaires nombreux dont elle est perforée, d'où le nom d'*espace perforé moyen*, sous lequel elle est désignée, et par l'origine des nerfs de la troisième paire. On y remarque un sillon médian antéro-postérieur et deux faisceaux séparés des pédoncules cérébraux par le *locus niger*. La face supérieure de cette lame, creusée en gouttière, appartient au bord postérieur du ventricule moyen.

Espace perforé moyen.

Tubercules mamillaires.

Leur situation.

c. Les *tubercules mamillaires* sont deux petits globules pisiformes ou plutôt hémisphériques, proéminents et comme détachés de la face inférieure de l'encéphale, blancs à leur surface (*tubera candicantia*, Sœmmering), gris à l'intérieur, situés entre les pédoncules cérébraux, au-devant de l'espace interpédonculaire, derrière



le tuber cinereum, qui se moule sur la partie antérieure de leur circonférence, derrière l'infundibulum. Ils sont séparés l'un de l'autre par une fente ou scissure profonde, excepté à leur partie supérieure, où ils sont continus au moyen d'une couche mince de substance grise, qui se déchire avec la plus grande facilité. Par leur base, ils répondent au plancher du troisième ventricule. L'écorce blanche de ces petits tubercules est la terminaison des piliers antérieurs de la voûte, d'où le nom de *bulbes de la voûte* (*bulbi priorum crurum fornicis*, Casserius), dénomination qui mériterait d'être conservée. Le noyau gris central, qui se continue avec la substance grise de la paroi ventriculaire, renferme des *cellules nerveuses* de 0mm,018 à 0mm,026 de diamètre. Les deux tubercules mamillaires sont généralement d'un égal volume. Dans plusieurs cas d'atrophie d'un des hémisphères cérébraux, j'ai trouvé le tubercule mamillaire correspondant atrophié (1). On ignore complétement leurs usages.

Ils sont la terminaison des piliers antérieurs de la voûte.

d. Sous le nom de *tuber cinereum* (corps cendré), Sœmmering a désigné un amas de substance grise et molle, légèrement proéminent à la base du cerveau, qui remplit l'espace triangulaire compris entre les tubercules mamillaires et les bandelettes optiques. On l'appelle aussi *plancher du troisième ventricule*, parce que cette masse grise ferme, en arrière et en bas, le troisième ventricule, dont elle constitue la partie la plus déclive, ou encore *base de l'infundibulum*, parce que c'est de cette substance grise que part l'infundibulum. L'*infundibulum* (*tige pituitaire*, Lieutaud ; *tige sus-sphénoïdale*, Chauss.) est une espèce de cordon rougeâtre, long de 4 millimètres environ, très-obliquement dirigé d'arrière en avant, et comme couché sur la face inférieure du tuber cinereum. Large à son extrémité supérieure, il se rétrécit bientôt et va s'implanter sur le corps pituitaire, avec lequel il se continue.

Tuber cinereum.

Infundibulum.

L'infundibulum est-il creux, ou bien forme-t-il une tige pleine (2)? Un examen attentif m'a convaincu de l'existence, au moins dans un certain nombre de cas, d'un canal infundibuliforme, tout à fait semblable à celui qui a été décrit et figuré par Vésale, canal évasé en haut, où il communique avec le troisième ventricule, et rétréci en bas, où il arrive jusqu'au *corps pituitaire*, que les anciens n'avaient pas dénommé et que Vésale appelle *glans pituitam excipens*. Pour démontrer ce canal, il faut renverser la bandelette optique d'avant en arrière, et diviser la lame grise demi-transparente qui forme le plancher

L'infundibulum est-il creusé d'un canal ?

Démonstration de la cavité de l'infundibulum.

(1) Il n'existe deux éminences mamillaires que chez l'homme et chez les carnassiers. Chez les autres animaux, il n'y en a qu'une seule. Les poissons présentent ces éminences à leur maximum de développement, si toutefois on peut rapprocher de ces éminences, avec Vicq-d'Azyr, les deux gros lobes qui, dans cette classe d'animaux, correspondent par leur situation aux éminences mamillaires. Chez le fœtus, confondus en une masse unique, assez volumineuse dans les premiers temps, les deux tubercules mamillaires ne deviennent distincts l'un de l'autre qu'au septième mois de la vie intra-utérine.

Des éminences mamillaires chez les animaux.

Chez le fœtus.

(2) Le seul nom d'infundibulum, entonnoir, qui lui avait été donné par les anciens, les expressions synonymes de *pelvis colatoria*, *scyphus*, *aquæ ductus*, *encephali sentina*, etc., qu'ils lui avaient imposées, attestent assez leur manière de voir à ce sujet, et sous le point de vue anatomique et sous le point de vue physiologique. Les voies de communication admises par Galien entre les fosses nasales et le cerveau, à travers les os ethmoïde et sphénoïde, celles non moins hypothétiques admises par Vésale ayant été rejetées à juste titre, on a cru devoir rejeter aussi le liquide, ainsi que l'entonnoir destiné à sa transmission. Haller, qui rappelle, dans des notes savantes, les opinions contradictoires de ses devanciers, reste dans le doute à cet égard. Sœmmering lui-même, après une longue énumération des travaux entrepris à ce sujet, n'est pas arrivé à un résultat plus satisfaisant.

antérieur du troisième ventricule : alors on voit, derrière une bandelette blanche, bien distincte de la commissure antérieure du cerveau, une ouverture circulaire, assez considérable pour admettre l'extrémité mousse d'un gros stylet, lequel pénètre dans toute la longueur de la tige pituitaire, jusqu'au corps du même nom. Un autre mode de démonstration consiste à couper la tige pituitaire en travers, à souffler sur la coupe à l'aide d'un chalumeau, ou à laisser tomber sur cette coupe quelques gouttes d'eau : on voit alors un pertuis parfaitement circulaire, et qui ne saurait être le résultat des moyens employés pour la démonstration. Enfin, on peut, à l'exemple de Vieussens, remplir le troisième ventricule d'un liquide coloré, qui arrive bientôt jusqu'au corps pituitaire. La même expérience réussit encore bien mieux avec le mercure. Cependant, je dois dire que, dans deux cas d'hydropisie du troisième ventricule, la tige pituitaire divisée ne donnait nullement issue au liquide.

Texture.

La *texture* de l'infundibulum est très-simple : une membrane celluleuse et vasculaire, continuation de la pie-mère, forme son enveloppe extérieure, que double une couche mince de substance grise, continue avec celle du plancher de l'infundibulum. La tige pituitaire est canaliculée dans la totalité ou dans une portion de sa longueur.

Corps pituitaire ou hypophyse.

Son encaissement.

Le *corps pituitaire* ou *hypophyse* est un petit organe ovoïde, du poids de 25 à 50 centigrammes, qui remplit la selle turcique ou fosse sus-sphénoïdale. Pour pouvoir mieux apprécier son volume, il convient d'abattre, à l'aide d'un coup de ciseaux, la lame carrée qui forme la paroi postérieure de la selle turcique, et qui est elle-même creusée en avant par une fossette (1). Encaissée dans la fosse sus-sphénoïdale, l'hypophyse est maintenue de chaque côté par le repli de la dure-mère qui constitue le sinus caverneux, et en haut par un prolongement ou tente de cette membrane, qui se termine autour de l'infundibulum par une ouverture circulaire. En avant et en arrière, le sinus coronaire, qui se prolonge entre l'hypophyse et la selle turcique, et de chaque côté, les sinus caverneux forment un cercle vasculaire autour de l'hypophyse, qui ne baigne pas dans le sang, ainsi qu'on l'a prétendu. La face supérieure de l'hypophyse est légèrement excavée; il n'est pas rare, cependant, de la voir convexe et débordant plus ou moins le niveau de la selle turcique.

Cercle vasculaire autour de l'hypophyse

Lobes de l'hypophyse

Si l'on enlève le corps pituitaire, ou si on l'incise d'avant en arrière, on voit qu'il est formé de deux lobes bien distincts, dont l'antérieur est le plus considérable, et dont le postérieur, plus petit, remplit la fossette de la lame carrée. Ces deux lobes ont été très-bien décrits par les frères Wenzel. La couleur de leur substance n'est pas la même : ainsi le lobe postérieur est d'une couleur gris-blanc, semblable à celle de la substance grise du cerveau; la couleur du lobe antérieur est gris-rougeâtre. Une coupe verticale antéro-postérieure de l'hypophyse établit en outre que les deux lobes sont parfaitement distincts et qu'une lame fibreuse les sépare. Ils sont pourvus d'un grand nombre de petits vaisseaux. La tige pituitaire s'insère sur le lobe antérieur; quelquefois elle aboutit à la lame fibreuse qui sépare les deux lobes. On a dit, mais on n'a pas prouvé que l'infundibulum se divisait, dans ces cas, en deux canaux, dont l'un pour le lobe antérieur, et l'autre pour le lobe postérieur de l'hypophyse. Il est extrêmement

Texture des deux lobes de l'hypophyse.

(1) Pour bien voir l'hypophyse et l'infundibulum, il convient de sacrifier un cerveau et une base de crâne, et de cerner par une coupe circulaire le corps du sphénoïde, qu'on enlève avec la portion correspondante de la base du cerveau.

On development of pituitary gland. Michalkowicz. Hayem IV.

rare de trouver, dans l'épaisseur de l'hypophyse, des concrétions pierreuses analogues à celles de la glande pinéale (1). Le *lobe antérieur* du corps pituitaire ne renferme aucun élément nerveux et a été considéré comme développé dans la paroi d'une excroissance de la muqueuse pharyngienne ; Ecker y a trouvé les éléments d'une glande vasculaire sanguine. Le *lobe postérieur* est formé d'une substance finement granulée, dans laquelle se rencontrent des cellules arrondies, à prolongements multiples, ainsi qu'un grand nombre de fibres nerveuses et de vaisseaux sanguins provenant de l'infundibulum.

Les *usages* de l'hypophyse sont enveloppés de la plus grande obscurité. Sa constance dans tous les animaux vertébrés et sa grande vascularité attestent assez son importance. Ses usag

2° Le *bord antérieur* du ventricule moyen est formé d'une ligne deux fois brisée; oblique d'abord en bas et en avant, il décrit un premier coude au niveau du bec du corps calleux, puis un deuxième au niveau du chiasma. Ce bord est donc constitué par trois plans successifs, l'un supérieur, formé par les *piliers antérieurs de la voûte* et par la *commissure antérieure* ; l'autre moyen, représenté par les *racines grises du nerf optique* ; le troisième, inférieur, constitué par le *chiasma* et le *tuber cinereum*. Bord antéri ve n... Comm antéri...

a. Les *piliers antérieurs* de la voûte, dont la description sera donnée plus loin, se dirigent de haut en bas et plongent dans la masse grise du troisième ventricule ; au-devant des piliers se voit un cordon blanc cylindroïde, transversalement dirigé, dont on n'aperçoit que la partie moyenne : c'est la *commissure antérieure*, au-dessous de laquelle le ventricule se prolonge pour se terminer au niveau du bord postérieur du chiasma. La commissure antérieure, dont la portion moyenne, cylindrique, est seule libre à la partie antérieure du ventricule moyen, représente un long cordon, recourbé en arc à concavité postérieure, qui traverse, de chaque côté, la partie antérieure du corps strié, et dont les extrémités, aplaties et à fibres divergentes, se perdent dans le lobe moyen du cerveau. Derrière les piliers antérieurs, un peu au-dessus de la commissure antérieure, se voient les deux *ouvertures de communication* du ventricule moyen avec les ventricules latéraux, ouvertures ovalaires, quelquefois inégales en diamètre, et qui acquièrent de très-grandes dimensions dans l'hydropisie chronique des ventricules. C'est par ces ouvertures, qu'on appelle *trous de Monro*, bien qu'elles aient été parfaitement décrites par Galien, Vésale et autres, que passent les deux extrémités de la toile choroïdienne, pour se continuer avec les plexus choroïdes des ventricules latéraux. Haller regardait, à tort, ces ouvertures comme accidentelles, en se fondant sur plusieurs faits pathologiques, desquels il semblerait résulter que les ventricules latéraux étaient distendus par une grande quantité de sérosité, tandis que le ventricule moyen était vide (2). Trous de Monro.

(1) Il n'est peut-être pas sans intérêt de remarquer que l'hypophyse est à son maximum de développement chez les poissons, chez lesquels elle forme un véritable lobe ; qu'elle est proportionnellement plus développée chez les mammifères, les oiseaux et les reptiles que chez l'homme. Elle est creuse chez tous les animaux. Sa disposition chez les animaux vertébrés.

Chez le fœtus de quatre, cinq, six mois, l'hypophyse, plus volumineuse qu'elle ne l'est après la naissance, est également creusée d'une cavité qui communique avec le troisième ventricule ou ventricule moyen. J'ai trouvé, chez un adulte, l'hypophyse creusée par une cavité considérable. Son développement.

(2) D'autres preuves de l'absence de ces ouvertures dans l'état normal ont encore été invoquées, et en particulier, l'impossibilité de faire passer de l'air d'un ventricule latéral

ue grise . nerfs ptiques.

b. La *racine grise des nerfs optiques*, qui contribue à former le bord antérieur du troisième ventricule, ne peut être bien vue que lorsqu'on a renversé d'avant en arrière le chiasma des nerfs optiques. C'est un plan incliné de haut en bas et d'avant en arrière, qui s'étend de l'espace perforé à la face supérieure du chiasma. Elle est formée : 1° par une lame antérieure, fibreuse, résistante, qui se continue avec le névrilemme des nerfs optiques ; 2° par une lame postérieure, très-mince, demi-transparente, surtout sur la ligne médiane, formée de substance nerveuse. Si l'on divise cette lame nerveuse, on pénètre dans le troisième ventricule : on voit alors que cette lame fait partie d'une masse assez considérable de substance grise, qui, d'une part, se prolonge sur les parois latérales du troisième ventricule et entoure les piliers antérieurs de la voûte, et, d'une autre part, va se continuer au-dessous de la commissure optique avec le tuber cinereum.

est la ontinuation du gé- lé ..ne.

c. La bandelette des nerfs optiques est un faisceau aplati de fibres nerveuses qui contourne les pédoncules cérébraux, au moment où ils s'enfoncent dans le cerveau. Cette bandelette naît en arrière, de chaque côté, des *corps genouillés*, dépendances de la *couche optique*, dont elle est la continuation et dont elle se distingue par sa blancheur, qui tranche sur la couleur blanc-grisâtre de ces corps. D'abord large et mince, elle est appliquée sur le pédoncule cérébral, dont elle ne se distingue que par la direction de ses fibres. Elle contourne ensuite horizontalement ce pédoncule, s'en détache, en même temps qu'elle devient moins large et plus épaisse ; arrivée au-devant de lui, elle change de direction, se porte en avant et en dedans, pour se réunir à celle du côté opposé et constituer par cette réunion le *chiasma* des nerfs optiques. On donne ce nom à une lame nerveuse blanche, ayant la forme d'un quadrilatère allongé transversalement, dont les angles postérieurs reçoivent les bandelettes des nerfs optiques et qui, par ses angles antérieurs, donne naissance aux nerfs optiques. Sa face supérieure, dirigée un peu en arrière, est en rapport avec la racine grise des nerfs optiques ; sa face inférieure, regardant légèrement en avant, repose sur la gouttière des nerfs optiques. On pourrait considérer la bandelette des nerfs optiques comme une *commissure des couches optiques*.

Chiasma des nerfs optiques.

Espace losangique.

La bandelette des nerfs optiques et les pédoncules cérébraux interceptent un espace losangique, dans l'aire duquel se voient l'espace interpédonculaire, les tubercules mamillaires, le tuber cinereum, l'infundibulum et le corps pituitaire.

Le ventricule moyen présente quatre ouvertures.

De ce qui précède, il résulte que le ventricule moyen présente quatre ouvertures : deux latérales, qui le font communiquer avec les ventricules latéraux, une postérieure, qui s'ouvre dans le quatrième ventricule, et une inférieure, qui conduit dans l'infundibulum.

Et trois commissures.

Ce même ventricule présente trois commissures : une commissure grise, ou la

dans l'autre, la persistance de l'hydropisie de l'un des ventricules latéraux, après que l'autre a été évacué, la différence de qualité entre le liquide contenu dans le ventricule latéral droit et le liquide contenu dans le ventricule latéral gauche. Non-seulement on peut répondre, avec Meckel (*Manuel d'Anat.*, trad. de MM. Breschet et Jourdan, t. II, p. 674), qu'il est possible que, dans ces cas, une adhérence morbide du plexus choroïde ait intercepté toute communication ; mais ces faits s'expliquent d'eux-mêmes par cette circonstance que le ventricule moyen n'est autre chose qu'une fente étroite, qui permet difficilement le passage d'un ventricule latéral dans l'autre, et par cette autre circonstance que les parois latérales, étant formées par les couches optiques, s'écartent très-difficilement l'une de l'autre.

Relations of cerebrum to outer surface of skull & head. Jonas.
Jour. Anat. & Phys. 1873.

Broca. P. - Sur la Topographie crânio-cérébrale, ou sur les rapports anatomiques du crâne et du cerveau.
In-8, avec fig. E. Leroux.

commissure molle des couches optiques, et deux blanches, l'une antérieure, l'autre postérieure.

§ 5. — VÉSICULES CÉRÉBRALES OU HÉMISPHÈRES CÉRÉBRAUX, CERVEAU PROPREMENT DIT.

Sous le nom de *cerveau*, on désigne généralement cette portion de la masse encéphalique qui occupe toute la cavité du crâne, les fosses occipitales inférieures exceptées. Ce terme s'applique donc non-seulement aux hémisphères cérébraux, qui résultent du développement des *vésicules cérébrales* nées sur les parties latérales de la première vésicule encéphalique, mais encore à toutes les parties qui proviennent de cette dernière vésicule et dont nous venons de donner la description. Ainsi compris, le cerveau est comme le couronnement de la tige rachidienne, qu'il surmonte (*cerebrum superius*), en même temps qu'il lui est antérieur (*cerebrum anterius*) : aussi a-t-il été considéré tour à tour comme l'origine ou comme l'épanouissement de la moelle. L'isthme de l'encéphale, et plus particulièrement les pédoncules cérébraux, les faisceaux innominés et les pédoncules cérébelleux supérieurs le lient d'une manière intime au cervelet et à la moelle épinière. La tente cérébelleuse complète son encaissement et le sépare du cervelet, qui est situé en arrière et au-dessous de lui (1). **Situation.**

Le *volume* considérable du cerveau est, sans contredit, un des traits les plus caractéristiques de l'organisation de l'homme. Plusieurs animaux ont la masse encéphalique proportionnellement aussi volumineuse, et même plus volumineuse (le serin, le sapajou, le dauphin) ; mais pour ce qui a trait au cerveau proprement dit, aux hémisphères cérébraux, les animaux les plus favorisés, sous ce rapport, le cèdent de beaucoup à l'espèce humaine. **Volume.**

Chez l'adulte, le *poids* du cerveau, c'est-à-dire de l'encéphale séparé du cervelet et de la protubérance par une section faite par les pédoncules, varie depuis 1,000 jusqu'à 1,500 grammes. M. Longet, voulant apprécier le poids des hémisphères cérébraux isolés, sépara du cerveau le corps calleux, le corps strié et les couches optiques ; sur 22 encéphales d'adultes, dépouillés de leurs membranes, il obtint le poids moyen de 1,050 grammes. Parchappe, opérant dans les mêmes conditions sur 29 cerveaux d'adultes, est arrivé au poids moyen de 1,155 grammes. Les hémisphères représentent donc les 9/10 de la masse du cerveau. **Poids.**

Je regarde comme impossible à établir une échelle de proportion entre le volume et le poids du cerveau, d'une part, le volume et le poids du corps, de l'autre. Ne voit-on pas, en effet, qu'un des termes de la comparaison, le poids du corps, est excessivement variable ? On peut lire, dans Haller, tous les calculs qui ont été faits à cet égard, et la diversité des résultats obtenus est la meilleure critique qu'on puisse faire de cette manière de procéder.

Volume et poids comparatif du cerveau et du cervelet.

Il n'en est pas de même du rapport qu'on peut chercher à établir entre le cerveau et le cervelet. D'après mes observations, le poids du cervelet est à celui du cerveau comme 1 est à 8,12.

(1) Le cerveau est certainement, de toutes les parties du centre encéphalo-médullaire, celle qui a été soumise aux recherches les plus laborieuses de la part des anatomistes et des physiologistes, et cependant ne pourrait-on pas dire encore de nos jours ce que Fantoni disait en son temps : *Cerebrum, pars hominis est cujus obscura adhuc structura, obscuriores morbi, obscurissimæ functiones, perpetim philosophorum et medicorum torquebunt ingenium.* Fantoni, *Obs. Anat.*, p. 103.

Il importe d'établir approximativement le rapport qui existe, sous le point de vue du volume, entre les cerveaux examinés chez les différents *individus*, dans les différents *sexes* et aux divers *âges*. Il résulte d'un grand nombre de faits : 1° que le volume et le poids du cerveau sont *indépendants de la taille* des individus ;

Différences de volume individuelles.

2° Que le volume absolu du cerveau est généralement plus considérable chez l'*homme* que chez la *femme* ;

Différences de sexe.

3° Que chez le *fœtus* et l'*enfant*, le cerveau est proportionnellement beaucoup plus volumineux que chez l'adulte ; mais que le volume absolu du cerveau va toujours en augmentant, depuis la naissance jusqu'à une époque qui est encore indéterminée ;

D'âge.

4° Que chez le *vieillard*, le cerveau *s'atrophie* souvent comme les autres organes, et dans ces cas, il ne remplit pas complétement la cavité du crâne, dont l'excédant est occupé par de la sérosité.

Le volume du cerveau peut-il *augmenter par l'exercice* de cet organe et *diminuer par l'inaction* ? Cela ne paraît pas douteux : le cerveau doit obéir, sous ce rapport, aux lois qui régissent les autres organes. Si la boîte osseuse dans laquelle est renfermé le cerveau, doit opposer un grand obstacle à son développement quand ce développement est rapide, et on cite des exemples de compression du cerveau et de mort qui ont été produites par l'hypertrophie de ce viscère (1), il n'en est plus de même lorsque l'augmentation de volume du cerveau est lente et graduelle.

Influence de l'exercice des facultés intellectuelles sur le volume du cerveau.

S'il est vrai qu'un organe jouisse d'une puissance d'action d'autant plus grande qu'il est plus développé, il s'ensuit que le volume du cerveau et, par conséquent, la capacité du crâne doivent être dans un rapport assez rigoureux avec le développement des fonctions cérébrales. Ainsi, on cite le poids considérable qu'a présenté le cerveau de certains grands hommes. Voici quelques-uns de ces chiffres, qui, nous devons le dire, n'inspirent pas une confiance absolue.

	grammes.
Cromwell	2,231
Byron	2,238
Cuvier	1,829
Dupuytren	1,436

Mais l'activité des fonctions encéphaliques est le résultat de tant de circonstances autres que le volume et la masse de l'encéphale, que toute appréciation de la capacité intellectuelle, exclusivement fondée sur cette donnée, est presque toujours fautive et inexacte (2), et l'on peut dire avec Galien que, sous le rapport des

(1) J'ai fait peser le cerveau d'un individu mort d'une intoxication saturnine avec tous les symptômes de la compression cérébrale, et dont le cerveau nous a paru hypertrophié : le poids total de la masse encéphalique était de 1,505 gram. ; le cerveau proprement dit pesait 1,350 gram. ; le cervelet, avec la protubérance et le bulbe rachidien, pesait 155 gram. Le poids absolu du cerveau chez le cheval, le bœuf, n'est guère que la moitié de celui du cerveau de l'homme.

(2) Bien qu'il soit absurde de vouloir mesurer la force intellectuelle par le volume du cerveau, je dois dire que les individus à vaste mémoire m'ont toujours paru avoir un cerveau volumineux, et le rôle que joue la mémoire dans notre intelligence, est tel qu'il ne faut pas s'étonner si les individus doués d'une mémoire heureuse sont souvent des hommes supérieurs. J'ai connu bien des hommes dont la tête était considérablement développée, et qui n'avaient que de la mémoire, mais point d'esprit, ni aucun des caractères qui constituent l'homme de talent et l'homme de génie. Les individus dont le cerveau est à la

fonctions, la qualité de la substance cérébrale est bien au-dessus de la quantité.

Le *poids spécifique* du cerveau est à celui de l'eau, d'après Musschenbroeck, :: 1030 : 1000. Il serait curieux de rechercher si ce poids spécifique varie suivant l'âge, les maladies, et s'il diffère dans les diverses espèces d'animaux. D'après Sœmmering, le poids spécifique du cerveau serait moindre chez le vieillard que chez l'adulte. Les recherches de Desmoulins ont établi que chez le vieillard au delà de soixante-dix ans, la densité est d'un vingtième à un quinzième moindre que chez l'adulte. Cette densité paraît la même et chez les individus tombés dans le marasme, et chez ceux qui sont pourvus d'un gros embonpoint (1). **Poids spécifique du cerveau.**

La *forme* du cerveau est parfaitement représentée par celle de la cavité crânienne, qui lui sert en quelque sorte de moule : elle est donc variable comme cette cavité, qui, dans la première enfance, est susceptible de prendre toutes sortes de formes par suite d'une compression extérieure. Ainsi, à cet âge, on peut déprimer le front et refouler en arrière, par une compression continue, les circonvolutions antérieures et supérieures, de manière à faire prédominer la région occipitale. On voit donc combien est erronée l'opinion qui accorde une grande prééminence au développement de telle ou telle région du crâne, comme expression du développement des facultés intellectuelles (2). **Forme du cerveau.** **Effets sur le cerveau des compressions exercées sur le crâne.**

Remplissez de plâtre toute la cavité du crâne, les fosses occipitales inférieures exceptées, et vous aurez assez exactement la forme du cerveau que vous avez retiré de la boîte osseuse. Le cerveau a donc, comme le crâne, la forme d'un segment d'ovoïde, dont la grosse extrémité est en arrière. Il est divisé inférieurement en *lobes*, qui remplissent les divers compartiments de la base du crâne. Toute sa surface est creusée de sillons profonds et sinueux, qu'on appelle *anfractuosités*, et qui lui donnent l'aspect des circonvolutions intestinales, d'où le nom de *circonvolutions*, qu'on donne aux espèces de replis limités par les anfractuosités. **Procédé pour avoir exactement la forme du cerveau. Sa division en lobes. Ses anfractuosités. Ses circonvolutions.**

La surface du cerveau présente à considérer une région supérieure ou convexe et une région inférieure ou base.

1°. *Région supérieure ou convexe du cerveau.* Une scissure médiane, *grande scissure médiane du cerveau*, verticale, antéro-postérieure, divise le cerveau en deux quarts d'ovoïde parfaitement semblables, qu'on appelle improprement *hémisphères cérébraux*, et qu'on pourrait plus exactement désigner, avec Galien, sous les noms de cerveau droit et de cerveau gauche. En avant et en arrière, la grande scissure **Grande scissure médiane. Des hémisphères cérébraux.**

les très-volumineux et très-actifs, paraissent avoir une plus grande force de résistance dans les maladies que les individus à cerveau étroit. L'épidémie de choléra-morbus qui a sévi avec une si grande intensité à Paris, en 1832, m'a permis de faire cette observation.

Lélut, dans un travail remarquable (*Du poids du cerveau dans ses rapports avec le développement de l'intelligence*, *Journ. des Connais. méd.-chir.*, mai 1837), est arrivé à ce résultat que l'encéphale est, en général, plus pesant chez les hommes intelligents que chez les autres : que cette prépondérance est, en général, plus marquée dans les lobes cérébraux que dans le cervelet. Mais Lélut est obligé de convenir que ces deux propositions souffrent beaucoup d'exceptions.

(1) Selon Foville, le cerveau diminuerait de volume chez les individus tombés dans le marasme. D'après cet observateur, les circonvolutions cérébrales, les lamelles du cervelet seraient, dans ce cas, moins grosses et séparées par des sillons plus considérables, où s'accumule la sérosité.

(2) Virchow a attiré l'attention sur les déformations du crâne déterminées par l'ossification précoce de certaines sutures, et plus récemment, M. Guéniot a signalé une déformation extrêmement fréquente, observée à l'hospice des Enfants assistés et due, selon ce chirurgien, au décubitus latéral.

médiane, qui est occupée par la faux du cerveau, divise le cerveau dans toute sa hauteur ; mais à la partie moyenne, elle est, en quelque sorte, arrêtée par le *corps calleux*. Il y a deux cerveaux, comme il y a deux moelles, comme il y a deux cervelets (1).

Le cerveau est un organe symétrique.

Le cerveau est donc *symétrique*, mais la symétrie de cet organe est bien moins parfaite que celle de la moelle. Je dois même dire qu'il est très-ordinaire de voir une disproportion notable entre l'hémisphère droit et l'hémisphère gauche. Il ne paraît pas que ce défaut de symétrie exerce sur les facultés intellectuelles l'influence qu'avait soupçonnée l'ingénieux Bichat, dont le cerveau, mal symétrique, donna un démenti formel à sa doctrine. Il est néanmoins possible qu'un défaut de symétrie poussé jusqu'à un certain point puisse influer sur l'intelligence ; les cerveaux de plusieurs idiots que j'ai eu occasion d'étudier étaient remarquables sous ce rapport. J'ai vu la scissure médiane du cerveau déviée à droite ou à gauche, de manière à former, avec le plan médian antéro-postérieur du crâne, un angle de 15 à 20°.

Chaque hémisphère présente à considérer :

Face interne des hémisphères.

1° Une *face interne*, plane, verticale, qui est séparée par la faux cérébrale de celle du côté opposé ; et comme la faux n'arrive pas jusqu'au corps calleux, il en résulte que les deux hémisphères se touchent en bas, mais, toutefois, avec l'intermédiaire de la pie-mère. Quand la faux cérébrale fait défaut, ce qui est très-rare, les deux faces se touchent dans toute leur étendue, et Sœmmering, dans un cas de ce genre, les a vues adhérer entre elles. J'ai vu sur un sujet la faux éraillée et les deux hémisphères continuer l'un avec l'autre, comme par une espèce de commissure grise.

Face externe.

2° Une *face externe*, convexe, qui répond à la concavité du frontal, du pariétal et de l'occipital ; elle est séparée de la face interne par un bord demi-circulaire, que longe le sinus longitudinal supérieur, et vers lequel convergent de toutes parts les veines de cette face, pour se jeter dans le sinus. Ce bord est le siége de prédilection des granulations méningiennes.

Face inférieure.

3° Une *face inférieure*, en rapport par ses deux tiers antérieurs avec la base du crâne, par son tiers postérieur avec la tente du cervelet. Cette face inférieure constitue les parties latérales de la base de l'encéphale, dont la face inférieure de la première vésicule encéphalique forme la partie moyenne, et qu'il convient d'envisager ici dans son ensemble.

Base de l'encéphale.

Parfaitement décrite, et non moins bien figurée par Sœmmering dans un travail *ex professo* (2), la base de l'encéphale présente un grand nombre d'objets à considérer. Pour s'en faire une bonne idée, il convient de l'étudier 1° le cerveau étant encore entouré de ses membranes (arachnoïde et pie-mère), et sa convexité étant contenue dans la voûte du crâne, 2° le cerveau étant débarrassé de ses membranes et sa convexité reposant sur un plan horizontal. Dans le premier cas, la base de l'encéphale est ramassée sur elle-même, et peut être considérée dans son ensemble ; dans le second, elle s'étale et peut être étudiée dans ses détails.

C'est par sa base que l'encéphale communique avec les autres parties du centre

(1) Galien, qui se demande pourquoi il y a deux cerveaux, répond que par là les fonctions cérébrales sont mieux assurées. J'ai vu plusieurs individus hémiplégiques dont tout un hémisphère était atrophié, et qui, cependant, étaient doués de facultés intellectuelles ordinaires.

(2) De basi encephali, *Collection de Ludwig*, t. II.

céphalo-rachidien, à l'aide de ses *pédoncules*, que nous pouvons considérer comme les racines des hémisphères.

Région médiane. Excavation médiane de la base de l'encéphale.

a. Sur la ligne médiane, au centre de la base de l'encéphale et au-devant de la protubérance, est une excavation, qu'on peut appeler *excavation médiane de la base de l'encéphale*. Déjà mentionnée à l'occasion de la sérosité sous-arachnoïdienne, qui la remplit, cette excavation résulte d'une sorte de courbure de l'encéphale sur lui-

(Fig. 129) (*).

Hémisphère cérébral droit ; face externe (*) *(d'après L. Hirschfeld).*

même, courbure qui s'efface en partie lorsque cet organe repose par sa convexité sur un plan horizontal. Elle représente une pyramide dont le sommet est en haut et la base en bas. Cette base figure une sorte d'hexagone, dans l'aire duquel est inscrit l'hexagone artériel de la base du crâne. Les côtés de l'hexagone sont formés, les postérieurs, par les pédoncules cérébraux ; les moyens, par la portion antérieure du bord interne des lobes postérieurs du cerveau ; les antérieurs, par la portion interne et postérieure des lobes antérieurs du cerveau. Des six angles de l'hexagone partent autant de sillons : 1° de l'angle antérieur, le sillon de séparation des lobes antérieurs, ou la *grande scissure médiane* du cerveau ; 2° des angles latéraux et antérieurs, les *scissures de Sylvius ;* 3° des angles latéraux et

Sillons qui partent de l'excavation médiane.

(*) *Prot.*, protubérance. — *Circ. pariét.*, circonvolutions pariétales. — *Scis. d. Syl.*, scissure de Sylvius. — *Bran. ant.*, *Bran. post.*, branche antérieure et branche postérieure de cette scissure. — *Circ. front.*, circonvolutions frontales. — *Cir. occi.*, circonvolutions occipitales.

postérieurs, les deux moitiés latérales de la *grande fente cérébrale* ; 4° de l'angle postérieur, qui répond à l'intervalle des pédoncules cérébraux, le sillon de la protubérance annulaire.

(Fig. 130) (*).

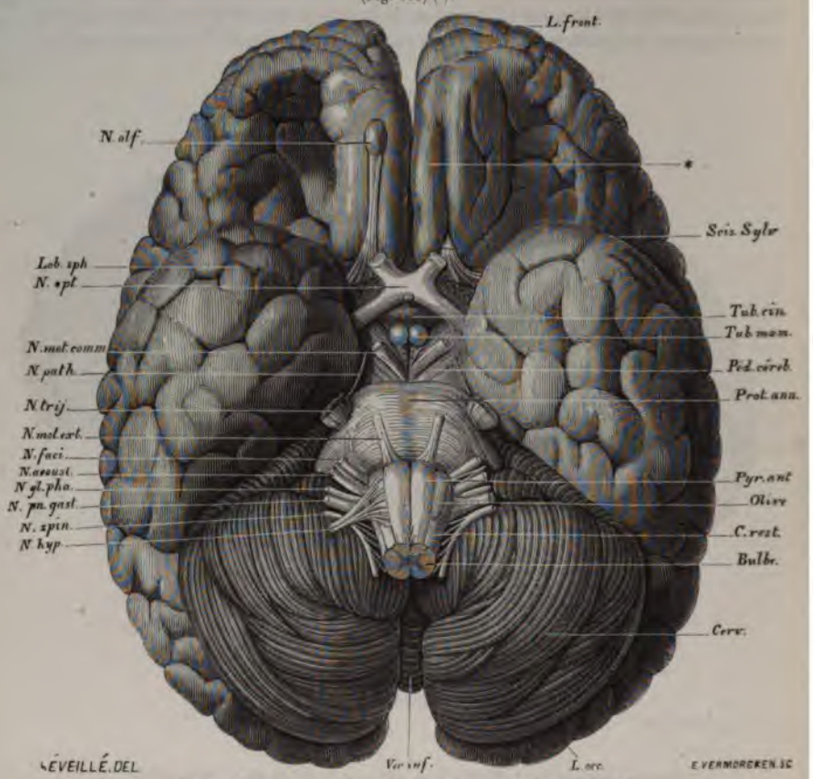

Face inférieure de l'encéphale (d'après L. Hirschfeld).

Parties situées : 1° Dans l'aire de la grande excavation médiane ; 2° Au-devant ;

Dans l'aire de la grande excavation médiane, se voient, d'arrière en avant : l'*espace interpédonculaire*, les *tubercules mamillaires*, le *tuber cinereum*, avec l'*infundibulum* et le *corps pituitaire*, la *bandelette*, le *chiasma* et la *racine grise des nerfs optiques*.

Au-devant de l'excavation médiane, se voient, toujours d'arrière en avant : l'*extrémité antérieure* ou *réfléchie*, ou le *genou du corps calleux* et ses deux pédoncules, la partie antérieure de la *grande scissure médiane du cerveau*.

(*) *L. front.*, lobe frontal du cerveau.— *Scis. Sylv.*, scissure de Sylvius.— *Tub. cin.*, tuber cinereum. — *Tub. mam.*, tubercules mamillaires. — *Péd. cérèb.*, pédoncule cérébral. — *Prot. ann.*, protubérance annulaire.— *Pyr. ant.*, pyramide antérieure. — *C. rest.*, corps restiforme. — *Cerv.*, cervelet. — *L. occi.*, lobe occipital du cerveau. — *Verm. inf.*, vermis inférieur. — *N. hyp.*, nerf hypoglosse.— *N. spin.*, nerf spinal.— *N. pn. gastr.*, nerf pneumogastrique.— *N. gl. pha.*, nerf glosso-pharyngien.— *N. acoust.*, nerf acoustique. — *N. faci.*, nerf facial. — *N. mot. ext.*, nerf oculaire externe. — *N. trij.*, nerf trijumeau.— *N. path.*, nerf pathétique. — *N. mot. comm.*, nerf moteur oculaire commun. — *N. opt.*, nerf optique. — *Lob. sph.*, lobe sphénoïdal du cerveau.— *N. olf.*, nerf olfactif. — *, circonvolution interne de l'olfactif.

Derrière l'excavation médiane, se voient, d'avant en arrière, la protubérance annulaire, et derrière la protubérance : la portion moyenne ou transversale de la *grande fente cérébrale*, par laquelle la pie-mère pénètre dans l'intérieur du troisième ventricule, le *bourrelet postérieur du corps calleux* et la *partie postérieure de la grande scissure médiane du cerveau*. 3° En arrière.

b. Sur les parties latérales de la base de l'encéphale, on voit la *face inférieure du lobe antérieur* ou *frontal du cerveau*, la *scissure de Sylvius*, qui sépare ce lobe du lobe postérieur, et la *face inférieure du lobe postérieur*. Il n'y a pas de lobe moyen. Régions latérales de la base du cerveau.

Jetons un coup d'œil sur celles de ces parties qui, appartenant au cerveau proprement dit, n'ont pas encore été étudiées.

1° Au-devant de la racine grise des nerfs optiques, est une traverse blanche, qui n'est autre chose que l'extrémité antérieure du corps calleux, lequel se recourbe sur lui-même de haut en bas et d'avant en arrière, pour fermer en avant les ventricules latéraux ; on peut donc appeler *portion réfléchie du corps calleux* l'extrémité antérieure de ce corps, qui a également reçu le nom de *genou*. A cette traverse aboutissent deux faisceaux blancs, qui naissent dans l'angle de réunion de la scissure de Sylvius avec la grande fente cérébrale, se dirigent en dedans et en avant, en longeant la bandelette optique, en dehors de laquelle ils sont situés, limitent de chaque côté la racine grise des nerfs optiques, et viennent se terminer, en s'adossant sans se confondre, en arrière de la portion réfléchie du corps calleux. Vicq-d'Azyr a décrit ces deux faisceaux blancs sous le titre de *pédoncules du corps calleux*. Portion réfléchie ou genou du corps calleux. Pedoncules du corps calleux.

(Fig. 131) (*).

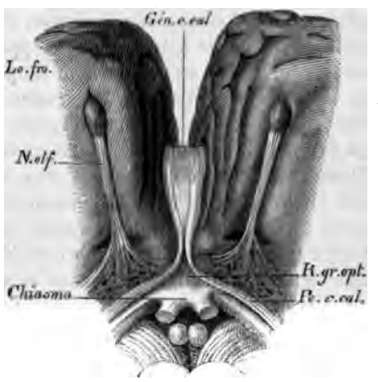

Portion antérieure de la base de l'encéphale (d'après L. Hirschfeld).

2° Au-devant de la portion réfléchie du corps calleux, se voit la *portion antérieure de la scissure médiane du cerveau*. Elle ne peut être vue dans toute son étendue qu'après l'ablation d'une lame fibreuse très-dense qui unit l'un à l'autre, et quelquefois d'une manière intime, en arrière, les deux lobes antérieurs du cerveau. Il n'est pas rare de voir ces deux lobes empiéter l'un sur l'autre, car la faux du cerveau, extrêmement étroite en avant, ne remplit qu'une très-petite portion de cette scissure. Parties antérieure et inférieure de la scissure médiane.

3° La *partie postérieure de la grande scissure médiane du cerveau* est limitée, en avant, par le bourrelet du corps calleux, et comme ce bourrelet est beaucoup plus distant de l'extrémité postérieure du cerveau que le genou ne l'est de l'extrémité antérieure du même organe, il en résulte que la partie postérieure de la scissure est beaucoup plus étendue que la partie antérieure ; elle est, en outre, occupée dans toute sa profondeur par la base de la faux du cerveau, tandis que la Partie postérieure de la grande scissure médiane.

(*) *Lob. front.*, lobes frontaux écartés l'un de l'autre, pour rendre visible le *Genou d. corps call.*, genou du corps calleux. — *N. olf.*, nerf olfactif. — *Rac. gr. opt.*, racine grise des nerfs optiques. — *Ped. du corps call.*, pédoncules du corps calleux.

partie antérieure n'est occupée qu'incomplétement par le sommet de la faux. Cette scissure postérieure est libre dans toute son étendue ; on dirait même qu'en cet endroit les lobes postérieurs tendent à s'écarter l'un de l'autre.

Bourrelet antérieur du corps calleux.

4° Le *bourrelet du corps calleux* n'est autre chose que l'extrémité postérieure de ce corps, ainsi nommée à cause du renflement considérable qu'elle présente. Ce bourrelet, que nous verrons se continuer avec les piliers postérieurs de la voûte à trois piliers, forme le bord supérieur d'une *fente* (*portion médiane de la grande fente cérébrale*), dont les tubercules quadrijumeaux constituent le bord inférieur. C'est par cette *fente médiane* que pénètre la pie-mère, sous le nom de *toile choroïdienne supérieure*. Là, se trouve encore le *conarium* ou *glande pinéale*; c'est enfin là que Bichat avait placé l'orifice de son *canal arachnoïdien*. Cette fente médiane se continue de chaque côté avec une fente latérale, pour constituer la *grande fente cérébrale*.

Grande fente cérébrale.

5° La *grande fente cérébrale* (Bichat) est une fente très-considérable, en forme de fer à cheval à concavité antérieure, qui s'étend de la scissure de Sylvius d'un côté à la scissure de Sylvius du côté opposé, en passant au-dessous du bourrelet du corps calleux et en contournant les pédoncules cérébraux. Cette fente, qu'on voit très-facilement lorsque, le cerveau étant couché sur sa convexité, on renverse le cervelet d'arrière en avant, présente une *portion médiane* ou *transversale*, déjà décrite, située entre le bourrelet du corps calleux et les tubercules quadrijumeaux, et deux *portions latérales* ou *antéro-postérieures*, dirigées obliquement en avant et en bas. Limitées en dehors par le bord concave du lobe postérieur du cerveau, que nous verrons constitué par la circonvolution du pied d'hippocampe, elles sont limitées en dedans par le pédoncule cérébral. Cette fente conduit immédiatement dans la partie inférieure ou réfléchie du ventricule latéral. C'est par la grande fente cérébrale que la pie-mère extérieure pénètre dans les ventricules moyen et latéraux, pour constituer la pie-mère intérieure du cerveau. Elle établirait une très-large communication entre la surface extérieure et la surface intérieure du cerveau, sans une membrane qui l'obture du côté des ventricules latéraux.

C'est par elle que pénètre la pie-mère dans l'intérieur des ventricules.

6° La face inférieure des hémisphères cérébraux est divisée en deux lobes, l'un *antérieur*, l'autre *postérieur*, par la *scissure de Sylvius*.

Scissure de Sylvius.

a. Scissure de Sylvius. Située à l'union du tiers antérieur avec les deux tiers postérieurs de la base des hémisphères, cette scissure (*grande scissure interlobulaire*, Chauss.) commence à l'extrémité antérieure de la grande fente cérébrale, avec laquelle elle forme un angle obtus. On trouve, au niveau de cet angle, un espace blanc, perforé d'ouvertures vasculaires considérables, auquel Vicq-d'Azyr a donné le nom de *substance perforée antérieure*, et que Foville a décrit sous le nom de *quadrilatère perforé*. Sa forme, en effet, est celle d'un rectangle allongé, dont le grand côté est dirigé obliquement en avant et en dedans, et qui est percé de trous nombreux, disposés en deux séries linéaires. Cet espace est limité antérieurement par deux faisceaux blancs qui convergent pour se réunir en avant et former les racines blanches du nerf olfactif; il est limité en arrière, par la bandelette optique, en dehors, par le bord interne du lobe postérieur du cerveau, en dedans, par la racine grise du nerf optique.

Substance perforée antérieure.

La scissure de Sylvius se dirige d'abord de dedans en dehors et un peu d'arrière en avant; puis elle décrit un arc de cercle à convexité antérieure et se porte presque horizontalement en arrière, sur la face externe de l'hémisphère, où elle s'étend jusque vers le tiers postérieur de cette face. Elle répond au bord

postérieur des petites ailes du sphénoïde, qui établit une limite nette entre la fosse cérébrale antérieure et la fosse cérébrale moyenne.

On ne peut bien voir la scissure de Sylvius qu'après l'ablation de l'arachnoïde et de la pie-mère. On reconnaît alors que cette scissure est très-profonde, que l'artère cérébrale moyenne en occupe le fond, que l'arachnoïde passe sur elle comme un pont, que la pie-mère la revêt dans toute son étendue, qu'après un trajet de 3 centimètres, cette scissure ne tarde pas à se bifurquer et que la branche antérieure de bifurcation, plus petite, continue le trajet primitif de la scissure, tandis que sa branche postérieure, bien plus étendue, se porte en haut et en arrière, sillonne la convexité de l'hémisphère et se termine à une distance plus ou moins considérable. L'intervalle de ces deux embranchements est rempli par une espèce d'*île*, que les circonvolutions limitant cette scissure recouvrent comme les deux moitiés d'un couvercle (*insula*, Reil), que j'ai décrite sous le nom de *lobule du corps strié*, attendu que cette portion de l'hémisphère est appliquée sur la convexité du corps strié, dont elle traduit le volume par sa saillie plus ou moins considérable. Ce lobule a la forme d'un triangle, dont la base est en haut et le sommet en bas ; il est parcouru par de petites circonvolutions superficielles, qui vont en rayonnant de bas en haut.

Desc. de scissure.

Lob. du c. str.

b. Lobe *antérieur* ou *frontal*. Il occupe la fosse cérébrale antérieure et repose sur la surface orbitaire, en se moulant sur ses inégalités. Sa forme est celle d'une pyramide triangulaire, dont le sommet est en avant et dont la base se confond avec le lobe postérieur. Sa face inférieure, plane d'une manière générale, est triangulaire et limitée en dedans par un bord droit, qui répond à la grande scissure médiane, en dehors par un bord convexe, en arrière par un bord concave, formant la lèvre antérieure de la scissure de Sylvius. On observe sur cette face deux circonvolutions antéro-postérieures parallèles.

c. Lobe *postérieur* ou *sphéno-occipital*. Il répond par sa partie antérieure à la fosse sphéno-temporale de la base du crâne, et par sa partie postérieure à la tente du cervelet. Le tiers antérieur de ce lobe postérieur, c'est-à-dire la portion reçue dans la fosse cérébrale moyenne ou sphéno-temporale, est convexe et déborde de 12 à 18 millimètres le niveau de la face inférieure du lobe antérieur. Les deux tiers postérieurs, légèrement concaves et répondant à la tente du cervelet, se trouvent sur le même plan que le lobe antérieur. C'est la portion convexe et sphénoïdale de cette face inférieure que l'on a désignée sous le nom de *lobe moyen*, et la portion postérieure ou cérébelleuse, concave, sous le nom de *lobe postérieur* ; mais cette distinction est tout à fait arbitraire, et si on voulait la maintenir, il faudrait adopter, entre le lobe moyen et le lobe postérieur, une limite artificielle invariable et précise, savoir le bord supérieur du rocher. Tout en rejetant la distinction du cerveau en trois lobes, distinction tout à fait superficielle, à laquelle d'ailleurs la convexité, c'est-à-dire la plus grande partie de la surface du cerveau, est étrangère, je crois utile, à beaucoup d'égards, d'appeler *corne frontale* l'extrémité antérieure du cerveau, laquelle est reçue dans la concavité du frontal, *corne sphénoïdale*, l'extrémité antérieure du lobe postérieur, et *corne occipitale*, l'extrémité postérieure de ce même lobe postérieur.

Ce qu'on entend par lobes moyen et postérieur.

Cornes frontale, sphénoïdale, occipitale.

La face inférieure du lobe postérieur est réniforme, et présente un bord externe ou convexe et un bord interne ou concave, très-court, figurant une sorte de hile, par lequel le pédoncule cérébral s'engage dans l'hémisphère cérébral ; ce bord s'étend, en arrière, jusqu'à l'extrémité postérieure du corps calleux, sous lequel il se termine. Simplement appliqué sur ces parties, ce bord concave en est

séparé par une fente recourbée en arc, qui se continue avec celle du côté opposé en passant sous le bourrelet du corps calleux et qui porte le nom de *grande fente cérébrale* ou *fente de Bichat*.

CIRCONVOLUTIONS ET ANFRACTUOSITÉS DU CERVEAU.

Toute la surface du cerveau est sillonnée par un nombre considérable d'enfoncements profonds, sinueux, qui le divisent en autant d'éminences oblongues, diversement contournées, subdivisées elles-mêmes par des enfoncements secondaires. Ces éminences, en forme de replis, qui représentent assez bien les circonvolutions ondulées de l'intestin grêle, ont été désignées par analogie sous le nom de *circonvolutions cérébrales* (*gyri*, *meandri*, *processus enteroidei*). Les sillons anfractueux qui les séparent s'appellent *anfractuosités*.

On ne saurait donner une idée plus exacte de l'ensemble des circonvolutions et des anfractuosités qu'en supposant un ballon, trop considérable pour pouvoir être logé dans le crâne, déployé autour d'un noyau compacte et à une certaine distance de ce noyau. Une disposition analogue se rencontre partout où un organe présentant une grande surface doit être renfermé dans le plus petit espace possible : il se forme des plis, des rides, des excroissances. Dans le cerveau, et aussi dans le cervelet, la substance grise devait nécessairement être étendue sur une très-grande surface et en couche mince, à cause de ses rapports avec les vaisseaux de la pie-mère, qui ne pouvaient pénétrer dans cette substance qu'à l'état de capillaires, attendu que des vaisseaux volumineux eussent gêné par leur contact les fonctions des cellules nerveuses.

Prédominance des circonvolutions dans le cerveau de l'homme.

Si le cerveau de l'homme est différencié, par son volume et par son poids, du cerveau des autres animaux, il ne l'est pas moins par le nombre et les dimensions de ses circonvolutions. Tiedemann a parfaitement figuré la diminution progressive des circonvolutions cérébrales (diminution qui correspond à celle des lamelles du cervelet), depuis les singes jusqu'aux rongeurs et aux édentés. Dans l'espèce humaine, comme dans la série animale, le développement des circonvolutions m'a toujours paru en rapport direct avec le développement général du cerveau.

Rapports entre les circonvolutions du fœtus humain et celles des animaux vertébrés inférieurs.

Sous ce point de vue, comme sous beaucoup d'autres, le fœtus humain présente les dispositions des animaux inférieurs. Les anfractuosités du cerveau d'un fœtus humain de cinq mois ne sont ni plus profondes, ni plus multipliées que celles du cerveau du lapin : or, ces premiers linéaments sont importants à étudier, parce qu'ils appartiennent à des anfractuosités qui domineront, par la suite, tout le système des circonvolutions (1). Cette étude a été tentée par Reichert, mais non d'une manière complétement satisfaisante.

Malgré certaines variétés qu'on observe en comparant entre elles les circonvolutions cérébrales de deux individus différents, ou même celles que présentent les

(1) Ainsi, à cette époque : 1° la grande anfractuosité appelée scissure de Sylvius existe, mais ses bords sont écartés et l'insula de Reil ou lobule du corps strié fait partie de la surface du cerveau ; 2° une scissure antéro-postérieure existe en arrière et en bas sur le plan interne de l'hémisphère ; elle répond à la cavité digitale, ou prolongement occipital du ventricule latéral ; on voit encore : 3° une scissure au-dessus du corps calleux ; 4° la scissure du nerf olfactif. A la naissance, toutes les circonvolutions existent, mais elles n'ont acquis leur développement complet que vers l'âge de six à sept ans.

Relations of convolutions to skull & head. Turner – Jour. of Anat. & Phys. May 1874 & Nov. Jahr. f. Anat. II 28

Convolution – Eckes. (have it)

" ~~Humphry~~ Turner (have it)

Pozzi on cerebral localization & on relation of cranium with brain in regard to indication for trephine. Arch. f. d. Anat. VI 404 April 1877

Clarke – Proc. Jahr. 1869 P. 13.

Weisbach. Proc. Jahr. 1870 P 2.

Daverti. Proc Jahr 1870 P 10.

Henle " " 1872 P 8. Jahr. f. Anat. I 29

Rauch. " " 1873 P 11

Meynert " " " " Jahr. f. Anat. II 28

Wernicke " " 1875 P. 13

Fromann " " " P. 14

Bischoff " " 1868 P. 9

Eckes " " 1877 P. 12. Relations to skull → Jahr. f. Anat. II 28

Hoffman " " " " " "

Meynert " " " "

Rudinger " " " " footing

Hesch. Virch. Arch. 1877 P. 12

Panum " " " "

Zuckerkandl " " " "

Fürst " " " "

Stieglmuller. Bel. " " P. 1. Relation to nutrition

Ecker. 2nd Ed. 1883.

Broca – Relations l'Hall. J. d. Anat V 260.

Fère " " " "

Heffter. " " " VI 204

Ecker & de " " " " "

Fère Rev. d'Anthrop. 1881 468.

Fère J. de l'Anat. et de la Phys. XVIII 545 " X 176

Giacomini – Variation. J. d. Anat. XI 167

Bitot. Critical notice on clinical facts which have caused to determine the form of posterior cranial

Arch. Phys. V 557

Lewis. " " " "

Square differences in skull form.

Bost. Med. & Surg. J. 109 P. 227.

Heffter ~~Arch. f. d. J.~~

Arrangement of fissures. Panum

Arch f. Anthrop. III

Broca. Cerebral conv. - Elementary description.
J. d'Anat. 1873 177 Rev. d'Anthrop. VI? VII 1

Hare. On method of determining fissure of Rolando
J. Anat. & Phys. XVIII 174.

Lunz. Change of place of brain in diff. position.
Bull. Acad. de Mer. 1884 XIII 40

Zuckerkandl. On brain surface in synostotic skulls.
Mer. Jahr. Wien 1880 429.

Eberstaller. Surface Anatomy. Wien. Mer. Bl. VII 54

Féré On Sylvian region especially on temporo-parietal folds. Progrès Mer. Paris 1884 516

Conti. Thickness of cortex. Internat. Monatschr. f. Anat. u. Histol.
Berl. 1884 I 395-403

Rein. On relation between surface of scalp.
Rein. Lancet 1884 II 539

Séguin. Arch. of Mer. VIII 260

Goltzi Schmidt 1884 89

Féré Arch. Neurol. 1880 86

Wilder. Parvicipital fissure - J. Nerv. & Ment. Dis. XIII

" Collocation of a suture & fissure " "

Lucas-Championnière. Cong. Wiesb 1884 VIII 21

deux côtés d'un même individu, il existe cependant un certain nombre de circonvolutions dont la position, la direction et les dimensions offrent une assez grande fixité pour que les changements n'aient lieu que dans des limites restreintes. Au milieu du chaos apparent, il y a un type que maintes fois on a essayé de déterminer. Dans ces tentatives, infructueuses pour la plupart, on a surtout invoqué l'anatomie comparée (1).

Le *nombre* des circonvolutions est impossible à déterminer; car les circonvolutions n'ont pas de limites appréciables, et si quelques-unes se terminent entre deux circonvolutions voisines, il est aisé de voir que cette terminaison n'est qu'apparente et que, dans un point assez rapproché de celui de cette prétendue terminaison, la circonvolution se continue sans ligne de démarcation avec une circonvolution voisine. La comparaison faite, dès la plus haute antiquité, entre les circonvolutions du cerveau et les circonvolutions intestinales ne porte donc pas seulement sur la direction, mais encore sur la *continuité* des circonvolutions. Cette continuité de toutes les circonvolutions cérébrales me paraît un des arguments les plus puissants contre la doctrine qui les groupe arbitrairement en un certain nombre de petites masses distinctes, sous le nom d'*organes cérébraux*; cette continuité, cette dépendance mutuelle des circonvolutions diminue aussi de beaucoup l'intérêt que présente la description minutieuse de chaque anfractuosité, de chaque ligne de circonvolutions.

Il existe plusieurs *ordres* de circonvolutions. On voit, en effet, des circonvolutions simples se diviser, s'excaver, se sillonner plus ou moins profondément;

(1) Leuret (*Anatomie comparée du système nerveux, dans ses rapports avec l'intelligence*, Paris, 1839), désespérant d'arriver à une description rationnelle des circonvolutions en examinant le cerveau de l'homme ou celui d'une autre espèce animale en particulier, a eu l'idée de comparer ces circonvolutions chez tous les mammifères qui en sont pourvus, et de saisir, au milieu de cette variété de contours ou d'ondulations qu'elles présentent, le type commun auquel elles peuvent être ramenées; et comme les circonvolutions sont d'autant plus complexes qu'on les examine sur des cerveaux appartenant à des especes plus rapprochées de l'homme, il a dû s'occuper d'abord de trouver un cerveau type, dont les circonvolutions fussent, en quelque sorte, réduites à leur plus simple expression. Or le cerveau du *renard*, presentant des circonvolutions sans ondulations, à courbes régulieres, pouvant facilement être suivies dans tout leur trajet, lui a paru éminemment propre à servir de point de départ ou de type pour l'étude des circonvolutions.

Il résulte de ses recherches que les grands groupes de circonvolutions sont constants dans leur direction et susceptibles d'une description rigoureuse; qu'il n'en est pas de même des ondulations ou sinuosités que l'on observe à la surface du cerveau de l'homme; qu'elles ne sont pas susceptibles d'une description exacte, parce qu'elles varient d'un cerveau à un autre cerveau et d'un hémisphère à l'autre; qu'il y a dans le cerveau de l'homme des *circonvolutions additionnelles* ou de perfectionnement. Leuret est arrivé à cette conséquence, que je suis loin de regarder comme rigoureuse, que les circonvolutions propres à l'homme ne se trouvent point vers la région anterieure, mais bien sur les côtés et vers les parties postérieure et interne.

De son côté, Foville, cherchant à determiner, au milieu des contours si variés et, en quelque sorte, si capricieux des circonvolutions, s'il existait une loi qui présidât à leur disposition, est arrivé à conclure que le cerveau de l'homme et celui des animaux n'ont pas plus d'analogie entre eux que la tête, les mains, la station, la voix de l'homme n'en ont avec la tête, les mains, la station, la voix des animaux les plus élevés dans la série. L'homme, dit-il, les domine tous d'une immense hauteur : de tous les organes, le cerveau est celui qui traduit le mieux sa supériorité, et, dans le cerveau lui-même, rien de plus caractéristique que ses circonvolutions.

mais on cherche vainement cette régularité de divisions successives et comme subordonnées que nous avons trouvée dans le cervelet. Au reste, des coupes verticales du cerveau faites dans divers sens donneront une idée plus exacte de la disposition des circonvolutions que les observations les plus minutieuses faites sur la surface externe du cerveau, sans section préalable.

Les circonvolutions sont des saillies cylindroïdes, à direction sinueuse, adhérentes à la masse encéphalique par un de leurs bords. Chaque circonvolution présente à considérer *deux faces*, un *bord adhérent* et un *bord libre*. Les *faces* latérales, légèrement aplaties, des circonvolutions correspondantes sont moulées l'une sur l'autre, et séparées par un double feuillet de la pie-mère. Leur *base* ou *bord adhérent*, un peu rétréci, appuie sur le noyau blanc central de l'hémisphère. Leur *bord libre* est arrondi et sinueux, en sorte que deux circonvolutions contiguës interceptent entre elles, au niveau de ce bord libre, une petite gouttière, qui devient très-sensible dans les cas d'infiltration de pus ou de pseudo-membrane dans le tissu cellulaire sous-arachnoïdien. En raison de la convexité des faces latérales des circonvolutions correspondantes, les anfractuosités qu'elles limitent sont divisées en deux étages : l'un superficiel, occupé par les veines, l'autre profond, dans lequel cheminent les artères. Lorsque trois circonvolutions se rencontrent, l'espace qu'elles interceptent est triangulaire. Ces espaces, peu considérables dans l'état naturel, deviennent très-prononcés dans le cas d'atrophie des circonvolutions.

Espaces interceptés par les bords.

Du reste, le bord libre des circonvolutions est souvent sillonné par de petits enfoncements oblongs, plus ou moins profonds, plus ou moins étendus, qui suivent la direction de la circonvolution ; quelquefois l'enfoncement est angnleux, rayonné, à trois ou quatre branches ; d'autres fois c'est une dépression superficielle ou bien un creux profond et étroit. Les vaisseaux artériels et veineux qui passent sur le bord libre des circonvolutions, y impriment une rainure plus ou moins prononcée.

Le bord libre de toutes les circonvolutions n'atteint pas la surface du cerveau.

Le bord libre du plus grand nombre des circonvolutions atteint, en général, le niveau de la surface du cerveau : mais, indépendamment des circonvolutions secondaires, dont plusieurs restent cachées entre les circonvolutions voisines dans toute leur longueur, il est des circonvolutions principales qui s'enfoncent entre deux circonvolutions voisines et s'y terminent. Quelques-unes sont déprimées seulement dans un ou plusieurs points de leur étendue.

Hauteur des circonvolutions. Variétés dans la hauteur et dans l'épaisseur des circonvolutions.

La *hauteur* des circonvolutions est de 15 à 25 millimètres ; elle est d'ailleurs extrêmement variable chez les différents individus, et il en est de même de leur *épaisseur*. Bien plus, il n'est peut-être pas deux circonvolutions, deux parties de la même circonvolution qui se ressemblent sous le rapport de l'épaisseur chez le même individu. Il en est qui se renflent considérablement, d'autres qui s'effilent ; presque toujours un renflement se remarque dans le lieu où deux circonvolutions se continuent l'une avec l'autre. Eustachi et Vieussens avaient donc commis une grande erreur en représentant toutes les circonvolutions comme parfaitement semblables. La différence que les circonvolutions présentent dans leurs dimensions, et plus particulièrement dans leur hauteur, chez les divers individus, doit déterminer des différences correspondantes dans l'étendue de la surface générale que présente le cerveau, et ces différences méritent d'autant plus d'être notées qu'on a fait jouer un rôle très-important à l'étendue de cette surface, dans le développement relatif des facultés intellectuelles. Desmoulins a prouvé que, vu la profondeur de ses anfractuosités, le cerveau de l'homme

l'emporte de beaucoup, en surface, sur le cerveau de tous les animaux. J'ajoute que, chez l'homme, la profondeur des anfractuosités et, par conséquent, la hauteur des circonvolutions m'ont toujours paru en rapport direct avec le volume et le poids du cerveau.

Il serait sans doute curieux de décrire les circonvolutions avec une minutieuse exactitude. Vésale, qui paraît en avoir conçu l'idée, assimilait l'aspect de la surface du cerveau à ces figures irrégulières tracées par des peintres malhabiles pour représenter des nuages. Vicq-d'Azyr a vainement cherché à les débrouiller ; Gall et Spurzheim, qui avaient tant d'intérêt à donner de chaque circonvolution une description rigoureuse, y ont renoncé. A l'exemple de Rolando, beaucoup d'anatomistes ont essayé de décrire les circonvolutions et d'imposer des noms à quelques-unes d'entre elles. Je me contenterai de mentionner ici les circonvolutions dominantes sur la face interne, sur la face inférieure et sur la face externe ou convexité de chaque hémisphère. Essais de description des circonvolutions.

1° *Face interne.* Sur cette face, les circonvolutions sont simples, moins nombreuses et plus régulières que sur la face externe. Rarement elles se compliquent de circonvolutions accessoires. Généralement elles sont en ligne simple, droite ou courbe, et leurs bords sont peu sinueux.

a. Circonvolution du corps calleux. Une grande circonvolution domine toutes celles du plan interne de l'hémisphère, c'est celle qui entoure le corps calleux et qu'on peut appeler, pour cette raison, *grande circonvolution du corps calleux.* Elle commence, en avant, au-dessous de l'extrémité réfléchie de ce corps, auquel elle adhère, se porte d'arrière en avant et de haut en bas, contourne son extrémité antérieure, se dirige d'avant en arrière, en se moulant sur la convexité du corps calleux, contourne son bourrelet postérieur et, parvenue au-dessous de ce bourrelet, continue son trajet et se porte, comme nous le verrons plus bas, sur la face inférieure du cerveau. Étroite à son extrémité antérieure, que Rolando considère comme la racine principale du nerf olfactif, la circonvolution du corps calleux va s'élargissant, et, parvenue au niveau de la partie moyenne de ce corps, se relève en manière de crête, s'élargit beaucoup, et se creuse de plusieurs sillons, les uns superficiels, les autres profonds, qui la divisent en circonvolutions secondaires. Cette large crête se divise à sa circonférence en plusieurs branches, qui vont se continuer soit avec les circonvolutions supérieures de la face externe, soit avec les circonvolutions postérieures et supérieures de la face interne de l'hémisphère. Vicq-d'Azyr a le premier signalé la crête de la circonvolution du corps calleux, à laquelle Rolando a donné le nom de *processo enteroido cristato.* Grande circonvolution du corps calleux. Crête de la circonvolution du corps calleux.

b. Circonvolution interne du lobe antérieur. Cette circonvolution est excentrique à celle du corps calleux, dont elle suit la direction et dont elle est séparée par une anfractuosité profonde. Très-volumineuse à son origine, qui a lieu au-devant de la scissure de Sylvius, elle forme la partie interne du lobe cérébral antérieur ; elle se contourne sur l'extrémité antérieure du corps calleux, pour gagner la face interne de l'hémisphère, et parvenue au-devant de la crête de la circonvolution du corps calleux, elle se dirige en haut, pour se continuer avec les circonvolutions de la face externe de ce même hémisphère. La circonvolution interne du lobe antérieur est divisée dans toute sa longueur par une anfractuosité secondaire, d'abord linéaire, puis sinueuse. Circonvolution interne du lobe antérieur.

c. Circonvolution de la cavité digitale. Un sillon antéro-postérieur, très-profond, constant comme la cavité digitale du ventricule latéral, à laquelle elle cor- Circonvolution de la cavité digitale.

respond, part de la circonvolution du corps calleux, au niveau du bourrelet de ce corps, se porte directement d'avant en arrière, jusqu'à la corne occipitale, qu'il divise en deux moitiés, l'une supérieure, l'autre inférieure. C'est cette *anfractuosité de la cavité digitale* qui sépare la face interne de l'hémisphère de la face inférieure. On peut appeler *circonvolution de la cavité digitale* ou *du lobe postérieur* les deux circonvolutions antéro-postérieures et flexueuses qui cernent cette anfractuosité; la supérieure seule appartient à la face interne de l'hémisphère; l'inférieure fait partie de la face inférieure.

La scissure de Sylvius est une grande anfractuosité.

2° *Face inférieure.* La grande anfractuosité appelée *scissure de Sylvius* divise les circonvolutions de la face inférieure en celles du lobe antérieur et en celles du

(Fig. 132) (*).

Section médiane de l'encéphale (d'après L. Hirschfeld).

lobe postérieur. Ces circonvolutions apparaissent tardivement et sont peu profondes.

Circonvolutions externes du lobe antérieur.

Le *lobe antérieur* présente plusieurs petites circonvolutions antéro-postérieures. Comme constantes, nous signalerons : *a.* les deux petites circonvolutions rectilignes qui limitent le sillon du ruban olfactif; *b.* la circonvolution

(*) *Prot.*, protubérance. — *Péd. céréb.*, pédoncule cérébral. — *Mot. com.*, nerf moteur oculaire commun. — *Tub. mam.*, tubercule mamillaire. — *Gl. pit.*, glande pituitaire. — *N. opt.*, nerf optique. — *Com. a.*, commissure antérieure. — *Cl. trans.*, cloison transparente. — *Trig.*, trigône cérébral. — *C. call.*, corps calleux. — *C. opt.*, couche optique. — *Com. mol.*, commissure molle. — *Gl. pin.*, glande pinéale. — *Tub. qu.*, tubercules quadrijumeaux. — *Aq. Sylv.*, aqueduc de Sylvius. — *Vale. V.*, valvules de Vieussens. — 1, noyau central du cervelet. — 2, pédoncules postérieurs de la glande pinéale. — 3, pédoncules antérieurs de cette glande. — 4, trou de Monro. — 5, circonvolution du corps calleux.

Topography of Fermo } Rolando.
Giacomini. I. d. Ann. XII 216.
Tenchini " " " 1845 177

flexueuse, obliquement dirigée en avant et en dehors, qui limite la scissure de Sylvius et qui se continue en arrière avec la circonvolution externe d'où naît le ruban olfactif.

Les petites circonvolutions intermédiaires aux précédentes, très-irrégulières, diffèrent chez les divers sujets, et chez le même individu à droite et à gauche.

Sur le *lobe postérieur*, les circonvolutions sont également antéro-postérieures; elles partent toutes de la *circonvolution de l'hippocampe*, prolongement de la circonvolution du corps calleux, qui longe la grande fente cérébrale, *circonvolution de la grande fente*, et se termine, en arrière de l'extrémité interne de la scissure de Sylvius, par un renflement unciforme, qui correspond à l'extrémité renflée de la corne d'Ammon; elle limite, en dehors, la grande fente cérébrale. La circonvolution du corps calleux et celle de la grande fente cérébrale, qui la continue, représentent une ellipse interrompue seulement par la scissure de Sylvius. En dehors de cette circonvolution, est une anfractuosité antéro-postérieure qui répond à la paroi inférieure de la portion réfléchie du ventricule latéral. Cette anfractuosité est limitée par des circonvolutions antéro-postérieures qui partent toutes de la circonvolution de la grande fente cérébrale, et qui sont remarquables par leur peu de volume et par leurs flexuosités. La plus externe de ces circonvolutions limite inférieurement l'anfractuosité qui correspond à la cavité digitale.

De la partie antérieure de la circonvolution de la grande fente cérébrale, partent des circonvolutions extrêmement flexueuses, dirigées d'arrière en avant, qui vont former la corne sphénoïdale et se continuent avec les circonvolutions de la face externe.

3. *Face externe ou convexité.* Les circonvolutions de la convexité de l'hémisphère sont, sans contredit, les plus compliquées. Si l'on écarte les bords de la scissure de Sylvius, on voit que cette scissure, dans l'aire de laquelle est située l'insula, est triangulaire, et présente trois bords : un *bord inférieur*, formé par la circonvolution externe du lobe antérieur du cerveau, un *bord postérieur*, très-oblique en haut et en arrière, qui semble recueillir toutes les circonvolutions occipitales, et qui est formé par une circonvolution très-flexueuse, et un *bord supérieur*, qui constitue une circonvolution également très-flexueuse, à laquelle viennent aboutir le plus grand nombre des circonvolutions supérieures. Circonvolutions qui limitent la scissure de Sylvius.

Les circonvolutions de la convexité des hémisphères sont toutes groupées autour d'une anfractuosité constante, profonde, un peu oblique en arrière et en haut, et désignée sous le nom de *scissure de Rolando*. Elle part de la portion supérieure et antérieure de la circonvolution de la scissure de Sylvius, atteint le bord supérieur de l'hémisphère et se prolonge quelquefois un peu sur la face interne. Elle est intermédiaire à deux circonvolutions parallèles, l'une antérieure, *circonvolution pariétale antérieure*, l'autre postérieure, *circonvolution pariétale postérieure*. Derrière elles, se voit une circonvolution plus petite, appelée par M. Longet *circonvolution pariétale rudimentaire*.

Du reste, toutes les circonvolutions de la convexité du cerveau peuvent être divisées en *frontales*, *pariétales* et *occipitales*. Les *circonvolutions frontales* sont au nombre de trois ou quatre, et dirigées d'avant en arrière; les *circonvolutions pariétales*, au nombre de trois, se dirigent en serpentant de dedans en dehors, et viennent se continuer avec la circonvolution qui limite supérieurement la scissure de Sylvius; les *circonvolutions occipitales* sont dirigées d'avant en arrière, et partent, ou de la circonvolution pariétale la plus postérieure, ou du bord postérieur de la scissure de Sylvius. Circonvolutions frontales; Pariétales; Occipitales

Caractères des circonvolutions occipitales.

Caractères des circonvolutions frontales.

Volume des circonvolutions frontales.

Considérations générales relatives aux circonvolutions.

Les circonvolutions occipitales sont les plus grêles de toutes, et présentent les inflexions les plus prononcées, de telle sorte que les sinuosités de chacune d'elles se répondent à elles-mêmes dans la plus grande partie de leur étendue, et qu'elles ne touchent aux circonvolutions voisines que par les angles rentrants et saillants de ces flexuosités (1). Les circonvolutions frontales, également très-flexueuses, sont contiguës à elles-mêmes dans une partie de leur étendue, mais le cèdent, sous ce rapport, aux circonvolutions occipitales. Leur volume, supérieur à celui des circonvolutions occipitales, est de beaucoup inférieur à celui des circonvolutions pariétales, qui décrivent des flexuosités moins considérables que toutes les autres, et qui sont peut-être de toutes les circonvolutions celles qui présentent le plus de variétés.

Les détails dans lesquels je viens d'entrer au sujet des circonvolutions, et que peut seule justifier l'importance qu'on leur a donnée dans ces derniers temps, établissent : 1° leur disposition générale, leurs flexuosités, leur engrènement réciproque ; 2° leur continuité et l'impossibilité d'établir entre elles des lignes de démarcation bien précises ; 3° leur configuration d'ensemble, d'après un type commun, et leur défaut d'uniformité quant aux détails, non-seulement sur les divers individus, mais encore sur les deux hémisphères du même individu ; 4° leur volume variable dans les divers individus, sous le point de vue de la hauteur, sous celui de l'épaisseur, et toujours en raison directe du volume de l'hémisphère cérébral : sous ce double rapport, il y a de très-grandes différences individuelles. Nous avons vu, d'ailleurs, que la surface du crâne était exactement moulée sur la surface du cerveau, les impressions digitales répondant aux circonvolutions et les éminences mamillaires répondant aux petits espaces qui séparent les circonvolutions au niveau de leur bord libre.

Le cerveau est formé de deux substances.

Texture. Si l'on entame la surface du cerveau par une coupe, on voit qu'il est formé de deux substances : l'une *grise*, qui en constitue l'écorce : c'est la substance *grise*, *cendrée*, *corticale* ; l'autre *blanche*, qu'entoure de toutes parts la substance grise : c'est la *substance blanche* ou *médullaire*. Une coupe horizontale, pratiquée au *niveau de la partie moyenne des circonvolutions*, montre que chaque circonvolution est constituée par un noyau blanc entouré d'une couche de substance grise ; que la substance grise est exactement moulée sur la substance blanche, dont la forme détermine celle de la circonvolution correspondante ; que l'épaisseur de la substance grise varie, chez les différents sujets, depuis un jusqu'à trois millimètres, et qu'elle est d'ailleurs loin d'être uniforme, chez le même sujet, tant sur les diverses circonvolutions que sur la même circonvolution. Il importe, dans l'appréciation de cette épaisseur, d'avoir égard à la direction de la coupe. On conçoit, en effet, qu'une coupe oblique par rapport à la substance grise donne un résultat bien différent de celui qui est fourni par une coupe perpendiculaire. Cette coupe, étendue à toute la surface du cerveau, permet, en outre, de voir que toutes les circonvolutions sont continues, et d'apprécier, bien mieux qu'avant la section du cerveau, la disposition si peu régulière, si complexe et si flexueuse des circonvolutions.

Première coupe faite au niveau de la partie moyenne des circonvolutions.

Proportion entre la substance blanche et la substance grise des circonvolutions.

Quant à la *proportion* de la substance blanche et de la substance grise dans chaque circonvolution, on peut l'établir approximativement, en soumettant un cerveau à la macération pendant plusieurs jours : la substance grise, plus molle et plus putrescible, sera convertie en pulpe et pourra être enlevée avec la plus

(1) C'est sur ces circonvolutions occipitales que porte principalement l'atrophie sénile.

grande facilité. Les circonvolutions, réduites à la substance blanche, représenteront des lamelles blanches et courtes, naissant de divers points de la surface du noyau médullaire. J'estime que la substance grise forme les cinq sixièmes de chaque circonvolution.

La *substance blanche* des hémisphères est exclusivement formée de tubes nerveux parallèles, rarement réunis en faisceaux ou en réseaux, cheminant directement du corps calleux, de la couche optique et du corps strié vers la substance grise des circonvolutions.

Les fibres nerveuses parvenues en groupes serrés au voisinage de la base des circonvolutions, s'étalent en divergeant pour se rendre à tous les points de la face profonde de la substance grise. Des fibres appartenant en propre à chaque circonvolution, celles qui gagnent la portion culminante de cette dernière sont rectilignes; celles qui sont placées sur les côtés de ces fibres moyennes se recourbent en dehors pour aboutir à la substance grise qui occupe les faces latérales de la circonvolution. Enfin au niveau des anfractuosités, on trouve des fibres recourbées en arc de cercle qui relient entre elles les circonvolutions voisines (*fibres arquées*).

La couche de substance grise des circonvolutions, suivant M. Baillarger, est composée de six couches, alternativement opaques et transparentes de la superficie vers les parties profondes. Pour les voir, il suffit d'enlever par une coupe verticale une lame mince de cette substance, de la placer entre deux lames de verre et de mettre celles-ci entre l'œil et la lumière d'une lampe.

La substance grise des circonvolutions est sé six co

***Dans cette substance grise*, Kœlliker distingue trois couches : une externe *blanche*, une moyenne *grise* et un interne d'un *rouge jaunâtre*. Cette dernière, qui est la plus épaisse, est divisée çà et là en deux couches secondaires par une mince couche de substance blanchâtre, et présente à sa face externe une autre** couche blanche qui la sépare de la couche grise. Il y a donc véritablement six couches, qui sont de dedans en dehors :

1° Couche rouge jaunâtre, portion interne;
2° Couche blanche ;
3° Couche rouge jaunâtre, portion externe ;
4° Couche blanche ;
5° Couche grise ;
6° Couche blanche superficielle.

Les éléments qui composent ces diverses couches sont des *cellules nerveuses*, des *fibres nerveuses* et une sorte de *gangue* granuleuse renfermant des *noyaux*.

Éléments de ces couches.

Les *cellules* sont généralement multipolaires et à prolongements ramifiés; rares et petites dans la couche blanche superficielle, où elles paraissent appartenir à la substance conjonctive, elles sont réunies en groupes serrés dans la couche grise, où elles offrent un volume assez considérable, sont munies d'un à six prolongements et paraissent être des cellules nerveuses; dans la couche rouge jaunâtre, elles sont un peu moins nombreuses et présentent les mêmes caractères que dans la couche grise.

Les *tubes nerveux* proviennent tous de la substance blanche et pénètrent dans la couche rouge-jaunâtre en groupes serrés et parallèles; ces groupes se dissocient dans cette couche, en émettant une multitude de fibres qui changent de direction et deviennent surtout parallèles à la surface. L'accumulation en certains points de ces fibres horizontales produit les couches blanches intermédiaires. Dans la couche grise, les fibres, devenues en général d'une finesse

extrême, sont entrelacées ; un très-petit nombre traversent cette couche en conservant leur largeur et leurs contours foncés, pour pénétrer dans la couche blanche superficielle, où elles deviennent horizontales, s'entre-croisent dans toutes les directions et forment plusieurs plans superposés. Il est probable qu'il existe des rapports de continuité entre ces fibres et les prolongements des cellules des diverses couches; mais ces rapports ne sont pas encore nettement établis.

Usages des circonvolutions d'après Vésale.

Usages des circonvolutions et des anfractuosités. Les circonvolutions et les anfractuosités donnent, à la surface du cerveau, une étendue bien plus considérable que celle qu'elle présenterait sans cette disposition ; l'utilité des circonvolutions et des anfractuosités se rapporterait, d'après Vésale (1), à la multiplication des surfaces, qui permettrait aux vaisseaux de porter les matériaux nutritifs jusque dans les parties les plus profondes de cet organe.

Usages des circonvolutions relatifs au développement des facultés intellectuelles.

Les anatomistes et les philosophes de l'antiquité, considérant que l'homme est, de tous les animaux, celui dont les circonvolutions sont les plus considérables, en avaient conclu que c'était à leur développement que l'homme devait sa supériorité intellectuelle. Telle était l'opinion d'Érasistrate, si plaisamment réfutée par Galien (2).

Opinion de Gall et de Spurzheim.

Plus récemment, Gall et Spurzheim ont reproduit cette opinion des anciens, et après avoir établi, avec quelques philosophes, la pluralité des facultés de l'âme, ils en ont conclu à la pluralité des instruments matériels de ces facultés. Ces instruments seraient les circonvolutions, sur le trajet desquelles ils ont placé des numéros, correspondant aux diverses facultés qu'ils avaient admises. Le point difficile était de s'entendre sur le nombre des facultés et sur les numéros correspondants. D'après Gall et Spurzheim, les facultés les plus élevées de l'homme auraient leur siége dans les lobes antérieurs du cerveau.

Objections au système de Gall.

Il est malheureux pour le système de Gall que ces circonvolutions fassent un tout continu et ne soient pas séparées en organes distincts; il est malheureux que la base du cerveau et la face interne de chaque hémisphère soient pourvues de circonvolutions tout aussi prononcées que les circonvolutions de la convexité de cet organe. Et pourtant, dans le système de Gall, les circonvolutions de la base et de la face interne des hémisphères ont été en quelque sorte déshéritées, car toutes les facultés de l'âme ont pu être casées sur les circonvolutions de la

(1) La substance du cerveau, dit-il, n'était pas assez résistante pour que les artères et les veines pussent la traverser impunément; d'une autre part, son épaisseur est telle, que des vaisseaux qui auraient parcouru la surface du cerveau n'auraient pas suffi à la nutrition de toute cette masse ; et c'est pour cette raison que la prévoyante nature a tracé sur le cerveau des sillons profonds et sinueux, qui permettent à la pie-mère de s'insinuer, et de porter aux parties profondes les matériaux de leur nutrition ; c'est pour la même raison que le cervelet a été divisé en lames et en lamelles. Vésale va même jusqu'à dire que la division du cerveau en deux hémisphères n'a pas d'autre but. (Lib. IV, cap. IV, p. 542.)

(2) « Quum asini etiam admodum multipliciter cerebrum habent complexum, quod deceret, quantum ad morum ruditatem attinet, omnifariam simplex et minime varium nancisci cerebrum. » Si cette théorie est vraie, disait Galien, l'âne doit avoir un cerveau à surface plane et sans circonvolutions : or, l'âne a des circonvolutions et multiples et profondes ; donc les facultés intellectuelles sont indépendantes des circonvolutions. La conclusion n'est point, évidemment, contenue dans les prémisses.

Antrum ovale. Pitres. Arch. Méd. 1877 612.

Obersteiner. Anton. Zbl. f. Heil. VII 53-61

convexité (1). Dans ces derniers temps, M. Broca (2) a cherché à établir que la deuxième et surtout la troisième circonvolution frontale *du côté gauche* sont le siége de la *faculté du langage articulé*, et que les lésions de ces parties de l'encéphale produisent l'aphasie. Un assez grand nombre de faits pathologiques semblent favorables à cette opinion. On a cependant rapporté plusieurs observations qui s'accordent difficilement avec la théorie de M. Broca.

B. Conformation intérieure du cerveau.

Idée générale de la conformation intérieure du cerveau.

Les hémisphères cérébraux sont formés d'une masse centrale de substance blanche, de laquelle partent, dans tous les sens, des prolongements revêtus à leur surface par une couche de substance grise. Un gros noyau gris, appelé *corps strié*, occupe la portion inférieure de la masse blanche. Chaque hémisphère cérébral est creusé d'une cavité (*ventricule latéral*), représentant la cavité de la vésicule cérébrale qui lui a donné naissance, et communiquant avec le ventricule moyen par le trou de Monro. Les deux hémisphères sont unis l'un à l'autre par une commissure transversale, lame fibreuse, épaisse, horizontale, recourbée d'avant en arrière : c'est le *corps calleux*, qui passe au-dessus du ventricule moyen. A sa face inférieure existent deux bandelettes antéro-postérieures, connues sous le nom de *bandelettes géminées* ou de *voûte*, dont le mode de formation est peu connu.

Divers moyens d'étude du cerveau.

Étude du cerveau à l'aide des coupes.

L'étude de la conformation intérieure du cerveau doit être faite au moyen de coupes pratiquées dans différents sens, sur des cerveaux frais ou durcis dans l'alcool, ou dans une solution d'acide chromique. Cette méthode permet de voir facilement et dans les plus grands détails la conformation intérieure et en quelque sorte la topographie du cerveau, la situation des hémisphères par rapport au ventricule moyen, la disposition des ventricules latéraux, les commissures qui les unissent entre eux, les proportions de substance blanche et de substance grise qui entrent dans leur composition.

Coupe horizontale.

Une coupe horizontale pratiquée au-dessous de la base des circonvolutions de la convexité représente une carte géographique profondément et très-irrégulièrement découpée sur les bords, impossible à décrire sans figures. Elle est constituée par un noyau central de substance médullaire, étranglé, en arrière, en manière d'isthme ; de ce noyau central partent des prolongements, qu'on pourrait diviser en plusieurs ordres, et qui se subdivisent pour aller constituer le noyau de chaque circonvolution.

Centre médullaire hémisphéral.

Centre ovale de Vieussens.

Une coupe horizontale pratiquée au niveau, ou mieux, un peu au-dessus du corps calleux montre, pour chaque hémisphère, un grand noyau médullaire, *centre médullaire hémisphéral*. Les deux centres médullaires hémisphéraux, unis entre eux par le corps calleux, constituent le *centre ovale de Vieussens*. Rétréci à sa partie moyenne, où il est constitué par le corps calleux, le centre ovale de Vieussens offre des dimensions plus considérables dans chaque hémisphère.

(1) Lire, pour documents sur cette question, la grande physiologie de Haller, tome IV, lib. X, p. 396. *An sint diversæ diversarum animæ functionum provinciæ ?* « Cum diversis ex cerebri sedibus nervi visorii et olfactorii et acustici et alii proveniant, eorumque nervorum aliqui propriis et insignibus ex collibus nascantur, potuit probabile videri in eis cerebri regionibus, etc. »

(2) *Bulletins de la Société anatomique.*

On voit par cette coupe que les anfractuosités qui festonnent sa circonférence sont inégalement profondes et généralement plus profondes en dehors et en arrière qu'en dedans et en avant; que tous les noyaux centraux des circonvolutions se continuent les uns avec les autres, en formant d'inextricables méandres et que tous s'appuient sur un noyau central hémisphéral, qui va grossissant à mesure qu'on approche du corps calleux, au niveau duquel ce noyau central présente ses plus grands diamètres. Le centre ovale de Vieussens, qui du reste n'est point ovale, représente la plus vaste surface médullaire du cerveau, et pourrait être considéré comme un centre duquel partiraient, d'un côté, toutes les radiations qui vont former les circonvolutions, d'un autre côté, toutes celles qui établissent des communications entre le cerveau proprement dit et les autres parties du centre nerveux encéphalo-médullaire.

1. Corps calleux.

Situation du corps calleux.

Sur un cerveau qui repose sur sa base, écartez l'un de l'autre les deux hémisphères; au fond de la scissure médiane, vous verrez une traverse blanche, étendue d'un hémisphère à l'autre : c'est la portion moyenne du *corps calleux* (1) (*mésolobe*, Chaussier; *commissura cerebri magna, maxima*, Reil, Sœmmering). Si on abat la partie supérieure des deux hémisphères par une coupe horizontale pratiquée à 2 ou 4 millimètres au-dessus du corps calleux, on voit que chaque hémisphère empiète sur le corps calleux et le recouvre sans y adhérer. C'est à l'espace compris entre l'hémisphère et le corps calleux qu'on a donné abusivement le nom de *sinus* ou *ventricule du corps calleux*. Mais il n'y a point là de cavité, de surface lisse exhalante et absorbante; c'est une anfractuosité peu profonde, qui sépare le corps calleux des circonvolutions et que tapisse la pie-mère, à la manière de toutes les anfractuosités. Si l'on continue à soulever l'hémisphère, on voit que l'hémisphère et le corps calleux peuvent se séparer sans déchirure, au moins apparente, bien au delà du lieu de la réflexion de la pie-mère, et qu'il semble y avoir simple accolement : du côté de l'hémisphère, on voit des fibres antéro-postérieures; du côté du corps calleux, des fibres transversales.

Anfractuosité qui sépare le corps calleux de l'hémisphère.

Possibilité de séparer l'hémisphère du corps calleux.

De ce premier aperçu, il résulte que la portion libre du corps calleux n'est qu'une faible partie de ce corps, qui se prolonge dans l'épaisseur de l'hémisphère. Nous ne nous occuperons pour le moment que de la portion libre.

Dimensions du corps calleux.

Le corps calleux est beaucoup plus rapproché de l'extrémité antérieure du cerveau, dont il est distant de 3 centimètres, que de son extrémité postérieure, dont il est distant de 5 à 6 centimètres.

Sa *longueur* est de 9 à 10 centimètres; sa *largeur*, plus considérable en arrière qu'en avant, est, dans le premier sens, de 16 à 20 millimètres, si l'on tient compte de la partie qui est recouverte par les hémisphères. Son *épaisseur* ne peut être bien appréciée qu'au moyen d'une coupe verticale, faite d'avant en arrière, sur la ligne médiane. Elle n'est pas la même dans tous les points de sa longueur. La portion la plus épaisse répond à son *bourrelet* postérieur; elle a 6 millimètres. Au-devant de ce bourrelet, le corps calleux s'amincit brusquement,

(1) Ce nom vient, suivant Haller, de la blancheur du corps calleux, blancheur qui l'a fait comparer à une cicatrice; suivant d'autres, ce nom lui a été donné à raison de sa consistance, qu'on a regardée, à tort, comme plus considérable que celle des autres parties du cerveau.

On convolutions in under surface of Spleenum

Corpori Cellari. Retzius. Arch. f. Anat. u. Phys. 1877

Dzsulina. Kurz. J. d. Anat. IV 222.

Hamilton. J. Anat. & Phys. XIX 385-415

See previous page & Rep. Brit. Ass. Adv. Sc. 1886 - 1034



et de telle manière qu'il offre à peine 3 millimètres d'épaisseur; il augmente ensuite graduellement d'arrière en avant, et mesure 4 millimètres d'épaisseur à son extrémité antérieure, au moment de sa réflexion, puis décroît rapidement, et ne représente qu'une mince lamelle dans sa portion réfléchie.

La *forme* du corps calleux est celle d'une voûte; en sorte qu'il mériterait bien mieux le nom de voûte que la voûte à trois piliers (*verior fornix*, Vieussens). On voit parfaitement cette forme sur une coupe antéro-postérieure; cette même coupe permet de constater qu'à son extrémité postérieure, le corps calleux se ramasse et se roule sur lui-même en volute, pour constituer un renflement, tandis que l'extrémité antérieure se réfléchit de haut en bas et d'avant en arrière, et s'amincit graduellement en bas après sa réflexion, pour se terminer par une lame très-déliée. Le corps calleux mériterait le nom de voûte.

On considère au corps calleux une face supérieure, une face inférieure, deux bords latéraux, quatre angles et deux extrémités.

1° *Face supérieure.* Convexe et comme arquée d'avant en arrière (*medullaris arcus*), légèrement concave transversalement, elle offre un léger *sillon médian* ou longitudinal, plus large en arrière qu'en avant, dans lequel on voit quelquefois une petite crête qui le parcourt dans toute sa longueur; ce sillon est la trace du raphé. Sur les côtés du sillon médian, sont deux tractus blancs longitudinaux, que Lancisi considérait comme des nerfs, *nerfs longitudinaux de Lancisi*. Ces tractus présentent beaucoup de variétés; quelquefois ils sont légèrement flexueux et contigus, d'autres fois ils se réunissent, puis se séparent. Plus écartés en arrière qu'en avant, où ils se continuent, sur le bec du corps calleux, avec les pédoncules de cet organe, les tractus longitudinaux sont coupés perpendiculairement par les *faisceaux transversaux* qui constituent le corps calleux et qui vont d'un hémisphère à l'autre. Face supérieure. Tractus longitudinaux.

La face supérieure du corps calleux répond par sa partie moyenne, qui est libre, aux artères calleuses et au bord libre de la faux, qui m'a paru très rapproché du bourrelet postérieur, mais sans contiguïté avec ce bourrelet, de telle façon qu'elle ne saurait imprimer sur ce corps aucune dépression : par ses parties latérales, cette face répond à la circonvolution du corps calleux, dont elle est séparée par une anfractuosité ou un sinus, appelé *ventricule du corps calleux* par Sabatier. Rapports de la face supérieure.

2° *Face inférieure.* Elle est concave d'avant en arrière, convexe transversalement, libre dans une bien plus grande étendue que la face supérieure, et forme la paroi supérieure ou la voûte des ventricules latéraux. Revêtue par la membrane ventriculaire, elle est fasciculée transversalement, comme la face supérieure (1).

Sur la ligne médiane, elle répond, en avant, à la cloison transparente, en Rapports de la face inférieure du corps calleux.

(1) La meilleure manière de voir la face inférieure du corps calleux consiste à l'étudier en pénétrant dans les ventricules par la base de l'encéphale. A cet effet, l'encéphale reposant sur sa convexité, enlevez d'abord le cervelet et la protubérance par une section transversale des pédoncules cérébraux ; divisez ensuite sur la ligne médiane le chiasma des nerfs optiques, le tuber cinereum, les éminences mamillaires et la lame interpédonculaire ; prolongez cette section, en avant, sur la portion réfléchie du corps calleux, en arrière, sur les tubercules quadrijumeaux ; incisez horizontalement les piliers antérieurs de la voûte et la cloison transparente, pour pénétrer dans les cornes antérieures des ventricules latéraux. Divisez, enfin, dans toute son étendue la paroi inférieure de ces ventricules et enlevez la voûte à trois piliers.

arrière, à la voûte à trois piliers ; il semble même qu'il y ait continuité entre la voûte et le corps calleux. La disposition assez régulière que présentent, d'une part, les fibres de la voûte, dont les deux piliers vont s'écartant dans ce point, et d'autre part, les fibres transversales du corps calleux, a mérité à cette partie postérieure de la face inférieure du corps calleux le nom de *lyre, corpus psalloides, psalterium.*

Bourrelet du corps calleux.

3° L'*extrémité postérieure* du corps calleux (*bourrelet*, Reil), que nous avons vu être la portion la plus épaisse de ce corps, est légèrement concave transversalement, mais ne présente d'autre échancrure que la dépression médiane qui sépare les tractus longitudinaux. Nous avons déjà dit que l'extrémité postérieure ou bourrelet du corps calleux constituait la lèvre supérieure de la portion médiane de la grande fente cérébrale.

4° L'*extrémité antérieure du corps calleux,* au lieu de présenter un bourrelet, comme l'extrémité postérieure, se termine en se réfléchissant brusquement de haut en bas et d'avant en arrière, embrasse dans la concavité de sa courbure l'extrémité antérieure du corps strié, pour fermer en avant les ventricules latéraux, et vient se terminer, comme en mourant, au-devant du bord antérieur du ventricule moyen, en se continuant avec la racine grise du nerf optique et l'espace perforé de chaque côté. Reil appelait *genou* le point de réflexion, et *bec* l'extrémité postérieure et mince de la portion réfléchie. Du reste, la portion réfléchie du corps calleux se voit à la base de l'encéphale, entre les lobes antérieurs; la circonvolution du corps calleux, qui suit le corps calleux dans sa réflexion, lui devient continue, de contiguë qu'elle était d'abord ; en sorte que la substance grise de cette circonvolution appuie directement sur le corps calleux. Les *pédoncules du corps calleux* (Vicq-d'Azyr), prolongements des tractus longitudinaux, se voient sur cette portion réfléchie.

Genou et bec du corps calleux.

La portion réfléchie du corps calleux occupe la base du cerveau.

5° Les *bords* du corps calleux, sont marqués par la ligne suivant laquelle la pie-mère se réfléchit de l'hémisphère cérébral sur le corps calleux. Mais les fibres de ce dernier, continuant leur trajet transversal, s'enfoncent dans l'épaisseur de l'hémisphère, où nous les suivrons plus tard.

6° Des *angles* du corps calleux, deux sont antérieurs et deux postérieurs. Les antérieurs se prolongent dans les lobes frontaux, en décrivant une courbe à concavité dirigée en bas, en arrière et en dehors, et embrassant l'extrémité antérieure des corps striés. — Les angles postérieurs se divisent en deux portions, l'une postérieure ou occipitale (forceps major, Reil) qui s'enfonce dans le lobe occipital du cerveau, l'autre inférieure ou sphénoïdale (tapetum) qui s'engage dans le lobe inférieur du cerveau.

Le corps calleux est formé de *tubes nerveux* parallèles, qui offrent les mêmes caractères que ceux des hémisphères.

2. Voûte à trois piliers.

Préparation. — Découvrir toute la face supérieure du corps calleux, en enlevant la portion supérieure des hémisphères ; ouvrir les ventricules latéraux par deux incisions antero-postérieures pratiquées à 1 centimètre de la ligne médiane ; sectionner transversalement le corps calleux et la bandelette géminée qui y adhère, vers le tiers postérieur de cette commissure, dont on renversera la portion antérieure en avant et la portion postérieure en arrière.

Forme de la voûte.

La *voûte à trois* ou mieux à *quatre piliers* ou le *trigone cérébral* est un arc mé-

Gudden - On Commun. Ges. Arch. de Phys. 1886 XI 96-97.

dullaire subjacent au corps calleux, auquel il est continu et concentrique en arrière, et qu'il abandonne en avant, pour se porter verticalement en bas, en décrivant une courbe inscrite dans celle du corps calleux. C'est l'intervalle triangulaire qui sépare la partie antérieure de la voûte du corps calleux qui est rempli par la cloison transparente. C'est à tort que Winslow a ajouté au nom de voûte (*fornix*), usité par les anciens, l'épithète de *à trois piliers*, qui n'exprime qu'une simple apparence, car il existe réellement quatre piliers, dont deux antérieurs, très-rapprochés, et deux postérieurs, très-écartés.

Figure.

La voûte se présente sous l'aspect d'un triangle isocèle (*trigone cérébral*), dont l'angle antérieur est très-allongé et ne tarde pas à se bifurquer, dont les angles postérieurs s'écartent brusquement en dehors et en bas, pour se prolonger dans la portion inférieure ou réfléchie des ventricules latéraux, sous le nom de *corps frangés*; ou plutôt, la voûte est constituée par deux cordons médullaires bien distincts en avant, qui se portent, en convergeant, d'avant en arrière, s'adossent bientôt, vont s'élargissant et s'aplatissant de haut en bas, et se séparent en divergeant brusquement, au niveau de la portion réfléchie des ventricules latéraux, dans laquelle ils plongent. La voûte représente donc une espèce d'*x* horizontal, dont les branches antérieures sont très-rapprochées et très-courtes, les branches postérieures, très-écartées et très-longues. Le nom de voûte n'est vraiment applicable qu'à la portion de ces cordons qui est adossée au corps calleux. Reil, qui a mieux décrit et figuré cette voûte qu'on ne l'avait fait avant lui, sans excepter même Vicq-d'Azyr et Sœmmering, appelle la voûte *bandelette géminée*.

La voûte est constituée par deux cordons médullaires.

La *face supérieure* de la voûte, convexe, plus large en arrière qu'en avant, répond, sur la ligne médiane, à la cloison transparente, en avant, et au corps calleux, en arrière; de chaque côté, elle est libre et fait partie du plancher du ventricule latéral. Quelquefois les plexus choroïdes sont renversés sur la face supérieure de la voûte.

Rapport de la fa. supérieur. de la voûte.

Pour se faire une bonne idée des rapports de la voûte avec le corps calleux, il faut se rappeler que la voûte est formée par deux bandes ou rubans médullaires. Or, les bords contigus de ces rubans se renversent en haut, adhèrent à la face inférieure du corps calleux, et forment une cloison verticale qui continue, en arrière, la cloison transparente. Aussi considère-t-on assez généralement les fibres médullaires de la cloison transparente comme étant continues à celles de la voûte.

La *face inférieure de la voûte* appuie sur la toile choroïdienne supérieure, paroi supérieure du ventricule moyen, et recouvre la partie interne des couches optiques. C'est sur cette face inférieure et en arrière, au moment où les deux rubans médullaires s'écartent l'un de l'autre pour plonger dans la portion réfléchie du ventricule latéral, ou plutôt dans l'intervalle triangulaire qui sépare ces deux rubans, que se voit cette disposition régulière, quoique variable suivant les sujets, de fibres transversales aboutissant à des fibres antéro-postérieures et obliques, qui a reçu le nom de *lyre*, *corpus psalloides*, *psalterium*.

Rapports de la face inférieure de la voûte.

Lyre ou psalterium.

Les *bords* de la voûte sont concaves, minces, libres, côtoyés et souvent recouverts par les plexus choroïdes. Ils sont logés dans l'angle que forment, en se réunissant, la toile choroïdienne supérieure et les plexus choroïdes des ventricules latéraux, et se continuent, à leurs extrémités, avec les piliers de la voûte.

Bords.

Les deux bandes médullaires de la voûte, réunies en avant, semblent se confondre et constituer ce qu'on appelait le *sommet* ou *pilier antérieur de la voûte*.

Piliers antérieurs de la voûte.

Mais un examen plus attentif ne tarde pas à démontrer qu'elles sont simplement contiguës et toujours séparables; qu'elles s'écartent l'une de l'autre en avant, pour aller gagner la partie antérieure de la face interne des couches optiques et former les *deux piliers antérieurs* de la voûte. En suivant ces piliers sur une coupe antéro-postérieure du cerveau, on voit chaque pilier antérieur plonger dans la couche optique de son côté, derrière la commissure antérieure, et descendre obliquement en bas et en arrière, vers le tubercule mamillaire correspondant, pour l'envelopper d'une écorce blanche. puis, subissant un double mouvement de torsion et de réflexion en huit de chiffre, se porter en haut et en dehors, vers le tubercule antérieur de la couche optique, où on le perd de vue. — Les piliers antérieurs de la voûte naissent donc de la substance grise de la couche optique. Ont-ils, comme on l'a dit, des connexions avec les pédoncules cérébraux? Cela est douteux.

Chaque pilier antérieur a son origine au tubercule mamillaire correspondant.

Le pilier antérieur ne naît donc point du tubercule mamillaire; il a une origine bien plus profonde, déjà figurée par Vicq-d'Azyr, et dont Reil a mieux décrit la disposition. Cette origine a lieu, suivant ce dernier anatomiste, dans l'épaisseur de la couche optique; je l'ai suivie plus loin que Reil, jusqu'au *tænia semi-circulaire*; ou plutôt ce *tænia semi-circulaire*, qui se voit dans le ventricule latéral, entre le corps strié et la couche optique, et qui semble faire suite au tubercule quadrijumeau antérieur, se divise en deux bandelettes, qu'on peut considérer comme les racines du pilier antérieur. De ces deux bandelettes ou racines, l'une est superficielle et facile à découvrir sans préparation; l'autre, profonde, s'enfonce dans la couche optique, se porte d'arrière en avant, gagne le tubercule mamillaire, qu'elle forme en se renflant, et se recourbe de bas en haut, pour constituer le pilier antérieur.

Origine profonde du pilier antérieur.

Racines du pilier antérieur.

Trajet des piliers d'avant en arrière.

Après s'être dégagé de la substance grise, qui se prolonge encore le long de son bord antérieur, pour se porter sur la cloison transparente, le pilier antérieur se réfléchit d'avant en arrière, au-devant de la couche optique, et s'aplatit en ruban pour s'appliquer sur cette couche, dont il suit le contour. Au moment où, d'ascendant qu'il était, il devient horizontal, le pilier de la voûte forme un demi-anneau, converti en anneau complet par la partie antérieure de la couche optique. C'est cette ouverture (trou de Monro) qui établit une communication entre le ventricule moyen et le ventricule latéral.

Les corps frangés ou pieds d'hippocampe sont la continuation des piliers postérieurs.

Parvenu à la partie postérieure de la couche optique, le ruban de la voûte, qui s'était déjà dirigé un peu obliquement en dehors, se porte brusquement et très-obliquement en dehors et en bas, dans la portion réfléchie du ventricule latéral, pour se diviser en deux parties, l'une, qui forme l'écorce blanche de la corne d'Ammon et du pied d'hippocampe, l'autre, qui suit le bord concave de ce corps et prend le nom de *corps frangé* (bandelette ou tænia de l'hippocampe), *corps bordé*. Nous reviendrons sur cette disposition à l'occasion du ventricule latéral.

Fibres de renforcement.

Les rubans de la voûte reçoivent, en outre, d'autres fibres blanches, qui multiplient singulièrement leurs connexions. Ainsi, au milieu de la substance grise qu'ils traversent, les piliers antérieurs reçoivent quelques fibres médullaires, dont les unes naissent de cette substance, dont les autres viennent du chiasma des nerfs optiques; au moment où ils émergent de la substance grise, dans le point précis où leur direction, de verticale qu'elle était, devient horizontale, ils reçoivent un cordon considérable fourni par la couche blanche qui recouvre la couche optique, cordon auquel se joignent : *a*. le cordon de cou-

II

ronnement de la couche optique, qui est la suite du pédoncule du conarium ; *b*. les fibres les plus superficielles du *tænia semi-circularis*, dont nous parlerons plus loin; ces fibres, que je considère comme une des racines du pilier antérieur, constituent un cordon blanc remarquable, qui se renverse brusquement d'avant en arrière, pour se continuer avec la voûte. Enfin, il reçoit, ou peut-être il donne les fibres blanches rayonnées qui constituent la cloison transparente.

3. Cloison transparente.

***Préparation.* — Mettre à nu la face supérieure du corps calleux, en enlevant toute la portion des hémisphères qui la dépasse en haut ; pratiquer ensuite de chaque côté de la ligne médiane une section verticale antéro-postérieure et ouvrir largement par en haut la corne antérieure des ventricules latéraux.**

Situation demi transparente du septum lucidum.

La *cloison transparente* (septum lucidum), qui sépare la portion antérieure des ventricules latéraux, est située sur la ligne médiane (*septum médian*, Chauss.) et se voit parfaitement lorsque le corps calleux a été divisé dans sa longueur, de chaque côté de la ligne médiane. Elle se présente sous l'aspect d'une lame mince, qui se détache de la partie antérieure et inférieure du corps calleux et se porte verticalement en bas, au-devant de la voûte à trois piliers. Cette lame est triangulaire, large en avant, étroite en arrière ; ses faces latérales, verticales et lisses, constituent la paroi interne des ventricules latéraux. De ses bords, le supérieur, long et convexe, est uni à la face inférieure du corps calleux; le postérieur, concave, se continue avec la voûte; l'inférieur, court et convexe, répond à la portion réfléchie du corps calleux. L'angle postérieur de la cloison transparente, très-aigu, se prolonge entre le corps calleux et le trigone jusqu'au point où se fait la fusion de ces deux parties.

Ses faces et ses bords

La cloison transparente est constituée par deux lamelles très-déliées, parfaitement séparables, qui interceptent entre elles, en avant, un espace où l'on rencontre quelques gouttes de sérosité : c'est ce petit espace qu'on a appelé *ventricule de la cloison*, *premier ventricule* (Wenzel), *cinquième ventricule* (Cuvier), *sinus du système médian* (Chauss.). Il n'est pas fort rare de voir ce ventricule devenir le siége d'une hydropisie ; je l'ai trouvé rempli de sang chez plusieurs individus morts d'apoplexie.

Ventricule de la cloison.

Ce ventricule de la cloison a en moyenne 2 centimètres de longueur chez l'adulte : il est plus large et plus profond à son extrémité antérieure qu'à son extrémité postérieure, plus large en haut qu'en bas : son plancher représente une gouttière étroite. Communique-t-il avec les autres ventricules encéphaliques? Les opinions sont partagées à cet égard : Vieussens et Winslow l'affirment ; Tarin décrit, pour cette communication, une petite fente qui s'ouvre entre les piliers antérieurs ; mais la plupart des anatomistes n'ont pas pu la démontrer. L'absence de toute communication entre le ventricule de la cloison et les autres ventricules me paraît un fait bien constaté, qui s'accorde très-bien avec ce que nous savons sur le mode de développement du septum lucidum.

Il ne communique pas avec les autres ventricules.

Chacune des deux lamelles de la cloison transparente est constituée par une couche médullaire, composée de fibres radiées qui, des piliers de la voûte, se portent au corps calleux, et d'une couche grise, prolongement de la substance grise du ventricule moyen. Ces lamelles sont revêtues, en dehors, par la mem-

Texture de la cloison transparente

brane du ventricule latéral, composée à ce niveau d'une couche épaisse de tissu conjonctif, avec de nombreux corpuscules amylacés.

4. Cavité des vésicules cérébrales ou ventricules latéraux.

Préparation. La partie supérieure des ventricules latéraux est mise à découvert par la préparation que nous avons indiquée pour étudier la voûte et la cloison, c'est-à-dire, qu'il suffit d'enlever la portion des hémisphères qui surmonte le niveau du corps calleux, et de diviser ce corps calleux d'avant en arrière, de chaque côté de la ligne médiane. Pour suivre leur portion inférieure ou réfléchie, il convient d'introduire le scalpel d'arrière en avant dans cette portion inférieure, en incisant sa paroi externe. Au reste, il y a grand avantage à étudier cette portion réfléchie par la base du crâne.

Comme la portion réfléchie du ventricule latéral appartient à la base du cerveau, il convient de l'ouvrir le cerveau reposant sur sa convexité.

On peut arriver dans cette portion réfléchie par la fente cérébrale, en enlevant la pie-mère qui y pénètre, et en écartant les bords de cette fente; il faut ensuite séparer incomplétement, par une incision pratiquée d'avant en arrière à partir de la scissure de Sylvius, la paroi inférieure de cette portion réfléchie, qu'on renversera sur elle-même.

Situation des ventricules latéraux.

Les *ventricules latéraux*, creusés dans l'épaisseur des hémisphères cérébraux, résultent des transformations subies par les vésicules cérébrales. Beaucoup plus considérables que les autres ventricules encéphaliques (d'où le nom de *grands ventricules*), situés symétriquement de chaque côté de la ligne médiane, ils sont séparés l'un de l'autre, mais communiquent entre eux par l'intermédiaire du ventricule moyen; ils sont plus rapprochés de la base du cerveau que de la voûte par leur partie supérieure, et avoisinent cette base par leur portion réfléchie.

Direction des ventricules latéraux.

Les ventricules latéraux figurent deux canaux aplatis, enroulés autour du prolongement des pédoncules cérébraux, c'est-à-dire de la couche optique et du corps strié. Ils commencent dans l'épaisseur du lobe antérieur du cerveau, un peu au-devant du ventricule moyen, derrière l'extrémité antérieure réfléchie du corps calleux, qui ferme les ventricules latéraux en avant; de là ils se dirigent en haut, en arrière et un peu en dedans, en décrivant une courbe dont la convexité est en dedans. Arrivés au niveau de la partie postérieure du ventricule moyen, ils changent de direction pour se réfléchir sur eux-mêmes, se contourner d'arrière en avant et de haut en bas, autour de la couche optique, et se terminer dans l'épaisseur de l'extrémité sphénoïdale du lobe postérieur, à 6 ou 8 centimètres de la surface de cette extrémité, derrière la scissure de Sylvius, et, par conséquent, un peu au-dessous et en arrière du point d'où nous les avons fait partir. Au moment de leur réflexion, les ventricules latéraux présentent, en arrière, un prolongement qui va s'enfoncer dans l'épaisseur de l'extrémité occipitale du lobe postérieur. D'après cela, on comprendra pourquoi chaque ventricule latéral est comparé à une *L* majuscule italique renversée, et pourquoi l'on distingue à chaque ventricule trois cornes : une *antérieure* ou *frontale*, une *inférieure* ou *sphénoïdale* et une *postérieure* ou *occipitale* ; d'où le nom de *ventriculus tricornis*, qui lui a été donné. On voit qu'adossés à la partie antérieure, les ventricules latéraux s'écartent en arrière, à la manière des branches d'un *x*.

Leur réflexion.

Leur terminaison.

Leur prolongement.

Leur forme tricorne.

Chaque ventricule latéral est une sorte de galerie elliptique.

On aura une idée très-exacte des ventricules latéraux, en étudiant une coupe antéro-postérieure du cerveau faite sur la ligne médiane; on reconnaît alors que chaque ventricule latéral n'est autre chose qu'un canal, une rigole ou galerie elliptique, qui entoure de toutes parts le gros renflement ellipsoïde formé par la

Meizejewsky. Ventricle. J. f. Anat. 1. 29

Durch. On the existence of liquor in cerebral ventricles. Index Med. I 279.

Foramen of Munroe. Welker.

Boston Med. & Surg. 1880 152

Key & Retzius. J. d. Anat. iv 220.

Absence of for. Munroe. Duval. J. d. Anat. viii 18

Communication subarachnoid. See. J. d. Anat. 21

couche optique et le corps strié. Ce canal elliptique n'est interrompu qu'en bas et en avant, au niveau de la scissure de Sylvius.

1° *Portion antérieure* ou *frontale*. Plus large en avant qu'en arrière, la portion antérieure, étage supérieur du ventricule latéral, décrit une courbe légère à concavité externe. Son extrémité antérieure est formée par la réflexion du corps calleux (1) ; son extrémité postérieure se continue avec le reste du ventricule latéral. Son bord externe résulte de l'union du corps calleux avec le corps strié ; son bord interne est formé, dans sa moitié antérieure, par la cloison transparente ; dans sa moitié postérieure, par l'union du corps calleux avec le trigone.

Sa *paroi supérieure*, concave, représente une espèce de voûte, formée par la face inférieure du corps calleux. Paroi supérieure ;

Sa *paroi interne, cloison des ventricules latéraux*, offre une bien plus grande hauteur en avant, où elle est constituée par le *septum lucidum*, qu'en arrière, où elle est formée par une petite portion verticale de la voûte à trois piliers ; elle cesse avec cette portion verticale. Nous devons regarder comme faisant partie de la cloison des ventricules latéraux un prolongement de la masse grise du troisième ventricule qui entoure le pilier antérieur de la voûte et la partie inférieure de la cloison transparente. Interne des ventricules latéraux ;

La *paroi inférieure* ou le *plancher* est formé par la *face ventriculaire du corps strié* et par la face supérieure de la *couche optique* ; la *lame cornée* et le *tænia semi-circularis* établissent la limite entre ces deux derniers corps. Cette même paroi inférieure présente encore à considérer les plexus choroïdes des ventricules latéraux et les parties latérales de la voûte. Inférieure.

a. Corps strié. Vu du côté des ventricules, le *corps strié* se présente sous l'aspect d'une éminence piriforme ou conoïde, située en dehors et en avant de la couche optique, et dont la grosse extrémité est en avant, tandis que l'extrémité postérieure, très-grêle, se prolonge en arrière jusque dans la portion réfléchie du ventricule latéral. Sa couleur grise contraste avec la couleur blanche des parties environnantes. Sa surface libre, recouverte par la membrane ventriculaire, est parcourue fort régulièrement par des veines volumineuses, dirigées perpendiculairement à son grand diamètre. Mais ce noyau intraventriculaire n'est qu'une portion du corps strié, qui a été ainsi nommé à raison des stries ou faisceaux blancs dont sa substance est traversée. En dehors, se trouve un autre noyau gris, très-considérable, séparé du premier par une couche épaisse de substance blanche. Forme du corps strié.

Considéré dans sa totalité, le corps strié forme une masse grise ovoïde, qui, par son côté interne, fait relief dans le ventricule latéral, et dont le côté externe est reçu dans une excavation profonde, creusée en quelque sorte dans la scissure de Sylvius, au niveau de l'*insula*, et que j'ai proposé d'appeler, pour cette raison, *lobule du corps strié*. Le corps strié n'est visible qu'en partie dans le ventricule latéral.

En dehors, le corps strié est recouvert par les circonvolutions de l'insula ; en dedans, il répond à la couche optique et à la masse grise du troisième ventricule ; en bas, on le voit à nu à la partie postérieure du lobe antérieur du cerveau, derrière les circonvolutions qui limitent, de chaque côté, l'anfractuosité du ruban olfactif ; en avant, il est logé dans l'épaisseur du lobe frontal, excavé pour Ses rapports.

(1) La corne antérieure du ventricule latéral s'étend, chez le fœtus, dans l'intérieur du nerf olfactif, jusqu'au bulbe de ce nerf ; cette disposition, qui se voit encore au cinquième mois de la vie intra-utérine, est permanente chez beaucoup d'animaux.

le recevoir, et dont le sépare la portion réfléchie du corps calleux, qui se moule exactement sur lui. Le corps strié peut être énucléé sans solution de continuité dans la plus grande partie de son étendue, excepté en haut et en dehors, où il est traversé par de gros faisceaux radiés de fibres blanches, qui s'enfoncent dans la substance blanche de l'hémisphère. Ces gros faisceaux radiés, qui émanent en grande partie des pédoncules cérébraux, divisent le corps strié en deux masses bien distinctes, l'une interne ou *ventriculaire*, l'autre externe ou *insulaire*.

Sa division en deux portions.

Il répond à l'insula.

On peut donc diviser le corps strié en trois portions distinctes : deux noyaux gris, l'un intraventriculaire, l'autre extraventriculaire, et une couche blanche intermédiaire, faisant partie du double centre demi-circulaire de Vieussens. Les deux noyaux gris sont unis par leur partie antérieure, qui forme une masse unique.

Noyau intraventriculaire.

Le *noyau intraventriculaire* (nucleus caudatus), est épais et arrondi en avant, mince et effilé en arrière. Sa *surface libre*, qui proémine dans le ventricule latéral, présente un *bord interne* concave, séparé de la couche optique par un sillon curviligne dans lequel se voient la lame cornée, la veine du corps strié et la bandelette demi-circulaire ; un bord externe, convexe, inégal et festonné. Sa *face adhérente* repose sur le double centre demi-circulaire.

Noyau extraventriculaire.

Le *noyau extraventriculaire* (nucleus lenticularis), situé au-dessous, en dehors et un peu en avant du précédent, représente un segment d'ovoïde à grosse extrémité antérieure ; il est traversé par la commissure antérieure, qui s'y termine au-devant de la portion réfléchie du ventricule latéral.

Double centre demi-circulaire.

Le *double centre demi-circulaire* de Vieussens est une lame épaisse de substance blanche, située sur le prolongement du pédoncule cérébral, lequel s'aplatit de haut en bas, en même temps qu'il s'élargit d'avant en arrière. Plus épaisse en arrière qu'en avant, cette lame, dont les deux faces sont couvertes par les noyaux gris du corps strié, se décompose, en dehors et en haut, en un grand nombre de feuillets, dont l'ensemble constitue la *grande couronne rayonnante* de Reil.

Les noyaux gris du corps strié sont traversés par de nombreux faisceaux blancs provenant des pédoncules cérébraux, et qui paraissent être surtout des prolongements des pyramides antérieures.

Texture.

Texture. Les *cellules nerveuses* qui composent essentiellement les noyaux gris du corps strié, ont un diamètre qui varie entre $0^{mm},013$ et $0^{mm},040$ (Kœlliker). Les unes sont incolores, les autres pigmentées ; la plupart sont munies de deux à cinq prolongements, en partie ramifiés. Ces cellules sont d'autant plus nombreuses que la couleur de la région est plus foncée. Les *fibres nerveuses* qui s'irradient dans ces noyaux gris, proviennent principalement de la portion inférieure des pédoncules cérébraux, c'est-à-dire des faisceaux pyramidaux. Elles suivent un trajet rectiligne et parallèle dans l'épaisseur des noyaux, et se décomposent successivement en faisceaux de plus en plus petits, qui se perdent, avant d'avoir atteint la face externe du noyau extraventriculaire, dans des plexus très-compliqués. Suivant Kœlliker, ces fibres ne s'étendent point jusque dans la substance blanche des hémisphères. Comment se terminent-elles ? Dans les portions externes du noyau extraventriculaire, elles s'amincissent de plus en plus, deviennent très pâles et ne se distinguent plus des prolongements des cellules nerveuses, avec lesquels elles se continuent très-probablement. Il en est de même pour les fibres blanches du noyau intraventriculaire. Suivant le même anatomiste, il y aurait, dans ces



portions externes des noyaux du corps strié, d'autres fibres, plus volumineuses, réunies en nombreux faisceaux, qui émanent de la substance médullaire des hémisphères, et qui, après avoir cheminé parallèlement à la surface de ces noyaux, pénétreraient dans leur épaisseur. Aux noyaux gris des corps striés aboutiraient donc deux ordres de fibres, les unes provenant des pédoncules cérébraux, les autres des circonvolutions, et ces deux ordres de fibres ne se continueraient pas directement entre elles.

b. Lame cornée et bandelette demi-circulaire. La *lame cornée*, qui occupe le sillon de séparation entre la couche optique et le corps strié, est une bandelette grisâtre, demi-transparente, épaisse, d'un aspect corné, que Tarin a comparée à la cornée transparente. Assez résistante, la lame cornée a de 2 à 3 millimètres de largeur; sa longueur est égale à celle du sillon. Libre par sa face supérieure, elle recouvre la veine du corps strié et paraît n'être autre chose qu'un épaississement de la membrane interne des ventricules. **Lame cornée.**

Au-dessous de cette lame cornée, se remarque la *veine du corps strié*, qu'elle protége et dans laquelle viennent se rendre les rameaux veineux que nous avons remarqués à la surface de ce corps. Sous la veine, enfin, se voit une bandelette blanche linéaire, sur laquelle Willis a, le premier, appelé l'attention sous le nom de *limbus posterior*, et qu'on appelle *bandelette demi-circulaire* (*tænia semicircularis*, Haller). C'est un faisceau de fibres blanches, qui embrasse comme un lien l'espèce de gerbe qui rayonne du pédoncule cérébral et de la couche optique. J'ai suivi l'extrémité antérieure de cette bandelette jusque dans l'épaisseur de la couche optique, où elle constitue une des origines du pilier antérieur de la voûte et se porte avec lui au tubercule mamillaire. M. Longet affirme qu'elle se bifurque, et qu'une de ses branches va rejoindre le pilier antérieur, tandis que l'autre pénètre dans l'épaisseur de la couche optique. L'extrémité postérieure de cette bandelette s'épanouit en un pinceau de fibres, qui se perdent sur la paroi supérieure de la portion réfléchie du ventricule latéral. Quelques-unes peuvent être suivies jusqu'à la partie inférieure de la corne d'Ammon. **Veine du corps strié.** **Bandelette demi-circulaire.** **Elle constitue une des origine du pilier antérieur.**

Foville a donné une description particulière de la bandelette demi-circulaire, qu'il considère comme un cercle composé de fibres blanches, pénétrant à une grande profondeur, et aboutissant par ses deux extrémités à la partie interne de la scissure de Sylvius, à l'espace perforé de Vicq-d'Azyr, qui, comme nous l'avons dit, occupe l'extrémité interne de cette scissure. Le même auteur décrit, et nous avons pu voir un autre cercle fibreux, qui cerne le côté externe du corps strié, comme la bandelette demi-circulaire cerne le côté externe de la couche optique, et aboutissant également par ses extrémités au même espace perforé.

c. Nous devons encore considérer comme faisant partie du plancher du ventricule latéral la *partie latérale de la voûte* et le *plexus choroïde*. Cette partie latérale de la voûte se présente sous l'aspect d'une bandelette appliquée sur la couche optique, dont elle est séparée par une fente à travers laquelle le plexus choroïde se continue avec la toile choroïdienne; mais la membrane ventriculaire passe au-dessus d'elle et établit la continuité de la paroi en ce point. Le plexus choroïde longe le bord libre de cette bandelette; il est quelquefois renversé sur sa face supérieure. **La voûte fait partie du plancher du ventricule.**

2° *Portion moyenne ou réfléchie des ventricules latéraux, étage inférieur* ou *corne sphénoïdale*. Elle est aplatie de haut en bas et contourne la racine de l'hémisphère cérébral, en se recourbant sur ses bords. Son extrémité inférieure se trouve dans l'épaisseur de la lèvre postérieure de la scissure de Sylvius, à un centimètre **Corne sphénoïdale des ventricules latéraux.**

environ de cette scissure ; son extrémité supérieure se continue avec la corne antérieure. *Son bord interne* ou concave, qui embrasse la couche optique et le corps strié, présente une espèce de fente, limitée en haut et en dedans par la face inférieure de la couche optique et par le pédoncule cérébral, en bas et en dehors par la circonvolution de l'hippocampe, le corps frangé et la corne d'Ammon : c'est la *portion latérale de la grande fente cérébrale*, par laquelle la pie-mère fournit des vaisseaux au plexus choroïde du ventricule latéral. Son *bord externe*, convexe, décrit une courbe parallèle à la branche externe de la scissure de Sylvius.

Paroi supérieure de la portion réfléchie.

La *paroi supérieure*, formée par un prolongement aminci du corps calleux, est concave et se moule sur la *corne d'Ammon*, ou le *pied d'hippocampe*, qui constitue la paroi inférieure : aussi a-t-on appelé cette paroi *l'étui du pied d'hippocampe*, Vicq-d'Azyr (*tapetum*, Reil). On y voit l'épanouissement de la bandelette demi-circulaire. Sur la *paroi inférieure* se voient le *pied d'hippocampe* ou *corne d'Ammon*, le *corps bordé* ou *frangé*, le *corps godronné*, la *fente cérébrale* et la *portion réfléchie du plexus choroïde*.

Paroi inférieure.

(Fig. 133) (*).

Corne inférieure du ventricule latéral et cavité digitale (d'après L. Hirschfeld).

Corne d'Ammon ou hippocampe.

La *corne d'Ammon* (*pied d'hippocampe* ou *de cheval marin, corne de bélier, ver à soie, protubérance cylindroïde*) est un relief conoïde, recourbé sur lui-même, plus large et plus épais à son extrémité inférieure, qui présente trois ou quatre bosselures séparées par des dépressions superficielles. Son extrémité supérieure, moins volumineuse, se continue avec le pilier postérieur de la voûte, en avant, avec le bourrelet du corps calleux, en haut, avec la base de l'ergot de Morand, en arrière. Son bord concave, qui est dirigé en dedans et en avant, est bordé par une bandelette étroite, épaisse et dense, qui fait suite au pilier postérieur de la voûte : c'est le *tænia de l'hippocampe*, si improprement nommé *corps bordé, corps frangé* (*corpus fimbriatum*). Sa forme est celle d'un triangle curviligne très-allongé, dont la base, dirigée en haut et en dedans, se continue avec le pilier postérieur, dont le sommet, situé en bas et en avant, se termine au niveau du crochet de la circonvolution de l'hippocampe, dont le bord antérieur ou concave répond au corps strié et à la couche optique, et dont le bord postérieur, convexe, se continue avec l'écorce blanche de la corne d'Ammon.

Corps bordé.

(*) Une coupe pratiquée sur le lobe sphénoïdal et sur le lobe occipital a mis à nu la paroi inférieure de ces cornes. — *Cor. d'Am.*, corne d'Ammon. — *Cor. fra.*, corps frangé. — *Cir. de l'hip.*, circonvolution de l'hippocampe. — *Cor. de godr.*, corps godronné. — *Pil. pos.*, pilier postérieur de la voûte. — *Bou. cor. call.*, bourrelet du corps calleux. — *Cav. dig.*, cavité digitale.

Si l'on soulève le tænia de l'hippocampe, on voit au-dessous de lui une bandelette de substance grise qui longe le bord interne de la corne d'Ammon : cette bandelette grise, qui est comme crénelée par des sillons perpendiculaires à sa direction, a été très-bien décrite par Vicq-d'Azyr sous le nom de *corps godronné*. **Corps godronné.**

Pour avoir une bonne idée de la corne d'Ammon ou hippocampe, il faut l'étudier sur des coupes perpendiculaires à sa direction : on voit alors que le pied d'hippocampe résulte de la réflexion de l'hémisphère en dedans de lui-même, ainsi que les frères Wenzel l'ont très-bien démontré ; qu'il est constitué par une circonvolution dédoublée ou étalée et contournée sur elle-même en cornet, de telle manière que la partie blanche, convexe, répond à la cavité du ventricule latéral, et la partie grise, concave, à la surface du cerveau (1). La lame blanche qui revêt la corne d'Ammon se continue, d'une part, avec celle qui revêt le reste du ventricule latéral, d'autre part, avec le corps calleux et avec la voûte à trois piliers. **Étude de l'hippocampe par des coupes.**

Il n'est pas rare de rencontrer un second pied d'hippocampe, situé en dehors du premier, auquel il est concentrique ; on lui a donné le nom d'*accessoire du pied d'hippocampe*. Meckel regarde à tort la présence de l'accessoire du pied d'hippocampe comme un arrêt de développement. **Accessoire du pied d'hippocampe.**

La paroi inférieure de la portion réfléchie du ventricule latéral présente encore à considérer la *portion réfléchie* ou *inférieure du plexus choroïde* et la *fente cérébrale*, par laquelle ce plexus choroïde se continue avec la pie-mère extérieure. Les bords de cette fente sont formés, l'inférieur, par le pied d'hippocampe et le corps bordé, le supérieur, par la face inférieure de la couche optique, qui présente sur cette face le *corps genouillé externe* et le *corps genouillé interne*. **Portion inférieure du plexus choroïde. Fente cérébrale.**

3° *Portion postérieure ou occipitale*, *cavité digitale* ou *ancyroïde* (ἄγκυρα, crochet). C'est une sorte de diverticule du ventricule latéral, qui résulte de l'accroissement en arrière que prend la vésicule cérébrale. Née du point précis où le ventricule se réfléchit sur lui-même, la cavité digitale se porte horizontalement en arrière, en décrivant une courbe à convexité dirigée en dehors, et se rétrécit peu à peu pour se terminer en pointe postérieure. Rien de plus variable que les dimensions de cette cavité, non-seulement chez les différents individus, mais encore sur les deux côtés du même individu. Aussi rencontre-t-on souvent une cavité digitale très-développée à droite, tandis qu'à gauche elle est à l'état de vestige. Dans certains cas, le fond de la cavité digitale n'est séparé que d'un à deux millimètres de la surface du cerveau. **Cavité digitale du ventricule latéral. Direction. Dimensions variables de la cavité digitale.**

Dans l'état normal, la *paroi supérieure* de la cavité ancyroïde, formée par le prolongement du corps calleux, est assez exactement moulée sur un relief conoïde, occupant la paroi inférieure ou le plancher de cette cavité, relief variable pour ses dimensions, comme la cavité elle-même. C'est ce relief,

(1) Je n'ai bien conçu la corne d'Ammon que depuis que je l'ai étudiée chez les ruminants et chez les rongeurs, mais particulièrement chez ces derniers, qui la présentent à son maximum de développement. Chez les rongeurs, la portion réfléchie de l'hémisphère qui constitue la corne d'Ammon, est presque aussi considérable que l'hémisphère lui-même, et l'on voit, de la manière la plus manifeste, les connexions de la corne d'Ammon avec la voûte à trois piliers. Il est bien évident que la voûte à trois piliers, la corne d'Ammon et le corps bordé ne forment qu'un seul et même système et sont continus.

Ergot de Morand.

éminence unciforme, colliculus, unguis, que Morand (1) a très-bien décrit sous le nom d'*ergot*, d'où le nom d'*ergot de Morand*, sous lequel il est généralement connu. Sa forme est assez semblable à celle du pied d'hippocampe ; aussi devrait-on peut-être préférer, avec Vicq-d'Azyr, la dénomination de *petit hippocampe* (*hippocampus minor*). Il y a non-seulement analogie dans la forme, mais encore analogie dans la structure, et les frères Wenzel me paraissent avoir parfaitement démontré que l'ergot de Morand, de même que le grand hippocampe, n'est autre chose qu'une circonvolution étalée et saillante du côté du ventricule. L'ergot est, en effet, constitué par une lame blanche, recouvrant une couche épaisse de substance grise. Une anfractuosité antéro-postérieure, dont la profondeur est proportionnelle à la saillie de l'ergot, dénote à l'extérieur le lieu qu'occupe la cavité ancyroïde. Cette anfractuosité est constante et entre dans le plan primitif de l'organisation, car on l'observe chez le fœtus. Je l'ai décrite plus haut sous le titre d'*anfractuosité de la cavité digitale*. Enfin, une circonstance qui milite en faveur du rapprochement de l'ergot et du grand hippocampe, c'est qu'il y a continuité entre ces deux parties, qui ne sont séparées l'une de l'autre que par une dépression, et que la lame blanche qui les réunit, se continue, dans l'une comme dans l'autre, avec la voûte à trois piliers (2).

L'ergot est une circonvolution dédoublée et comme rentrée.

Continuité des plexus choroïdes du cerveau.

Variétés anatomiques de l'ergot.

4° *Plexus choroïdes des ventricules latéraux.* Ils forment, avec les plexus choroïdes du ventricule moyen, un système continu, qu'on démontre très-bien en étudiant le cerveau de la base vers la convexité. On voit alors à la face inférieure de la toile choroïdienne, et de chaque côté de la ligne médiane, deux petites bandelettes granuleuses, rouges, dirigées d'arrière en avant, côtoyées par les veines du corps strié, et qui aboutissent, en avant, à la convexité d'un arc qui limite dans ce sens la toile choroïdienne : c'est cette série linéaire de granulations ou de replis de la pie-mère qu'on peut appeler *plexus choroïdes du ventricule moyen*. Je considère l'arc qui termine en avant la toile choroïdienne comme constitué par les extrémités antérieures réunies des plexus choroïdes des ventricules latéraux. Cet arc est situé derrière les piliers antérieurs de la voûte, au niveau de la jonction de ces piliers, et coupé perpendiculairement par les veines du corps strié, qui passent au-dessus de lui. Ainsi réunis, les plexus choroïdes se séparent immédiatement pour pénétrer dans les ventricules latéraux, à travers l'ouverture de communication de ces ventricules avec le ventricule moyen ; ils décrivent dans leur trajet une courbe elliptique, qui se moule exactement sur la couche optique, en longeant la voûte à trois piliers dans la portion supérieure du ventricule latéral, et la bandelette frangée dans la portion réfléchie de ce même ventricule. Les plexus choroïdes des ventricules latéraux parcourent donc toute l'étendue de la galerie circulaire ou elliptique que représentent ces ventricules.

Plexus choroïdes du ventricule moyen.

Plexus choroïdes des ventricules latéraux.

Ils décrivent une courbe elliptique.

La partie supérieure des plexus choroïdes, celle qui est contenue dans l'étage

Ils se continuent avec la toile choroïdienne.

(1) Mém. de l'Acad. des sciences, 1744, *Observ. anatomiques sur quelques parties du cerveau.*

(2) Greding a décrit plusieurs variétés de l'ergot : il n'est pas rare de le trouver double, et nous avons vu qu'on rencontre quelquefois deux pieds d'hippocampe. L'absence de l'ergot est regardée par Tiedemann comme le résultat d'un défaut de développement.

Du reste, suivant la remarque de Cuvier, l'ergot, de même que la cavité digitale, n'existe guère que chez l'homme, sans doute parce que l'homme seul présente un grand développement de la partie occipitale du cerveau.



supérieur du ventricule latéral, est très-étroite ; la partie inférieure, celle qui est contenue dans l'étage inférieur de ce ventricule, a de trois à quatre fois la largeur de la partie supérieure. La cavité ancyroïde du ventricule latéral, en est dépourvue. Ces corps sont libres par leurs faces et par leur bord externe, qui contient un gros vaisseau dans son épaisseur ; ils sont continus, par leur bord interne, dans la portion supérieure du ventricule latéral, avec la toile choroïdienne, et dans la portion inférieure du ventricule, avec la pie-mère de la base du cerveau.

A ce bord interne des plexus choroïdes adhère intimement la membrane des ventricules, de telle sorte que les ventricules latéraux sont exactement fermés, et qu'aucun liquide ne saurait s'échapper par la fente demi-circulaire qui mesure toute la longueur de ces ventricules. **Ils adhèrent à la membrane interne des ventricules.**

Texture des plexus choroïdes. Les plexus choroïdes, d'après Luschka, sont des prolongements villeux qui garnissent les bords des plis formés par la membrane vasculaire de l'encéphale. Ils se présentent sous l'apparence de séries de granulations rougeâtres et irrégulières, dans lesquelles on voit déjà à l'œil nu des anses vasculaires plus ou moins considérables. Quelquefois ces *villosités vasculaires* sont tellement serrées que leur aspect est celui d'une muqueuse richement garnie de papilles ; d'autres fois elles sont assez écartées les unes des autres. Leur *forme* est très-variable : ordinairement elles sont pédiculées, longues de 2 millim. environ et lobulées à leur surface ; souvent un certain nombre de ces lobules sont réunis en grappe ; quelquefois les villosités reposent sur une large base. **Texture des plexus choroïdes.**

Les *vaisseaux*, qui forment l'élément principal des plexus choroïdes, sont de petites artères de $0^{mm},01$ à $0^{mm},04$ de diamètre, qui s'élèvent en forme d'anse au-dessus de la surface de la membrane, et qui sont unies aux vaisseaux de la membrane ventriculaire et à ceux de la substance nerveuse avoisinante. Ces vaisseaux sont unis entre eux par des faisceaux de fibrilles conjonctives, qui forment une enveloppe aux lobules et à leurs pédicules. Le tout est recouvert d'un *épithélium*, reposant sur une mince couche de substance amorphe, et dont les éléments, non vibratiles chez l'adulte, sont des cellules arrondies ou polygonales, transparentes, finement granulées, de $0^{mm},012$ à $0^{mm},016$ de diamètre, et renfermant un noyau très-pâle. **Vaisseaux.**

Les *artères* des plexus choroïdes des ventricules latéraux sont fournies, d'une part, par la carotide interne (*artère choroïdienne inférieure*), au moment où elle sort du sinus caverneux, d'autre part, par la cérébrale postérieure, au niveau de la partie supérieure et antérieure du cervelet ; cette dernière donne des branches multiples (*artères choroïdiennes supérieures*) à la toile choroïdienne supérieure et aux plexus choroïdes.

5. Membrane ventriculaire et liquide ventriculaire.

Les parois des ventricules encéphaliques sont tapissées par une membrane transparente et extrêmement ténue, assez résistante cependant dans quelques points, et dont la lame cornée qui sépare le corps strié de la couche optique est une dépendance. En suivant cette membrane à partir du ventricule moyen, nous la voyons passer dans les ventricules latéraux à travers les ouvertures situées derrière les piliers antérieurs de la voûte ; de ce même ventricule moyen, elle **Trajet de la membrane ventriculaire.**

pénètre dans le quatrième ventricule, à travers l'aqueduc de Sylvius, pour se continuer avec l'épendyme du canal central de la moelle (1). Elle pénétrerait aussi, suivant les auteurs, dans le ventricule de la cloison; mais l'ouverture de communication admise par Tarin n'existe point.

Sa démonstration anatomique.

Rien de plus facile que la démonstration matérielle de cette membrane, que Bichat n'admettait cependant que par analogie : on la voit surtout manifestement sur le *septum lucidum*, sur les corps striés et dans la cavité digitale. Son extrême ténuité, dans quelques points de son trajet, explique pourquoi son existence a été niée dans certaines régions, et plus particulièrement dans le quatrième ventricule et l'aqueduc de Sylvius. L'alcool la durcit et en rend la démonstration plus facile.

Elle est très-prononcée dans l'hydropisie aiguë des ventricules.

Si l'on veut l'isoler dans une certaine étendue, il faut la disséquer du dehors au dedans, en enlevant peu à peu les couches qui la revêtent. La préparation est toute faite dans l'hydropisie aiguë des ventricules du cerveau, par suite du ramollissement pultacé qu'ont subi les couches environnantes. Chez le fœtus et chez l'enfant nouveau-né, cette membrane se sépare avec la plus grande facilité, à raison de sa densité, de la masse cérébrale, qui contraste avec elle par sa mollesse.

La fente cérébrale est fermée.

Nous avons vu que les ventricules latéraux sont divisés, dans la portion directe comme dans la portion réfléchie, par une fente circulaire qui cerne la couche optique, et à travers laquelle la pie-mère se continue avec les plexus choroïdes. Or, cette fente est fermée par des vaisseaux, par du tissu cellulaire assez dense, et dans l'intérieur du ventricule, par la membrane ventriculaire, qui s'attache solidement, de l'un et de l'autre côté de la fente, au bord adhérent des plexus choroïdes.

C'est la membrane ventriculaire qui empêche que les liquides contenus dans les ventricules ne s'infiltrent dans le tissu cellulaire sous-arachnoïdien de la base du cerveau. La coïncidence si fréquente de l'hydropisie ventriculaire avec l'infiltration pseudo-membraneuse du tissu cellulaire de la base du cerveau atteste les rapports qui existent entre ce tissu et la membrane ventriculaire, mais n'établissent nullement l'existence d'une communication directe entre la cavité du ventricule et le tissu cellulaire de la base.

Nature de la membrane ventriculaire.

Cette membrane est-elle de la nature des séreuses, comme on l'a dit ? Evidemment non. Ainsi que nous l'avons vu, elle est la continuation de celle qui tapisse le canal central de la moelle et en partage la structure. Nous avons dit précédemment qu'elle est étrangère à l'arachnoïde et que la cavité qu'elle limite est indépendante de l'espace sous-arachnoïdien. Il n'y a donc, selon nous, aucune communication possible entre le liquide céphalo-rachidien et le liquide ventriculaire.

Sa texture.

Texture. En beaucoup de points, d'après Kœlliker, la membrane ventriculaire consiste en une simple *couche épithéliale*, reposant directement, à l'état normal, sur la substance nerveuse. Mais il est extrêmement fréquent de trouver au-dessous de l'épithélium, particulièrement au niveau de la voûte, de la cloison transparente, de la lame cornée, une *couche de tissu conjonctif* fibrillaire, dont l'existence est presque constante à un certain âge, et dans laquelle sont disséminés de nombreux *corpuscules amylacés*.

(1) Ce mot *épendyme* (de ἐπενδύω, revêtir) a été introduit dans la science par les frères Wenzel.

Vessels of brain

Area of distribution. Heubner. J. f. Anat. I 29

Labbé - Inst. Med. I 327

Ichomura. J. d. Anat. XI 168,

L'épithélium des parois ventriculaires est *cylindrique et vibratile* chez le fœtus et pendant les premières années de l'enfance; plus tard, cet épithélium est remplacé presque partout par un *épithélium pavimenteux*, formée, dans le troisième ventricule, de grosses cellules de $0^{mm},018$ à $0^{mm},020$ de diamètre et renfermant un noyau et des granulations pigmentaires, dans les ventricules latéraux, de cellules un peu plus petites, avec un noyau arrondi et des granulations jaunâtres. L'épithélium vibratile ne se retrouve, chez l'adulte, que sur le plancher du quatrième ventricule et dans l'aqueduc de Sylvius, ainsi qu'on a pu s'en assurer à diverses reprises sur des suppliciés. Cet épithélium s'altère très-rapidement après la mort. Épithélium.

La présence d'un liquide séreux dans les ventricules était un fait généralement adopté par les anciens; sous le nom de *pituite*, ils le considéraient comme une humeur excrémentielle qui, selon eux, était évacuée par les fosses nasales. Dans le dernier siècle, les anatomistes étaient tellement persuadés de la présence de ce liquide sur tous les cadavres qu'ils regardaient comme exceptionnels les cas où on ne le rencontrait pas : *à recentissimis cadaveribus abest nonnunquam*, dit Haller, à l'occasion d'une observation de Verduc, portant sur un individu décapité. Mais l'opinion des anatomistes du dernier siècle, relativement à ce liquide, différait de celle des anatomistes anciens en ce sens qu'ils considéraient l'existence du liquide ventriculaire comme purement cadavérique et comme étant le résultat de la condensation, par le froid, de la vapeur qui, suivant eux, existait seule sur le vivant. Cette vapeur, dont l'unique usage était de s'opposer à l'adhésion des parois opposées des ventricules, ils la comparaient à celle que présentent la plèvre, le péricarde et le péritoine sur l'animal vivant. Magendie a cherché à établir par ses expériences 1° que le liquide ventriculaire existe dans l'état de vie; 2° qu'il communique avec le liquide rachidien par l'ouverture inférieure du quatrième ventricule. Nous avons vu que cette ouverture n'existe pas normalement. Rien de plus variable, au reste, que la quantité de liquide qui remplit tous les espaces de la cavité crânienne, et qui augmente ou diminue, en raison de la diminution ou de l'augmentation du cerveau relativement à la boîte du crâne. Opinions des anciens sur le liquide des ventricules. Expériences de Magendie.

§ VI. — IDÉE GÉNÉRALE DE L'ENCÉPHALE ET DES CONNEXIONS DE SES DIVERSES PARTIES.

On ne saurait disconvenir que dans l'état actuel de nos connaissances, toute systématisation complète du centre encéphalo-médullaire serait prématurée, puisqu'elle devrait nécessairement combler les lacunes, encore si nombreuses, de l'observation au moyen de suppositions suggérées par une interprétation plus ou moins heureuse de faits physiologiques ou pathologiques, ou ne reposant sur aucune base positive. Dans ces conditions, la seule manière de servir véritablement les intérêts de la science nous paraît être de présenter, dans un résumé succinct, les résultats les plus généraux et les plus certains auxquels ont conduit les recherches des observateurs.

Il est inutile de revenir sur ce que nous avons dit relativement à la texture de la moelle épinière.

L'entre-croisement des faisceaux pyramidaux du bulbe, leur passage à travers la protubérance, où ils entrent probablement en rapport avec les noyaux gris de ce renflement, leur continuation dans les pédoncules cérébraux, dont ils for- Trajet des faisceaux pyramidaux.

ment l'étage inférieur, leur pénétration dans la couche optique et dans le corps strié, sont des faits hors de toute contestation.

Trajet des faisceaux innominés.

D'autre part, les faisceaux innominés unis aux faisceaux sous-olivaires, nés de la formation réticulée du bulbe, se prolongent, au-dessus de la protubérance cérébrale, dans les pédoncules cérébraux, dont ils forment l'étage supérieur, pour se continuer, sans ligne de démarcation aucune, avec la couche optique. Ces faisceaux innominés s'entre-croisent-ils? On voit au-dessus de la protubérance, au niveau des tubercules quadrijumeaux, ces faisceaux, jusque-là distincts, bien qu'accolés, s'unir intimement; ils m'ont paru s'entre-croiser, mais la chose n'est pas aussi évidente que pour les pyramides antérieures, et je n'oserais l'affirmer.

Radiations émanées des couches optiques.

De tous les points de la surface de la couche optique, à l'exception de sa face interne, qui est libre et répond au ventricule moyen, et de sa face supérieure, qui répond au ventricule latéral, partent, comme d'un centre, et s'irradient dans tous les sens, à la manière de rayons, des faisceaux de fibres, dont les antérieurs se portent directement en avant, les moyens en dehors, les postérieurs en arrière; l'ensemble de ces radiations divergentes constitue le *grand soleil* ou l'*éventail* de Vieussens, la *couronne rayonnante* de Reil. Mais ces radiations ne sont pas nécessairement le prolongement des fibres des pédoncules cérébraux, puisque, d'après Kœlliker, un *très-grand nombre de ces fibres se terminent dans les cellules du corps strié et de la couche optique.*

Au moment où ils émergent du sein de la couche optique, les rayons divergents sont en quelque sorte bridés par des fibres blanches curvilignes, dont la réunion constitue la bandelette demi-circulaire.

Les faisceaux blancs de la partie interne des corps striés, à l'exception de ceux qui continuent les pyramides antérieures, émanent des couches optiques. Quelques-uns de ces faisceaux m'ont paru se terminer dans les corps striés, sous la forme de filets extrêmement déliés; le plus grand nombre s'étend des corps striés aux hémisphères. Le corps strié n'est donc autre chose qu'une masse grise à laquelle aboutissent, d'une part, les radiations blanches venues de la circonférence des couches optiques et les radiations blanches venues des pyramides antérieures, d'autre part, les radiations blanches provenant de la substance grise des circonvolutions. On peut donc admettre, avec Reil, Gall et Tiedemann, que les fibres qui sortent des corps striés sont beaucoup plus multipliées que celles qui y entrent.

Tous les faisceaux blancs du corps strié émanent des couches optiques.

Avec un peu d'attention, on reconnaît dans la couche optique des filets blancs extrêmement déliés, que leur ténuité et la cohérence du tissu qui les environne ne permettent pas d'isoler. Si la dénomination de *ganglion* est applicable à quelque partie du cerveau, elle convient parfaitement aux couches optiques; car un ganglion nerveux n'est autre chose qu'un noyau de substance grise dans lequel se disséminent, se terminent ou naissent des fibres nerveuses.

Importance de l'étude de la continuité des fibres dans le cerveau.

Un des points fondamentaux, dans la texture du cerveau, consiste à déterminer le trajet ultérieur des radiations des couches optiques et des corps striés, et les rapports de ces radiations avec les circonvolutions cérébrales et le corps calleux.

Absence d'entre-croisement médian dans le corps calleux.

Or, il n'y a pas d'entre-croisement sur la ligne médiane du corps calleux, du moins l'anatomie ne peut le démontrer par aucun de ses procédés : la moitié droite des faisceaux transverses se continue sans ligne de démarcation avec la moitié gauche. Il semble, au premier abord, qu'il y ait entre-croisement entre

Movements of brain.

Beclard. Sur la chronotin du cerveau. Archives Mer. Par
XVI 171

Colin " "
Bull. Acad. de Mer. de Paris XIII 49

Longet " Encephale. Paris IV 276-299



le corps calleux et les radiations blanches qui émanent des couches optiques et des corps striés; mais l'observation établit de la manière la plus positive qu'il y a continuité entre ces radiations et le corps calleux. D'autre part, la continuité du corps calleux avec les fibres des hémisphères n'est pas moins évidente : on voit les fibres moyennes des hémisphères se porter transversalement en dedans, pour constituer la portion moyenne du corps calleux; les fibres antérieures se porter d'avant en arrière, pour former la portion antérieure de ce corps; les fibres postérieures se porter d'arrière en avant, pour en former la portion postérieure; les fibres inférieures se recourber et se renverser de bas en haut, pour se continuer également avec lui.

Continuité du corps calleux et des radiations émanées des couches optiques et des corps striés.

Continuité du corps calleux et des fibres des hémisphères.

Tiedemann, se fondant principalement sur l'anatomie du fœtus, établit que le corps calleux est formé par la réunion des fibres des pédoncules cérébraux, après que ces fibres se sont épanouies pour former les hémisphères. Il dit avoir suivi les fibres des pédoncules jusque sur la ligne médiane du corps calleux, où celles d'un côté s'unissent et se confondent avec celles de l'autre côté; mais, d'une part, la disposition indiquée par Tiedemann est plutôt une vue de l'esprit que le résultat de l'observation directe du cerveau du fœtus; d'une autre part, l'étude attentive du cerveau de l'adulte montre les fibres du corps calleux se terminant dans les circonvolutions, sans présenter aucune espèce de réflexion.

Doctrine de Tiedemann à ce sujet.

Ici doivent être mentionnées les belles préparations de Foville (1) sur le corps calleux, préparations qui ont pour objet de déterminer les rapports du corps calleux avec les radiations émanées du corps strié et avec celles des hémisphères. Si, sur un cerveau placé sur sa base et complétement dépouillé de ses membranes, on écarte avec précaution les deux hémisphères dans leur milieu; si l'on introduit légèrement l'extrémité de l'index dans le sillon qui sépare le corps calleux de la circonvolution qui le contourne, et si l'on presse légèrement le fond de cet intervalle, en promenant doucement d'avant en arrière et d'arrière en avant la pulpe de ce doigt, on parvient bientôt à *décoller* l'hémisphère du corps calleux, et si l'on poursuit avec soin cette séparation, on voit que le corps calleux se prolonge horizontalement de chaque côté, pour se recourber brusquement en bas, s'infléchir en dedans et se continuer avec les radiations émanées des corps striés. Le même procédé servira à séparer des hémisphères le corps calleux, en avant et en arrière; de telle sorte que le corps calleux, isolé de toutes parts des hémisphères, contenant, dans l'espèce de voûte ou couvercle qu'il représente, les ventricules latéraux et le ventricule moyen, et par conséquent les couches optiques et les corps striés, constitue, d'après Foville, une espèce de noyau autour duquel viennent s'appliquer et se mouler les deux hémisphères cérébraux.

Continuité du corps calleux avec les radiations des couches optiques et des corps striés.

Préparation de Foville qui la démontre.

Une coupe verticale faite transversalement sur un cerveau ainsi préparé, coupe qui doit tomber au niveau de la suture fronto-pariétale, au-devant de la base du nerf olfactif, démontre que les fibres du corps calleux émanent du plan supérieur des radiations blanches du corps strié, et que le plan inférieur de ces radiations va se porter dans l'épaisseur de l'hémisphère, pour gagner la substance grise des circonvolutions.

Étude de la coupe verticale faite transversalement.

D'après ces préparations, Foville se croit fondé à conclure que *le corps calleux n'a rien de commun avec les hémisphères proprement dits*; mais si elles établissent

Il n'est pas exact de dire que le corps calleux n'a rien de commun avec les hémisphères.

(1) Voyez les planches 15 et 17 de son atlas.

d'une manière incontestable la continuité du corps calleux avec un certai nombre de radiations émanées des corps striés et des couches optiques, d'au tres préparations, et en particulier l'étude des coupes verticales faites transve salement, me paraissent établir d'une manière tout aussi positive la continuit du corps calleux avec les radiations des hémisphères (1).

Continuité du corps calleux, d'une part, avec les radiations émanées des hémisphères ; d'une autre part, avec les couches optiques et les corps striés.

Ce point d'anatomie, qui m'a toujours paru le nœud gordien de la texture d cerveau, a été l'objet de mes études particulières. J'ai reconnu de la manière l plus positive cette double continuité du corps calleux, d'une part, avec les ra diations des corps striés et des couches optiques, et, d'autre part, avec les radia tions émanées des hémisphères. Or, comment se rendre compte du fait de cett double continuité, autrement que par un entrecroisement? Voici comment j conçois cette disposition. Les fibres radiées émanées du côté externe du corp strié et de la couche optique du côté droit se recourbent immédiatement en de dans, se portent de droite à gauche pour constituer le corps calleux et traversen la ligne médiane ; parvenues au bord gauche du corps calleux, au niveau du côt externe du corps strié et de la couche optique gauches, ces fibres, au lieu de s recourber pour se continuer avec les radiations émanées du corps strié et de l couche optique gauches, comme le dit Foville, s'épanouissent et vont se termi ner dans les circonvolutions de l'hémisphère gauche. D'un autre côté, les radia tions blanches émanées du corps strié et de la couche optique gauches se re courbent immédiatement en dedans, rencontrent au lieu de cette courbure c'est-à-dire au niveau du bord gauche du corps calleux, les radiations émanée de la couche optique et du corps strié droits, s'entre-croisent avec elles, et après l'entre-croisement, s'associent avec ces radiations, qui leur sont parallèles pour constituer toute l'épaisseur du corps calleux; traversent avec elles la ligne médiane et, parvenues au bord gauche du corps calleux, les abandonnent pou aller s'épanouir dans l'hémisphère droit et se terminer dans les circonvolution de cet hémisphère.

Cette double continuité ne peut s'expliquer que par un entre-croisement.

Mode suivant lequel se fait l'entre-croisement.

Entre-croisement aux bords du corps calleux.

Le corps calleux est donc constitué par les radiations blanches émanées de deux hémisphères. Il y a donc entre-croisement de ces radiations dans l'épais seur du corps calleux. Cet entre-croisement n'a pas lieu sur la ligne médiane mais bien de chaque côté de la ligne médiane, sur les limites externes du ven tricule latéral, au côté externe des corps striés et des couches optiques, et s'il échappé à l'investigation des anatomistes, c'est parce qu'il n'y a pas dispositio anguleuse, mais bien parallélisme entre les fibres qui se croisent.

Cet entre-croisement explique l'effet croisé des maladies du cerveau.

Cet entre-croisement, qui résulte du double fait de la continuité du corp calleux, d'une part, avec les radiations émanées des couches optiques et de corps striés, d'autre part, avec les radiations des hémisphères et par consé quent des circonvolutions, cet entre-croisement, dis-je, explique parfaitemen l'effet croisé des maladies du cerveau, effet qui n'est que partiellement expli qué par l'entre-croisement des pyramides ; car il porte sur tous les faisceaux d la moelle qui, se prolongeant dans le cerveau, ont échappé à l'entre-croisemen du collet du bulbe.

La voûte est une commissure antéro-postérieure.

La *voûte à trois piliers* serait-elle une commissure antéro-postérieure? Comm circonstance favorable à cette manière de voir, je rappellerai que j'ai vu l

(1) Dugès (*Phys. comp.*, t. I, p. 390) dit que chez l'écureuil et chez le lapin, le corp calleux est formé de deux couches bien évidentes : l'une, qui remonte vers les circon volutions, l'autre, qui descend dans les couches optiques.



moitié droite de cette voûte atrophiée dans un cas de destruction des circonvolutions cérébrales postérieures du même côté.

La commissure antérieure, que Willis regardait comme la commissure des corps striés, que Reil considère comme destinée à réunir les circonvolutions antérieures du lobe moyen et quelques circonvolutions situées au fond de la scissure de Sylvius, naîtrait, d'après Gall, de la substance grise des circonvolutions. Elle fait suite, d'après Tiedemann, aux pédoncules cérébraux, qui, après avoir traversé le corps strié, s'étalent dans les hémisphères, fournissent plusieurs radiations qui s'inclinent d'arrière en avant et de dehors en dedans, se rapprochent les unes des autres sous la forme d'un cordon et s'unissent à celles du côté opposé. La commissure antérieure serait donc, dans cette manière de voir, un moyen d'union entre les radiations des pédoncules cérébraux et celles des lobes moyens des hémisphères cérébraux. Déjà Chaussier avait fait provenir des pédoncules cérébraux les fibres de la commissure. Tout ce qu'il y a de positif au sujet de cette commissure, c'est que le cordon qui la constitue traverse la partie antérieure des corps striés et s'épanouit dans les circonvolutions antérieures et inférieures de la corne sphénoïdale du lobe postérieur, derrière la scissure de Sylvius.

Opinions diverses relativement à la commissure antérieure.

La corne d'Ammon est le résultat de la réflexion de la partie inférieure de l'hémisphère; les lames blanches qui la recouvrent, le corps frangé qui la borde et la voûte à trois piliers ne constituent qu'un seul et même système de commissures antéro-postérieures.

La corne d'Ammon et le corps frangé considérés comme commissure antéro-postérieure.

Chaque circonvolution se décompose en un nombre considérable de lamelles, disposées à la manière d'un éventail dont la circonférence répondrait au bord libre de la circonvolution, et dont le centre répondrait au bord adhérent; les lamelles sont séparées les unes des autres par des filaments vasculaires. Le nombre de ces lamelles m'a paru variable chez les différents sujets; elles paraissent d'ailleurs tout à fait indépendantes les unes des autres.

La structure des circonvolutions est lamelleuse. Forme des lamelles. Nombre des lamelles.

Ces lamelles se continuent manifestement avec les radiations émanées du corps calleux et, par conséquent, des corps striés et des couches optiques.

Il suit de tout ce qui précède, qu'il existe dans l'anatomie du cerveau de nombreuses lacunes, qui ne nous permettent pas encore de systématiser complétement la texture de cet organe, et parmi ces lacunes, une des plus regrettables, sans doute, est celle qui est relative à la manière dont les faisceaux postérieurs et les faisceaux antéro-latéraux de la moelle se continuent avec les hémisphères cérébraux, au mode de répartition de ces faisceaux dans le cerveau et dans le cervelet, et au mode de communication de ces deux derniers organes entre eux (1).

Lacunes qui existent dans la détermination des connexions du cerveau.

(1) Nous avons négligé, dans les considérations qui précèdent, de faire mention des recherches originales et consciencieuses de M. Luys sur la texture du système nerveux, parce qu'une partie des résultats auxquels l'auteur est arrivé et dont il a cru pouvoir déduire une théorie complète des organes centraux, ne nous paraissent pas reposer sur une base suffisamment assurée.

CHAPITRE III

DE LA PORTION PÉRIPHÉRIQUE DU SYSTÈME NERVEUX

OU DES NERFS

Idée générale des nerfs.

Les nerfs, organes de transmission des impressions sensitives et des incitations motrices, se présentent sous l'aspect de cordons blancs ou grisâtres qui, par une de leurs extrémités (*extrémité centrale*), tiennent au centre nerveux encéphalo-médullaire, et qui, par l'autre extrémité (*extrémité périphérique*), plongent dans les organes; c'est par eux que les organes centraux du système nerveux communiquent avec les diverses parties de l'organisme.

Tous les nerfs se détachent symétriquement à droite et à gauche du centre encéphalo-médullaire; ils marchent donc par paires. Ils présentent d'ailleurs de nombreuses différences relativement à leur origine, leur trajet, leur distribution, leur constitution et leurs usages. Ces divers points de vue ont servi de base aux classifications des nerfs qui ont été successivement proposées.

Classification. Willis. Bichat.

C'est Willis qui, le premier, eut l'idée de séparer les nerfs du mouvement volontaire de ceux du mouvement involontaire (1). Bichat s'empara en maître de cette idée, déjà fécondée par Winslow et Reil, la développa jusque dans ses moindres détails et s'appropria, en quelque sorte, la distinction des nerfs en ceux *de la vie organique* et en ceux *de la vie animale*. Les nerfs céphalo-rachidiens constituent le *système nerveux de la vie animale*; le grand sympathique forme, à lui seul, le *système nerveux de la vie organique*. Ce dernier consiste en une série de *ganglions* ou de petits centres, distincts les uns des autres, distincts du cerveau et unis entre eux par des cordons nerveux auxquels on a donné le nom de *nerfs ganglionnaires*.

Bien que l'idée fondamentale sur laquelle repose la division de Bichat, c'est-à-dire l'indépendance absolue du système nerveux de la vie animale et du système nerveux de la vie organique, soit contraire à l'observation anatomique et physiologique, cette division est encore aujourd'hui généralement admise. Elle est d'ailleurs extrêmement commode pour la description, et doit, par conséquent, être conservée. Nous étudierons donc successivement les nerfs qui naissent *directement* de la moelle et de l'encéphale ou *nerfs encéphalo-médullaires*, et ceux qui, se rattachant moins directement à ces organes centraux, constituent par leur ensemble le système du *grand sympathique*.

Nerfs encéphalo-médullaires. Grand sympathique.

SECTION I. — NERFS ENCÉPHALO-MÉDULLAIRES.

§ 1. — CONSIDÉRATIONS GÉNÉRALES.

1. *Classification.* — Confondus d'abord, en raison de leur aspect, avec les tendons et les ligaments, sous le nom de *parties blanches*, ces nerfs en furent distingués par Hérophile, et surtout par Galien. Leur division en *nerfs encéphaliques*

(1) Willis faisait dériver du cerveau les actes volontaires ou spontanés (*actus spontanei*), et du cervelet les mouvements et fonctions involontaires (*functiones involuntares*), soustraits à l'empire de la volonté et de la conscience.

Cunningham, Dom. Anat. & Phys. Nos 1872. Some of nerves of head, neck.

Relation of cerebro-spinal, symp. & chordi.

Arch. f. Anat. 1884 145

On cloacal nerves.

Chauvel. (Rev. Crit.) Arch. Sci. 1885 I 711-722.

h. Lowe.

Sapolin on 15th Cranie curve. J.d. Aust. 1881 179

ou *crâniens*, qui sortent par les trous de la base du crâne, et *nerfs médullaires* ou *rachidiens*, qui traversent les trous de conjugaison de la colonne vertébrale, est si naturelle qu'elle s'est offerte aux premiers anatomistes qui se sont occupés du système nerveux. Nerfs crâniens et nerfs rachidiens.

La plupart de ces nerfs naissent des centres nerveux par une série de radicules qui se réunissent, après un trajet plus ou moins long, pour former des cordons, lesquels traversent, les uns, les trous de conjugaison de la colonne vertébrale, les autres, les trous de la base du crâne. Les premiers présentent, à leur origine, une disposition fort simple : autant de trous de conjugaison de chaque côté, autant de paires nerveuses rachidiennes parfaitement distinctes. Il n'en est pas de même des nerfs qui traversent les trous de la base du crâne, trous dont les analogies avec les trous de conjugaison n'ont pu être saisies par les anciens anatomistes. Les nerfs crâniens ont donc dû offrir quelques difficultés dans leur étude et dans leur classification. Marinus, dont l'ouvrage a été longtemps classique, admettait 7 paires crâniennes seulement, parmi lesquelles il ne comprenait ni le nerf olfactif, ni le nerf pathétique. Achillini, le premier, décrivit ce dernier nerf comme un nerf spécial. Massa classa le ruban olfactif parmi les nerfs. Classification anatomique.

Willis, après avoir distingué les nerfs en *nerfs crâniens*, qui naissent de la moelle allongée (pour Willis, la moelle allongée s'étendait jusqu'aux corps striés), et en *nerfs rachidiens*, qui proviennent de la moelle épinière, divisa les nerfs crâniens en 10 paires, y compris le nerf sous-occipital; il admit également, comme ses prédécesseurs, 30 paires de nerfs rachidiens, et considéra le grand sympathique comme constituant la 41e paire. Voici comment Willis classa les nerfs crâniens : Classification de Willis

1re paire crânienne	:	nerfs olfactifs.
2e	—	nerfs optiques.
3e	—	nerfs moteurs oculaires communs.
4e	—	nerfs pathetiques.
5e	—	nerfs trijumeaux.
6e	—	nerfs moteurs oculaires externes.
7e	—	nerfs faciaux et auditifs réunis.
8e	—	nerfs pneumo-gastriques, glosso-pharyngiens et spinaux ou accessoires.
9e	—	nerfs grands hypoglosses.
10e	—	nerfs sous-occipitaux.

Cette dernière paire, que Haller avait, avec tant de raison, classée parmi les nerfs rachidiens, a été tour à tour et arbitrairement portée et reportée dans l'une ou l'autre catégorie.

Sœmmering, frappé de certains vices de cette classification, dédoubla la 7e paire, dont il fit deux paires distinctes, la 7e paire ou les nerfs faciaux et la 8e paire ou les nerfs auditifs; il subdivisa la 8e paire de Willis en trois paires, savoir : la 9e paire ou les nerfs glosso-pharyngiens, la 10e paire ou les nerfs pneumo-gastriques, et la 11e paire ou les nerfs spinaux ou accessoires. Ces modifications (1) sont aujourd'hui généralement adoptées. Sœmmering

(1) Les modifications introduites par Sœmmering dans la classification de Willis sont fondées, en ce qu'elles séparent des nerfs dont les fonctions et la distribution sont aussi distinctes que celles du facial et de l'auditif, nerfs qui n'avaient été réunis que parce qu'ils s'engagent dans le même conduit de la base du crâne, le conduit auditif interne.

Voici donc l'ordre dans lequel nous décrirons les nerfs crâniens (1) :

1re paire :		nerfs olfactifs.
2e	—	nerfs optiques.
3e	—	nerfs moteurs oculaires communs.
4e	—	nerfs pathétiques.
5e	—	nerfs trijumeaux.
6e	—	nerfs moteurs oculaires externes.
7e	—	nerfs faciaux.
8e	—	nerfs auditifs.
9e	—	nerfs glosso-pharyngiens.
10e	—	nerfs pneumo-gastriques.
11e	—	nerfs spinaux ou accessoires.
12e	—	nerfs grands hypoglosses.

Classification physiologique. Nerfs sensitifs et nerfs moteurs.

Au point de vue physiologique, la distinction si naturelle des nerfs en *nerfs de sentiment* et en *nerfs de mouvement* remonte à Erasistrate, qui faisait dériver des méninges tous les nerfs du sentiment, du cerveau et du cervelet tous les nerfs du mouvement. Souvent reproduite et toujours abandonnée, cette classification n'a pris racine dans la science que du moment où l'expérimentation directe eut confirmé les prévisions du raisonnement.

Ch. Bell.

Charles Bell, ayant constaté par des expériences la différence fonctionnelle du nerf facial et du nerf trijumeau, dont le premier est affecté au mouvement et le second au sentiment, eut l'idée de rechercher s'il n'existait pas quelque chose d'analogue dans les autres parties du corps. Or, les nerfs rachidiens naissant tous par deux ordres de racines, les unes antérieures, les autres postérieures (2), il se demanda si cette double origine n'aurait pas pour but de réunir dans un même nerf une double propriété. Des expériences furent instituées, qui confirmèrent les prévisions de l'ingénieux physiologiste. Vinrent ensuite les expériences de Magendie, de J. Müller (3) et de Longet (4), qui répandirent sur ce sujet une si vive lumière, que la plupart des physiologistes modernes

Elles sont bien moins rationnelles quant à la séparation du glosso-pharyngien, du pneumo-gastrique et du spinal, qui ont entre eux des connexions intimes relativement à leur origine et à leur distribution, et qui semblent ne constituer réellement qu'une seule et même paire.

(1) Il serait peut-être plus philosophique de dénommer et de décrire les nerfs crâniens en procédant d'arrière en avant, de telle manière que les nerfs grands hypoglosses constitueraient la première paire, et les nerfs olfactifs, la dernière. L'analogie non contestée qui existe entre les nerfs crâniens postérieurs et les nerfs rachidiens et, d'ailleurs, l'exemple de J. F. Meckel justifieraient pleinement cette innovation.

(2) Gall avait admis l'idée que les racines postérieures des nerfs rachidiens président à l'extension, les racines antérieures, à la flexion du tronc et des membres, et il expliquait par le volume plus considérable des premières la prédominance de l'extension sur la flexion.

(3) Les expériences de J. Müller ont toutes été faites sur des grenouilles : le courant galvanique porté sur les racines antérieures détermine des secousses convulsives dans les muscles correspondants ; porté sur les racines postérieures, il ne donne lieu à aucun mouvement. Müller rendit cette démonstration plus évidente encore en coupant, à gauche, les racines postérieures des nerfs destinés aux pattes de derrière, et à droite les racines antérieures des mêmes nerfs : le sentiment fut aboli à gauche, et le mouvement à droite.

(4) Les expériences de Longet ont été pratiquées sur des chiens.

ont admis avec eux que les *racines postérieures des nerfs rachidiens sont affectées au sentiment, et les racines antérieures au mouvement.*

Fig. 131.

Face inférieure de l'encéphale (d'après L. Hirschfeld) (*).

J'ai cherché à résoudre la question anatomiquement. Quelques observateurs avaient cru voir qu'au sortir du ganglion spinal, il s'opérait un mélange intime des filets provenant des deux ordres de racines, à tel point que le plus petit filet nerveux contenait à la fois une racine antérieure et une racine postérieure. Tout ce que j'ai pu constater, c'est une intrication, et jamais une combinaison régulière de filets. D'autre part, pour rendre la dissection plus facile et plus probante, j'ai plongé une portion de sujet dans de l'eau chargée d'acide nitrique : le névrilème ou l'enveloppe fibreuse des nerfs ayant été dé- Solution anatomique du problème.

(*) *L. front.*, lobe frontal du cerveau. — *Scis. Sylv.*, scissures de Sylvius. — *Tub. cin.*, tuber cinereum. — *Tub. mam.*, tubercules mamillaires. — *Péd. cérb.*, pédoncule cérébral. — *Prot. ann.*, protubérance annulaire. — *Pyr. ant.*, pyramide antérieure. — *C. rest.*, corps restiforme. — *Cerv.*, cervelet. — *L. occi.*, lobe occipital du cerveau. — *Verm. inf.*, vermis inférieur. — *N. hyp.*, nerf hypoglosse. — *N. spin.*, nerf spinal. — *N. pn. gastr.*, nerf pneumo-gastrique. — *N. gl. phar.*, nerf glosso-pharyngien. — *N. acoust.*, nerf acoustique. — *N. faci.*, nerf facial. — *N. mot. ext.*, nerf oculaire externe. — *N. trij.*, nerf trijumeau. — *N. path.*, nerf pathétique. — *N. mot. comm.*, nerf moteur oculaire commun. — *N. opt.*, nerf optique. — *Lob. sph.*, lobe sphénoïdal du cerveau. — *N. olf.*, nerf olfactif. — *, circonvolution interne de l'olfactif.

truite, j'ai essayé de suivre jusqu'à leur origine des filets nerveux, soit cutanés, soit musculaires. Mais cela m'a été impossible, tant sont multipliées les combinaisons à travers lesquelles passent les filaments nerveux, dans leur trajet le long des cordons nerveux.

Le problème serait résolu s'il était démontré anatomiquement que les filets nerveux qui se perdent dans la chair musculaire vont exclusivement se continuer avec les racines antérieures, tandis que les filets cutanés iraient exclusivement se continuer avec les racines postérieures. Jusqu'à présent cette démonstration anatomique a été impossible (1).

Waller.

Mais ce que l'anatomie n'a pu faire, l'expérimentation physiologique a réussi à le produire d'une manière non moins probante, au moyen de sections nerveuses opérées sur des animaux vivants. A la suite de ces sections, dont Waller a eu le premier l'idée, les tubes nerveux détachés de leur *centre trophique* subissent des altérations qui permettent de les suivre *anatomiquement* à travers toutes les combinaisons et associations par lesquelles ils peuvent passer, depuis leur origine jusqu'à leur terminaison. Or, tout ce qu'on a pu observer par ce moyen concorde parfaitement avec la théorie de Ch. Bell.

Nerfs mixtes.

Distincts à leur origine, les nerfs du sentiment et du mouvement, à quelques exceptions près, se mêlent, se réunissent, sans se confondre, sous une enveloppe commune, pour constituer ce qu'on appelle des *nerfs mixtes*, c'est-à-dire des nerfs à la fois conducteurs du sentiment et du mouvement, qui portent cette double propriété dans tout leur trajet. Mais, au voisinage de leur terminaison, le départ s'opère de la manière la plus complète : les filets nés des racines postérieures vont aux surfaces sensibles, les filets émanés des racines antérieures se rendent aux muscles ; en sorte que la distinction des deux ordres de filets, si remarquable à l'origine, se retrouve à la terminaison des nerfs.

Division physiologique des nerfs crâniens.

La division des nerfs en nerfs du sentiment et en nerfs du mouvement ne s'applique pas seulement aux nerfs rachidiens ; elle s'étend aussi aux nerfs crâniens. Dans la catégorie des nerfs du sentiment se rangent : 1° *les nerfs sensitifs spéciaux* : olfactif, optique et auditif ; 2° les *nerfs sensitifs généraux* : trijumeau (portion ganglionnaire), glosso-pharyngien et pneumo-gastrique (2). La catégorie des nerfs crâniens moteurs comprend les nerfs moteur oculaire commun et pathétique, la portion non ganglionnaire du trijumeau, les nerfs facial (3), moteur oculaire externe, spinal et grand hypoglosse.

Origine des nerfs.

Apparente ou superficielle.

Réelle ou profonde.

2° *Origine des nerfs.* — Pendant longtemps on ne connaissait d'autre origine des nerfs que le point des organes centraux où ils deviennent visibles à l'extérieur. Mais on ne tarda pas à s'assurer que cette *origine* était simplement *apparente* et que les nerfs pouvaient être suivis, dans l'épaisseur de la substance des organes centraux, jusqu'à certaines parties déterminées, qui constituent leur *origine réelle*. Antérieurement à l'application des instruments grossissants aux

(1) Encore faut-il savoir qu'un certain nombre de tubes sensitifs se perdent dans les muscles ; c'est à ces tubes que nous devons la connaissance des divers états de contraction ou de relâchement des organes contractiles.

(2) Il est à remarquer qu'une des divisions du trijumeau, le nerf lingual, est considérée généralement comme présidant, ainsi que le glosso-pharyngien, au sens du goût. Ces deux nerfs pourraient donc être rangés avec les nerfs sensitifs spéciaux. D'autre part, le pneumo-gastrique, pour quelques physiologistes, est un nerf mixte, renfermant, dès son origine, une portion motrice.

(3) Pour beaucoup de physiologistes, le nerf facial comprend une portion sensitive.

études anatomiques, le seul but qu'on se proposait dans la recherche de l'origine réelle des nerfs, c'était de rattacher leurs fibres radiculaires à tel ou tel faisceau ou cordon blanc de la moelle, prolongé dans l'encéphale. Mais aujourd'hui qu'il est reconnu que les cellules de la substance grise sont les véritables points de départ de tous les tubes nerveux, déterminer l'origine réelle d'un nerf, c'est *préciser le noyau gris dans lequel prennent naissance ou auquel aboutissent les fibres* dont ce nerf se compose.

Origine des nerfs rachidiens

Rien de plus facile que de déterminer l'origine apparente des nerfs : le plus simple examen permet de constater qu'ils partent de l'axe cérébro-spinal par des radicules, ordinairement multiples, qui se réunissent plus ou moins rapidement en un tronc commun. Les paires nerveuses qui proviennent de la moelle naissent toutes, d'une manière régulière et uniforme, par deux séries de racines, l'une *antérieure*, l'autre *postérieure*, émergeant des prétendus sillons collatéraux antérieurs et postérieurs que nous avons fait connaître en étudiant cette tige nerveuse. Nous avons vu aussi que toutes ces racines, ou du moins un grand nombre d'entre elles, en pénétrant dans la moelle, croisent la direction des tubes nerveux qui composent les cordons de cet organe, dont elles restent parfaitement distinctes, et s'enfoncent dans les cornes grises antérieures et postérieures, où elles se continuent avec les prolongements des cellules nerveuses de la substance grise.

Tandis que l'origine de tous les nerfs rachidiens a lieu d'une manière uniforme et régulière, celle des nerfs crâniens semble échapper à toute règle, de telle sorte que les nerfs crâniens diffèrent autant les uns des autres, au point de vue de leur origine, qu'ils diffèrent en masse des nerfs rachidiens. Nous verrons cependant que si l'on fait abstraction des nerfs spéciaux de la tête, c'est-à-dire des nerfs olfactifs, optiques et acoustiques, tous les nerfs crâniens peuvent, jusqu'à un certain point, être rattachés à la loi des doubles racines (dont l'une ganglionnaire) qui préside à l'origine des nerfs rachidiens, et que la grande différence qui existe entre les nerfs crâniens et les nerfs rachidiens, tient à ce que les racines sensitives et les racines motrices des nerfs rachidiens s'unissent intimement entre elles en dehors du ganglion spinal, tandis qu'elles restent, en général, séparées dans les nerfs crâniens. Quant aux tentatives qui ont été faites pour rattacher les nerfs crâniens sensitifs aux prolongements des cordons postérieurs de la moelle, et les nerfs crâniens moteurs aux prolongements crâniens des cordons antéro-latéraux de cet organe, ces tentatives ont perdu tout leur intérêt depuis que l'on sait que l'origine réelle des nerfs est dans la substance grise, et non dans les faisceaux blancs de la moelle.

Abstraction faite des nerfs olfactifs et optiques, qui diffèrent de tous les autres, la plupart des nerfs crâniens vont se rendre ou prennent naissance dans cette couche épaisse de substance grise qui couvre le plancher du quatrième ventricule et qui se prolonge sur les parois de l'aqueduc de Sylvius. Il est à remarquer que, dans cette couche de substance grise, les noyaux de cellules nerveuses appartenant à des nerfs moteurs sont situés sur les côtés de la ligne médiane, en dedans, par conséquent, des noyaux appartenant aux nerfs sensitifs.

Trajet.

3° *Trajet des nerfs.* — Après leur émergence de la moelle, les radicules antérieures des nerfs rachidiens se portent en dehors et convergent pour se réunir en faisceau et traverser un orifice de la dure-mère qui leur est destiné ; les radicules postérieures se réunissent de même en un faisceau qui traverse la dure-mère par un orifice distinct du premier ; puis les deux faisceaux ainsi for-

més se confondent en un tronc unique et mixte, qui sort du canal rachidien par le trou de conjugaison.

Portion intrarachidienne.

Cette portion *intrarachidienne* des nerfs de la moelle est toujours rectiligne, peu étendue, d'autant plus courte et plus horizontale qu'elle appartient à un nerf naissant à un niveau plus élevé. Les nerfs crâniens présentent beaucoup de variétés relativement à leur trajet intracrânien ; ceux des six dernières paires et le trijumeau se rapprochent beaucoup, à cet égard, des nerfs rachidiens, à part cette circonstance qu'ils ne présentent point d'une manière aussi nette une double série de radicules. Les nerfs olfactifs, optiques, moteurs oculaires communs, pathétiques et moteurs oculaires externes se font remarquer par la longueur de leur trajet intracrânien et par leur direction antéro-postérieure. En outre, les nerfs optiques et pathétiques s'enroulent autour des pédoncules cérébraux dans la première portion de ce trajet.

Portion extrarachidienne.

Sortis de la cavité céphalo-rachidienne, les nerfs vont se rendre aux divers organes auxquels ils sont destinés, après avoir fourni tous ou presque tous un rameau au système du grand sympathique. Lorsque les parties auxquelles ils doivent se distribuer sont peu complexes, la disposition des nerfs est fort simple (ex. : les nerfs des parois thoraciques et abdominales) ; lorsque ces parties sont complexes, les nerfs présentent une complication proportionnée : c'est ce qui s'observe surtout pour certains nerfs crâniens. Souvent, dans ce dernier cas, ils communiquent entre eux, près de leur origine, pour constituer des plexus (ex. : plexus brachial, plexus sacré, etc.).

Plexus nerveux.

Les *plexus nerveux*, que Bichat considérait comme autant de centres, auxquels il faisait aboutir les nerfs d'origine et dont il faisait partir les nerfs de terminaison, sont formés par un certain nombre de branches nerveuses qui se divisent et se subdivisent pour entrer dans des combinaisons nouvelles et constituer un entrelacement presque inextricable. Les plexus opèrent, en général, une combinaison si intime entre les divers éléments qui entrent dans leur composition, qu'il est souvent impossible de déterminer rigoureusement quelles branches d'origine ont concouru à la formation de telle ou telle branche de terminaison. Une branche émanant d'un plexus peut donc appartenir à la fois à tous les nerfs qui concourent à constituer ce plexus.

Les plexus des nerfs encéphalo-médullaires ne consistent point dans des anastomoses proprement dites des cordons nerveux ; ils ne contiennent point de substance grise, comme le voulait Monro, et ne servent point d'origine à de nouveaux filets nerveux : ils n'émettent que ce qu'ils ont reçu. L'observation la plus attentive n'y démontre rien autre chose qu'un échange de cordons, de branches et de filaments, lesquels, pour entrer dans de nouvelles combinaisons, n'en restent pas moins indépendants les uns des autres.

Anastomoses.

Cet échange de tubes nerveux, qui a lieu fréquemment entre cordons voisins, prend le nom d'*anastomoses* (1). Ces communications ont lieu à angle plus ou

(1) Les anciens, dominés par l'idée qu'il existe un fluide en circulation dans les nerfs, supposaient qu'il y avait mélange des fluides nerveux, à peu près comme il arrive dans les anastomoses vasculaires, où deux colonnes de sang viennent se confondre Bichat admet aussi ces anastomoses, dans lesquelles il y a, dit-il, non-seulement contiguïté, mais continuité des filets nerveux. Beclard (*Anat. génér.*, p. 659) justifie en ces termes l'expression d'anastomoses, en cherchant à en interpreter le sens : « Il n'y a pas simplement « application des filets nerveux dans les anastomoses, mais véritablement communication

moins aigu ou à anse. Mais l'anatomie de texture nous montre que, dans les anastomoses, il y a simplement juxtaposition des filaments qui arrivent de deux points différents; elle prouve de la manière la plus péremptoire que les anastomoses ne sont autre chose que de petits plexus; de telle sorte qu'il n'y a, entre les plexus et les anastomoses, d'autre différence que celle du nombre des communications établies entre les cordons, branches et filets nerveux. Les anastomoses, comme les plexus, sont destinées à concentrer l'action de plusieurs nerfs sur un même point, comme sur un centre d'où cette action puisse s'irradier sur des parties nécessairement liées par les usages. Les anses nerveuses que Bichat indique sur tous les points de la ligne médiane du corps, et par lesquelles il croyait pouvoir expliquer le retour du sentiment et du mouvement dans certaines parties du corps frappées de paralysie, n'existent pas. Les seules anastomoses médianes qu'on observe sont celles des deux nerfs pneumo-gastriques, derrière l'extrémité inférieure de la trachée, celle des deux plexus solaires et celle des nerfs cardiaques. Il est probable que ces anastomoses médianes ont pour objet de permettre aux nerfs d'une moitié du corps de suppléer, au moins en partie, à ceux de l'autre moitié, ou de concentrer sur un point d'un organe impair des filets nerveux provenant des deux moitiés du centre nerveux.

Les nerfs ont, en général, une *direction* rectiligne et ne présentent que juste la longueur qu'il leur faut pour aller de leur point d'origine à leur point de terminaison; de telle sorte que si les mouvements des membres dépassent leurs limites accoutumées, les nerfs peuvent être le siége de tiraillements funestes. La direction rectiligne est donc inhérente au système nerveux. Cependant il est un grand nombre de nerfs qui se dévient, dans leur trajet, pour décrire un arc de cercle, et même pour se réfléchir sur eux-mêmes dans un sens entièrement opposé à leur direction première. Il en est d'autres qui décrivent des espèces de zig-zags, à la manière des artères; mais ces flexuosités s'effacent dans certaines attitudes ou pendant la distension des organes. Direction.

4° *Rapports des nerfs.* — A leur sortie de la cavité céphalo-rachidienne, les nerfs sont très-profondément *situés*; ainsi, le plexus brachial est protégé par la ceinture scapulaire, le plexus sacré par la ceinture pelvienne. Les nerfs sont ensuite reçus dans les grands espaces celluleux qui sont ménagés au milieu des membres pour loger et garantir de toute compression les vaisseaux et nerfs principaux. Situation générale. Rapports.

Dans leur trajet, les nerfs contractent des *rapports* très-importants avec les vaisseaux, les muscles, les pièces du squelette.

Les nerfs accompagnent, en général, les vaisseaux sanguins. Mais il résulte de la direction rectiligne des nerfs, d'une part, et des déviations fréquentes des artères, d'autre part, que ces deux ordres d'organes s'abandonnent fréquemment, et que les mêmes nerfs ne peuvent être, dans toute la longueur de leur trajet, les satellites des mêmes artères. Ainsi, lorsqu'il arrive qu'un tronc artériel se dévie de sa direction première, il existe deux nerfs satellites, l'un, pour la première portion, l'autre, pour la seconde portion du trajet de cette artère : le nerf crural, par exemple, accompagne l'artère crurale, et le nerf sciatique, l'artère poplitée. Lorsqu'une artère se bifurque, il y a souvent un nerf particulier pour chaque division : ainsi, le nerf médian accompagne l'artère humérale; le nerf radial, l'artère du même nom; le nerf cubital, l'artère cubitale. Il suit encore Avec les vaisseaux sanguins.

« de ces filets, abouchement de leur canal, qui, à la vérité, contient une substance qui » y séjourne, et non un fluide circulant, comme on le croyait autrefois. »

de là que certains nerfs marchent solitaires dans une portion plus ou moins considérable de leur trajet : tel est le grand nerf sciatique, tel est le pneumo-gastrique.

Du reste, les rapports des nerfs avec les artères sont invariables ; aussi les chirurgiens donnent-ils une grande importance à ces rapports. En effet, les nerfs étant plus faciles à apercevoir que les artères, à raison de leur blancheur, une fois que le nerf est mis à découvert, on arrive immédiatement à l'artère. Il importe, d'ailleurs, de déterminer avec beaucoup d'exactitude quels sont les nerfs qui sont contenus dans la même gaîne que les artères correspondantes, et quels sont ceux qui sont situés en dehors de cette gaîne.

Indépendamment du gros tronc nerveux qui leur sert de satellite, les artères sont encore accompagnées par des filets nerveux qui leur sont accolés, qui échappent par leur ténuité à l'œil et à l'instrument du chirurgien, et qu'il est bien difficile d'en séparer. Ce sont ces filets, qu'on doit considérer en partie comme les nerfs propres des artères, qui rendent la ligature d'une artère constamment douloureuse dans les opérations chirurgicales. Nous en reparlerons à l'occasion des nerfs *vaso-moteurs*.

Les *veines* étant généralement plus superficielles que les artères, et les nerfs étant situés en dehors des veines, le chirurgien rencontrera souvent sous son bistouri d'abord le nerf, puis la veine, et enfin l'artère. Telle est, par exemple, la disposition qui existe dans la région poplitée.

Avec les muscles.

Les nerfs volumineux cheminent dans les grands interstices celluleux qui séparent les *muscles* des diverses régions ; leurs branches occupent les interstices des muscles de chaque région en particulier ; leurs rameaux sont situés entre les faisceaux d'un même muscle ; leurs ramifications terminales, enfin, pénètrent dans l'épaisseur des faisceaux musculaires.

La direction générale des nerfs est donc parallèle à celle des fibres musculaires. Ce n'est qu'au voisinage de leur terminaison que les nerfs prennent une direction oblique ou même perpendiculaire, relativement à l'axe du corps charnu des muscles dans lesquels ils se perdent.

Au lieu de parcourir les espaces intermusculaires, il est des nerfs qui traversent certains muscles : ainsi, le musculo-cutané du bras passe au travers du muscle coraco-brachial ; le spinal, au travers du muscle sterno-cléido-mastoïdien : le sous-occipital, au travers du muscle trapèze.

Avec les os.

Après leur sortie du canal céphalo-rachidien, les nerfs s'éloignent, en général, des pièces du squelette, dont ils sont séparés par des plans musculeux plus ou moins épais, destinés à les protéger. Il est cependant des exceptions à cette règle : les nerfs intercostaux sont logés dans la gouttière du bord inférieur des côtes ; le nerf radial, le nerf circonflexe s'enroulent, l'un, autour du corps de l'humérus, l'autre, autour du col anatomique de cet os ; le nerf sous-orbitaire, le nerf dentaire inférieur, le facial, l'acoustique, parcourent des canaux creusés dans l'épaisseur des os. Ces rapports directs avec le système osseux exposent les nerfs à des lésions graves, dans les cas de fracture ou de déplacement des os.

Distribution.

3° *Distribution des nerfs.* — Dans leur trajet, les nerfs ne se divisent pas, à la manière des vaisseaux, en branches, rameaux et ramifications ; mais ils émettent, chemin faisant et successivement, des branches qui se distribuent dans les diverses régions qu'ils traversent, et ils s'épuisent ainsi par degrés, jusqu'à ce que, réduits eux-mêmes à l'état de filets, ils se terminent de même. *La division des nerfs ne se fait point par ramification, mais par séparation ou émission.*

Une circonstance qui a frappé tous les anatomistes, c'est que les nerfs ne diminuent pas de volume en proportion des filets qui s'en détachent; il en est même dont le volume semble augmenter après l'émission de plusieurs faisceaux. Cette singularité apparente s'explique, non par l'addition de nouveaux éléments nerveux, mais par l'aplatissement du nerf, l'écartement des fibres nerveuses, l'addition d'une certaine quantité de tissu conjonctif ou l'épaississement du névrilème.

6° *Terminaison des nerfs.* — Les nerfs ont une distribution parfaitement déterminée; chaque nerf a son *département circonscrit*, disposition qui, rapprochée de ce qui a été dit sur les anastomoses, explique pourquoi les nerfs ne peuvent se suppléer les uns les autres. Le tronc artériel d'un membre étant lié, la circulation se rétablit par les voies collatérales; quand, au contraire, on coupe un nerf, toutes les parties auxquelles il se distribue sont paralysées, du moins momentanément. Terminaison.

La terminaison des nerfs est, sans contredit, une des parties les plus importantes, mais aussi les plus difficiles de leur histoire. Malgré les nombreux efforts qui ont été faits dans ces dernières années pour la déterminer d'une manière exacte, nous devons avouer qu'il reste encore bien des points obscurs à cet égard. Il est à remarquer, cependant, que ces efforts n'ont pas été infructueux, et que nous possédons aujourd'hui, relativement aux connexions intimes des nerfs avec un certain nombre d'organes, des notions qui, si elles ne sont pas toujours complètes, ne laissent du moins planer aucun doute sur leur exactitude.

Prévost et Dumas, les premiers, se fondant sur des observations microscopiques, ont admis que les filets nerveux se terminent en anse dans l'épaisseur des muscles, et ont même établi sur cette disposition une théorie de la contraction musculaire. D'après ces auteurs, les nerfs des muscles n'auraient point, à proprement parler, de terminaison périphérique, et leur partie centrifuge rejoindrait sans délimitation leur portion centripète. En anse.

Cette doctrine, accueillie avec beaucoup de faveur à l'époque où elle fut émise, a même été transportée des nerfs musculaires aux nerfs sensitifs spéciaux et généraux par Breschet, Valentin et Burdach. Aujourd'hui elle est reconnue inexacte et complétement abandonnée. Les anses décrites par Prévost et Dumas existent, à la vérité, dans tous les muscles, et sont surtout d'une démonstration facile dans les muscles droits de l'abdomen, que ces auteurs ont principalement étudiés, et dans les muscles de la face. Mais elles ne constituent pas la terminaison des nerfs; ce sont tout simplement des anastomoses, destinées à réunir plusieurs filets divergents. De ces anses partent des filets plus petits ou des filaments, dont le véritable mode de terminaison a été déterminé avec précision dans ces dernières années seulement.

La terminaison des nerfs ayant lieu d'une façon différente dans les divers groupes d'organes, il nous est impossible de la décrire d'une manière générale; nous ne pourrions donc que répéter ici ce qui a été dit précédemment à l'occasion de la *peau* (t. II, p. 548 et 572), des muscles (t. III, p. 323), des organes fibreux, tels que tendons, aponévroses, des os, des organes glandulaires et des organes des sens. Mais en comparant entre eux ces divers modes de terminaison, on peut en déduire quelques principes généraux qui présentent un grand intérêt. Ainsi, il est aujourd'hui reconnu que les tubes nerveux qui entrent dans la composition des nerfs présentent, au voisinage de leur extrémité terminale, de véritables bifurcations, et que les ramifications qui en résultent contractent parfois entre elles de véritables anastomoses, qui en font des réseaux comparables

jusqu'à un certain point aux réseaux vasculaires; c'est ce qui s'observe notamment dans la cornée. D'un autre côté, ces mêmes tubes nerveux, avant de se terminer dans les organes, subissent ordinairement une diminution notable dans leur calibre, ainsi qu'une modification dans leurs parties constituantes, d'où résulte leur transformation en tubes gris ou à simple contour. Enfin la terminaison par des extrémités libres, qui, à une certaine époque, paraissait constituer le mode le plus général, perd du terrain de jour en jour, et la tendance actuelle de l'histologie semble avoir pour but d'établir que partout les extrémités nerveuses aboutissent à certains éléments spéciaux, appartenant au groupe des épithéliums, et situés soit à la surface des organes, comme dans la cornée, soit dans leur épaisseur, comme dans les glandes salivaires.

Quantité de nerfs dans les divers organes.

Il y a de grandes différences entre les organes relativement à la *quantité de nerfs* qu'ils reçoivent : en première ligne, à ce point de vue, il faut placer les organes des sens, l'œil, l'oreille, les fosses nasales, la langue et la peau; en deuxième ligne se trouvent les muscles de la vie de relation, parmi lesquels toutefois il y a de très-grandes inégalités : c'est ainsi que les muscles de l'œil, par exemple, sont plus richement fournis en nerfs que les muscles des membres, et ceux-ci, que certains muscles du tronc. Les organes de la vie nutritive sont à une grande distance des précédents relativement à la quantité de nerfs qu'ils reçoivent, et néanmoins ils sont encore mieux partagés à cet égard que la plupart des organes fibreux, tels que les tendons, les aponévroses, et que les os. Certains tissus, tels que les cartilages, semblent même complétement dépourvus de nerfs.

Ganglions.

7° *Ganglions.* — Sur le trajet des nerfs, on observe parfois des espèces de nœuds ou renflements grisâtres, qui portent le nom de *ganglions*. Ces renflements, que nous retrouverons en nombre bien plus considérable sur les cordons du grand sympathique, sont des amas de cellules nerveuses traversés par les fibres des nerfs qui les supportent. Considérés d'une manière générale, les ganglions sont des *centres*, vers lesquels convergent un certain nombre de filets nerveux, pour en sortir sous de nouvelles combinaisons. De là l'idée ingénieuse de Winslow, qui comparait les ganglions à de petits cerveaux, idée reproduite sous une autre forme par Bichat et qui a servi de base à son beau chapitre sur le Système nerveux de la vie organique.

Volume des ganglions.

Le *volume* des ganglions annexés aux nerfs cérébro-spinaux est extrêmement variable : il en est qui ont à peine un demi-millimètre de diamètre, ou même ne sont visibles qu'au microscope; d'autres ont des dimensions qui atteignent jusqu'à plusieurs centimètres. Leur *forme* ne varie pas moins; ellipsoïde le plus souvent, elle est parfois plus ou moins arrondie, piriforme, lenticulaire, semi-lunaire, étoilée ou plus ou moins irrégulière. Tantôt ils forment comme un renflement latéral du nerf, comme les ganglions spinaux, tantôt ils semblent résulter d'une tuméfaction des nerfs, comme le ganglion d'Andersh. Leur *consistance* est ferme et élastique; à l'état frais, ils sont translucides jusqu'à un certain point.

Ganglions spinaux.

Les *ganglions des nerfs de la vie de relation* doivent être distingués en ceux qui appartiennent aux nerfs rachidiens, et ceux qui sont annexés aux nerfs crâniens. Les premiers offrent dans leur siége et dans leurs rapports des caractères constants, qui permettent de les décrire d'une manière générale : on les désigne sous le nom collectif de *ganglions spinaux*; placés sur le trajet des racines postérieures ou sensitives des nerfs rachidiens, ils se trouvent au niveau des



trous de conjugaison qui livrent passage à ces nerfs. Les seconds, bien que moins réguliers dans leur disposition, ont cependant avec les premiers une certaine analogie, en ce sens qu'on ne les observe que sur le trajet des nerfs crâniens sensitifs : pneumo-gastrique, glosso-pharyngien, portion sensitive du trijumeau (1). Outre le ganglion de Gasser, appartenant au tronc de ce dernier nerf, on trouve un petit groupe de ganglions qui sont en rapport avec ses diverses branches : ce sont les ganglions ophthalmique, sphéno-palatin, otique, sous-maxillaire et sublingual ; reliés par des filets nerveux au ganglion cervical supérieur du grand sympathique, ils pourraient tout aussi bien être rattachés aux ganglions de ce dernier nerf, dont ils partagent la texture.

Ganglions périphériques.

Tous ces ganglions sont situés à l'origine des nerfs crâniens ou le long de leurs branches. Mais il en est d'autres, bien moins volumineux, que l'on rencontre au voisinage de leur terminaison et auxquels on peut donner le nom de *ganglions périphériques*. La plupart sont formés d'un nombre très-restreint de cellules nerveuses ; tels sont les ganglions qu'on rencontre sur les filets terminaux du nerf lingual.

Texture des nerfs.

8° *Texture des nerfs.* — Prochaska est le premier qui ait jeté quelque jour sur la texture des cordons nerveux et prouvé qu'ils consistent dans de véritables plexus. Reil ne s'est pas contenté d'étudier la disposition plexiforme des cordons nerveux ; il s'est surtout occupé de leur structure, et s'il n'est pas parvenu à des résultats exacts sur cette question, c'est qu'il a pris pour type des nerfs le nerf optique, qui offre précisément une structure exceptionnelle.

Tout nerf est un plexus.

Tout nerf est un plexus qu'enveloppe une gaîne fibreuse commune. Si l'on incise cette gaîne et si on écarte, en lacérant le tissu cellulaire, les petits cordons qui constituent chaque nerf, on voit que ces cordons, qui semblaient au premier abord parallèles et simplement juxtaposés, s'anastomosent entre eux de mille manières et forment un plexus extrêmement compliqué. On reconnaît, en outre, que ces petits cordons sont d'un volume très-inégal, non-seulement dans les différents nerfs, mais encore dans le même nerf ; c'est dans les nerfs appartenant au pneumo-gastrique et au grand sympathique que se trouvent les cordons les plus petits ; c'est dans les nerfs des membres qu'on rencontre les plus considérables.

Si l'on étale sur une plaque de cire les troncs nerveux dont on aura ainsi dissocié les cordons ou filets, en les fixant de distance en distance, à l'aide d'épingles, on pourra s'assurer de l'impossibilité absolue de les suivre à travers leurs divisions successives et la multiplicité de leurs combinaisons.

Structure des cordons nerveux.

Tous les cordons nerveux appartenant au système encéphalo-rachidien, ainsi que leurs ramifications, à l'exception de quelques nerfs sensoriaux, dont il a été question à l'occasion des organes des sens, ont une texture identique, et sont formés essentiellement de *tubes nerveux à double contour*, auxquels du tissu conjonctif à divers états de développement forme des enveloppes ou gaînes, connues sous le nom de névrilème.

Tubes nerveux.

Les *tubes nerveux*, placés parallèlement les uns à côté des autres, pré-

(1) Il est à remarquer, cependant, que le ganglion géniculé, placé sur le trajet du facial, est considéré par plusieurs physiologistes comme appartenant véritablement aux fibres motrices de ce nerf. D'autre part, quelques anatomistes affirment avoir rencontré des corpuscules ganglionnaires sur le trajet du nerf moteur oculaire commun et de l'hypoglosse. Les nerfs cardiaques, d'ailleurs, et peut-être tous les nerfs vaso-moteurs, offrent des exemples incontestables de tubes moteurs présentant des ganglions sur leur trajet.

sentent les caractères que nous avons exposés dans les généralités sur le système nerveux. Leur diamètre varie beaucoup, non-seulement quand on compare entre eux deux cordons différents, mais encore quand on n'envisage que ceux qui composent un même nerf. Ainsi, on rencontre dans la plupart des nerfs des tubes larges, des tubes minces et des tubes d'un calibre intermédiaire. Mais les proportions de ces divers ordres de tubes ne sont pas toujours les mêmes; les tubes larges sont en majorité dans les rameaux destinés aux muscles, les tubes minces dans ceux qui vont à la peau. D'après Bidder et Volkmann, le nombre des tubes minces est à celui des tubes larges,

dans les nerfs cutanés, :: 1, 1 : 1.

dans les nerfs musculaires :: 0, 1 — 0, 33 : 1. Les nerfs des os contiennent 1/2 de tubes larges et de 2/3 tubes minces; ceux des articulations, des tendons, des membranes fibreuses renferment surtout des tubes minces. Mais au voisinage de leur terminaison, tous ces tubes, perdant graduellement de leur calibre, deviennent également fins, et se continuent fréquemment avec des tubes à simple contour. Ils présentent aussi à ce niveau, comme nous l'avons dit plus haut, de véritables divisions, ainsi que des anastomoses entre leurs branches de bifurcation.

Névrilème. Les tubes nerveux, juxtaposés simplement et indépendants les uns des autres dans tout leur trajet, sont réunis en faisceaux de divers ordres par un système de gaînes, dont l'ensemble constitue le *névrilème*. Il existe une gaîne commune pour chaque nerf; en outre, chacun des petits cordons dont il se compose est pourvu d'une gaîne propre, et ces petits canaux névrilématiques se divisent, se subdivisent et s'anastomosent comme les petits cordons nerveux eux-mêmes.

Les canaux névrilématiques sont constitués par du tissu conjonctif dense et serré; leur aspect resplendissant, qui les a souvent fait confondre avec les tendons, leur résistance, leur inextensibilité, leur faible vitalité sont des caractères qu'ils partagent avec les autres organes formés de tissu fibreux. Les canalicules névrilématiques contenus dans la gaîne commune sont unis entre eux et à cette dernière par un peu de tissu conjonctif lâche. Chacun d'eux renferme un certain nombre de tubes nerveux, qu'il réunit en un faisceau unique; souvent plusieurs de ces faisceaux primitifs reçoivent une gaîne commune, plus ou moins marquée, qui les réunit en un faisceau secondaire.

Il suit de cette disposition que sur une section transversale d'un nerf, la face interne du névrilème commun semble fournir des prolongements qui constituent les névrilèmes secondaires.

Dans les ramuscules terminaux, qui souvent ne renferment qu'un très-petit nombre de tubes nerveux, ou même qu'un seul, le névrilème se réduit à une gaîne amorphe, dans laquelle sont disséminés de nombreux noyaux; la même constitution s'observe dans les gaînes délicates qui, au milieu d'un tronc nerveux, enveloppent un ou deux tubes seulement, rarement davantage, et auxquelles Périnèvre. Robin a donné le nom de *périnèvre*. Suivant Kœlliker, il s'agirait là, non de tissu conjonctif proprement dit, mais d'éléments celluleux aplatis et fusionnés, comme ceux qui composent la paroi des vaisseaux capillaires; ces petites gaînes devraient donc être placées dans la catégorie des *faux épithéliums*.

Les portions du névrilème qui sont formées de tissu conjonctif fibrillaire, renferment de nombreuses fibres élastiques fines, anastomosées entre elles en forme de réseau.

Vaisseaux sanguins. Les cordons nerveux d'un certain volume reçoivent des *vaisseaux sanguins* en

petit nombre, dont les ramifications principales, parallèles à la direction des tubes, sont unies entre elles par des branches transversales; il en résulte un réseau de capillaires très-fins, réseau à larges mailles, qui entoure les faisceaux de tubes nerveux, sans pénétrer dans leur intérieur.

Les *ganglions* spinaux sont formés essentiellement de *cellules nerveuses* et de *fibres nerveuses*. Structure des ganglions.

Les cellules nerveuses, appelées aussi *globules ganglionnaires*, sont analogues, en général, à celles que nous avons décrites à l'occasion du système nerveux central; leurs dimensions varient entre 0mm,03 et 0mm,09; la plupart mesurent 0mm,05 à 0mm,07 dans leur plus grand diamètre. Elles renferment une substance finement granulée, présentant souvent, au voisinage du noyau, des granulations pigmentaires jaunes ou grisâtres. Leur *noyau* a 0mm,02, et leur *nucléole*, 0mm,002 à 0mm,004. Cellules nerveuses.

Les cellules nerveuses ne sont pas uniformément répandues dans les ganglions spinaux; elles sont plus abondantes à la surface, immédiatement au-dessous de l'enveloppe fibreuse; mais on en trouve aussi profondément, réunies en petits amas entre les faisceaux de tubes. Leur distribution.

La plupart des cellules des ganglions spinaux sont munies de prolongements pâles, de 0mm,004 à 0mm,006 de largeur, analogues à ceux des cellules des centres nerveux, mais entourés d'une gaîne à noyaux qui est la continuation de l'enveloppe des cellules. Ces prolongements se continuent avec un véritable tube nerveux à contours opaques. Le plus souvent, d'après Kœlliker, il n'y a qu'un seul prolongement à chaque cellule (*cellules unipolaires*); mais quelquefois il y en a deux, ou même plusieurs. Dans le premier cas, le tube nerveux né de la cellule paraît se diriger vers la périphérie et cheminer dans le rameau efférent du ganglion, dont le volume devient par là plus considérable que celui du rameau afférent; dans le second cas, il est difficile de dire, dans l'état actuel de nos connaissances, quelle est la direction que prennent les tubes nerveux qui font suite à ces divers prolongements. Il ne paraît pas y avoir, dans les ganglions spinaux, des cellules multipolaires à prolongements ramifiés, comme on en rencontre dans l'encéphale et la moelle. Tous les prolongements semblent se continuer avec des tubes nerveux à double contour, minces d'abord, mais qui ne tardent pas à s'élargir et à représenter des tubes de moyen calibre ou même des tubes larges. Prolongements des cellules.

La question des connexions entre les cellules des ganglions et les tubes nerveux qui les traversent n'est pas encore résolue de la même manière par tous les anatomistes: tandis que les uns, avec R. Wagner et Ch. Robin, admettent que ces cellules sont toutes bipolaires et situées sur la continuité des tubes nerveux, dont elles figurent des espèces de renflements, d'autres, comme Kœlliker, affirment qu'il n'existe dans les ganglions aucun rapport de continuité entre les racines sensitives et les globules ganglionnaires, et que les fibres des racines ne font que traverser les ganglions, réunies en un ou plusieurs faisceaux anastomosés. Néanmoins, la plupart des cellules ganglionnaires sont unies à des fibres nerveuses, dont elles doivent être considérées comme les origines; ces fibres, auxquelles on peut donner le nom de *fibres ganglionnaires*, se joignent aux fibres des racines et se distribuent avec elles vers la périphérie. Connexions entre les cellules et les tubes des ganglions. Fibres ganglionnaires.

Les ganglions sont entourés d'une *enveloppe*, qui se continue avec le névrilème des rameaux afférents et efférents, et qui est formée de tissu conjonctif à fibres feutrées et mélangées de fibres élastiques. Par sa face externe, cette en- Enveloppe des ganglions.

veloppe adhère lâchement au tissu conjonctif ambiant ; de sa face interne partent des cloisons irrégulières qui, en s'unissant entre elles, divisent la cavité qu'elle circonscrit en un grand nombre de loges incomplètes, occupées par les cellules et les tubes nerveux.

Vaisseaux. Les *vaisseaux* des ganglions sont bien plus nombreux que ceux des cordons nerveux. Ils forment dans l'enveloppe externe de ces organes un réseau assez serré, d'où partent des branches qui, soutenues par les cloisons de tissu conjonctif, pénètrent dans leur intérieur et constituent autour des cellules nerveuses en particulier un réseau serré de capillaires sanguins.

Préparation des nerfs. — Pour la névrologie, on doit faire choix d'un sujet extrêmement maigre, jeune ou vieux. Les sujets réduits au dernier degré du marasme sont les plus favorables.

La dissection des nerfs rachidiens est facile. Il n'en est pas de même de celle des nerfs crâniens, qui est, sans contredit, la partie la plus ardue de l'anatomie. Pour faciliter cette étude et pour reconnaître sûrement les filets nerveux, qu'il est si souvent arrivé de confondre avec de petits vaisseaux ou de petits fragments de tissu fibreux, j'ai coutume de soumettre la tête à l'action de l'acide nitrique étendu d'eau. Après un certain temps de macération dans l'eau acidulée, je plonge la pièce dans l'eau pure, que je renouvelle de temps en temps : tous les tissus passent, avec le névrilème, à l'état gélatiniforme ; le tissu nerveux seul devient plus blanc et plus consistant, et alors toute erreur est impossible. En outre, les os, privés de leur phosphate calcaire, se laissent couper à la manière des parties molles. J'ai pu, par ce moyen, séparer l'ensemble du système nerveux céphalo-rachidien du milieu des autres organes, et laisser le grand sympathique attaché au reste de l'arbre nerveux. (Voy. mes planches sur le *Système nerveux*, Ire livr.).

§ 2. — NERFS CRANIENS.

Ire PAIRE OU NERFS OLFACTIFS.

Préparation. — Solidifier ce nerf au moyen de l'acide nitrique étendu. Étudier la membrane pituitaire, non par sa surface libre, mais par sa surface adhérente au périoste. C'est entre le périoste et la pituitaire qu'a lieu la distribution du nerf.

Disposition générale des nerfs olfactifs. Les *nerfs olfactifs*, ou nerfs de la *première paire crânienne*, sont deux rubans blancs et gris qui, nés de la circonvolution la plus reculée du lobe antérieur du cerveau, marchent d'arrière en avant, dans l'anfractuosité que nous avons décrite sous le nom d'*anfractuosité des nerfs olfactifs*, et se renflent à leur partie antérieure pour constituer une espèce de *ganglion* ou de *bulbe*, d'où partent de nombreux filets qui vont se distribuer à la membrane pituitaire (1).

Les nerfs olfactifs sont des nerfs à part. Examinés au point de vue de leur origine et de leur trajet crânien, les nerfs olfactifs sont des nerfs à part, et leur disposition justifie l'incertitude qui a longtemps régné et qui règne encore sur leur véritable caractère. Les anciens les considéraient, non comme des nerfs, mais comme des prolongements du cerveau, qu'ils désignaient sous le nom de *carunculæ*, *processus mamillares olfactorii*, et auxquels ils donnaient pour usage de servir de couloir aux mucosités de cet

(1) Sur une femme morte hémiplégique, le ruban olfactif d'un côté était notablement moins considérable que le ruban olfactif du côté opposé. Je n'ai pas noté si c'était du côté de l'hémiplégie. — Il y avait absence complète d'un des rubans olfactifs et de l'anfractuosité antéro postérieure correspondante sur le cerveau d'un enfant de 8 à 9 ans, qui m'a été montré par M. Bonamy.

Nerve anastomoses in neighborhood of sinus cavernosus

Rosenthal. Arch. Med. I Nerv.

Segmental value of cranial nerves.

Marshall. J. of Anat. XI 169.
& J. of Anat. & Phys.

Anatomy. Broca - Progrès Med. 1880 427.

Phys. & Path. Altham. Lancet 1881 771-813

organe. Massa, d'après Sprengel, et Zerbi, d'après Haller, les ont, les premiers, rattachés aux nerfs crâniens, sous le titre de première paire. L'anatomie comparée, qui avait probablement suggéré aux anciens leur opinion au sujet de ces nerfs, a montré d'une manière évidente, de même que l'histoire du développement, que les rubans olfactifs sont une dépendance de l'encéphale, un vestige des *lobes olfactifs* (1) des animaux. D'après les mêmes anatomistes, et je me rangerais volontiers à cet avis, le nom de nerfs olfactifs devrait être réservé aux filets nerveux qui, émanés du bulbe ethmoïdal, s'épanouissent dans la pituitaire.

Ils sont le vestige des lobes olfactifs.

a. Origine apparente. — Les nerfs olfactifs proviennent des hémisphères cérébraux, et c'est là un caractère qui leur est exclusivement propre : ce sont les seuls *nerfs cérébraux* proprement dits. Ils naissent de la circonvolution la plus reculée du lobe antérieur, au-devant de la substance perforée de Vicq-d'Azyr, qui limite cette circonvolution en arrière. Cette origine a lieu par un mamelon ou renflement pyramidal, *pyramide grise*, qu'on considère comme la racine grise du nerf olfactif. Ce renflement ou bulbe grisâtre, qu'on voit très-bien en renversant le nerf d'avant en arrière, se prolonge, comme une traînée linéaire de substance grise, sur la face supérieure du nerf.

Origine apparente des nerfs olfactifs.

Fig. 133.

Portion antérieure de la base de l'encéphale (d'après L. Hirschfeld) (*).

Renflement ou bulbe d'origine.

Indépendamment de ce renflement gris, si bien décrit par Scarpa, il existe encore deux ou trois racines blanches, ou plutôt des stries, parfaitement figurées par Vicq-d'Azyr, savoir : la *racine externe* ou *longue*, cachée dans la scissure de Sylvius, et qui m'a paru provenir du lobe postérieur du cerveau, ou plus exactement, de la lèvre postérieure de la scissure de Sylvius ; cette racine, qui a 12 à 15 millimètres de longueur, se dirige d'abord en dedans, puis en avant, en décrivant une courbe à concavité externe ; la *racine interne* ou *courte*, plus large que l'externe, moins apparente, qui naît de la circonvolution la plus interne du lobe antérieur, se dirige en avant et en dehors et vient, après un trajet de 5 à 7 millimètres, s'unir à angle aigu avec la racine longue. Souvent, entre ces racines, se voient une, deux, ou même trois stries, qui viennent de la portion la plus reculée du même lobe antérieur. Il serait inutile et fastidieux tout à la fois de décrire toutes les variétés de cette origine.

Stries blanches ou racines blanches d'origine.

(*) *Lo. fro.*, lobes frontaux écartés l'un de l'autre, pour rendre visible le *Gen. c. cal.*, genou du corps calleux. — *N. olf.*, nerf olfactif. — *R. gr. opt.*, racine grise des nerfs optiques. — *Pé. c. cal*, pédoncules du corps calleux.

(1) Chez un grand nombre d'animaux, on voit, au-devant des lobes ou hémisphères cérébraux, une paire de lobes (*lobes olfactifs*) continue avec les nerfs qui vont se distribuer dans la pituitaire, augmentant et diminuant avec ces nerfs et avec les facultés olfactives. Dans plusieurs espèces animales, les lobes olfactifs sont aussi volumineux, et même plus volumineux que les hémisphères cérébraux proprement dits.

Origine réelle des nerfs olfactifs.

b. Origine réelle. — Les anatomistes n'ont pas borné leurs recherches à l'origine apparente des nerfs olfactifs ; ils ont essayé d'en déterminer l'origine profonde ou réelle. Willis les faisait provenir de la moelle allongée, Ridley, du corps calleux, Vieussens, Winslow et Monro, des corps striés (1) ; Tréviranus fait naître la racine blanche externe de la corne d'Ammon, et M. Luys, d'un amas de cellules situé à la partie antérieure de la circonvolution de l'hippocampe.

Racines blanches profondes.

Si, à l'exemple de Scarpa, on divise le cerveau par une coupe transversale pratiquée au niveau du point de réunion des racines olfactives ; si l'on fait tomber un jet d'eau sur le mamelon pyramidal d'origine ; si, enfin, comme Herbert-Mayo, on étudie cette origine sur un cerveau durci par l'alcool, on verra qu'indépendamment des stries blanches superficielles, il existe un grand nombre de racines blanches profondes, divergentes, lesquelles m'ont paru provenir de la commissure antérieure, et nullement du corps strié (2), idée déjà émise par Malacarne et adoptée par Meckel.

Leurs rapports avec la commissure antérieure.

c. Trajet. — La réunion des racines blanches et grise du nerf olfactif a lieu au niveau du bec du corps calleux et de l'extrémité antérieure du ventricule latéral, dont la cavité se prolonge dans le lobe olfactif chez les animaux et chez le fœtus. Il en résulte une bandelette aplatie, *tronc du nerf olfactif*, *tractus olfactorius*, logée dans une anfractuosité antéro-postérieure qui lui est destinée (*fig.* 130) et qui la conduit jusque dans la gouttière ou fosse ethmoïdale, où elle présente un renflement ou bulbe, *bulbe ethmoïdal*, analogue, à beaucoup d'égards, au renflement ou *bulbe d'origine*.

Aspect soyeux et sillonné du ruban olfactif.

Vu inférieurement, le nerf olfactif se présente sous l'aspect d'un ruban plat, sillonné longitudinalement à sa partie moyenne (3). Mais si on le renverse d'avant en arrière, on voit que ce nerf est prismatique et triangulaire, que ses deux faces latérales, concaves, répondent à l'une et à l'autre des circonvolutions qui limitent le sillon antéro-postérieur, et que son arête supérieure est formée par une traînée linéaire de substance grise, qui unit la substance grise du renflement d'origine à la substance grise du renflement ethmoïdal.

Sa forme prismatique et triangulaire.

Sa *direction* est légèrement oblique en avant et en dedans, de telle sorte qu'au niveau de l'ethmoïde, les deux nerfs ne sont séparés que par l'épaisseur de l'apophyse *crista-galli*.

(1) Chaussier, qui avait adopté cette dernière opinion, désigne les corps striés sous le nom de *lobes olfactifs*, par opposition avec les couches optiques, qu'il appelait *lobes optiques*. Mais l'anatomie comparée établit qu'il n'y a aucune relation de développement entre les corps striés et les nerfs olfactifs, et que les dauphins, par exemple, dont les nerfs olfactifs rudimentaires sont tellement grêles que leur existence a été révoquée en doute, ont des corps striés très-volumineux.

(2) Scarpa dit que les racines profondes viennent d'un cordon blanc placé en avant et au-dessous des corps striés. Herbert-Mayo, dans ses belles planches, a représenté ces racines comme provenant des corps striés. Voir, à ce sujet, la dissertation de Pressat, *Observation sur un cas d'absence du nerf olfactif*, thèses de Paris, 1837. Dans cet intéressant travail, on trouve consignées et classées toutes les opinions des auteurs sur l'origine profonde du nerf olfactif.

(3) Willis et Santorini ont noté ce sillon. Scarpa a noté trois sillons, qu'il considère comme répondant à autant de lignes cendrées. Hipp. Cloquet (*Anatom. descript.*, t. II, p. 88) renchérit encore sur Scarpa et admet sept stries longitudinales, dont trois grises et quatre blanches. Scarpa a remarqué que la proportion de la substance grise est beaucoup plus considérable chez le fœtus, qu'elle diminue chez l'adulte, et que c'est à peine si la substance grise existe chez le vieillard.

L'arachnoïde se comporte, à l'égard de ce nerf, d'une manière particulière : au lieu de lui fournir tout d'abord une gaîne, elle passe au-dessous de lui et le maintient appliqué contre son sillon protecteur, tandis que la pie-mère passe au-dessus, pour aller tapisser l'anfractuosité correspondante. Ce n'est qu'à quelques millimètres en deçà du renflement ethmoïdal que le nerf se détache entièrement du cerveau.

Disposition de l'arachnoïde et de la pie-mère.

Le ruban olfactif de l'homme n'est d'ailleurs nullement creusé à son centre, comme celui des mammifères. Sœmmering et Tiedemann, qui rejettent ce canal chez l'adulte, l'admettent dans le fœtus humain, qui présenterait ainsi transitoirement la disposition permanente des animaux.

Le ruban olfactif n'est pas canaliculé.

d. Bulbe olfactif. — Parvenus au niveau des gouttières ethmoïdales, les nerfs olfactifs, qui ont convergé l'un vers l'autre, se renflent immédiatement en un *bulbe* olivaire, cendré (tuberculus cinereus, Sœmmering), d'une consistance extrêmement molle, auquel Malacarne, le premier, a donné le nom de ganglion, bulbe qui remplit la gouttière ethmoïdale et qui est composé de la manière suivante : au moment où ils vont s'enfoncer dans le bulbe, les filaments blancs qui constituent le ruban ou mieux le prisme olfactif, s'écartent à la manière d'une palme et plongent dans l'épaisseur d'une substance grise ou cendrée, qui remplit également leurs intervalles. Cette substance est tout à fait analogue à la substance grise du cerveau et composée de fibres nerveuses et de cellules ganglionnaires : aussi Scarpa, à l'exemple de Malacarne, n'hésite-t-il pas à considérer le renflement ethmoïdal comme un ganglion.

Bulbe olfactif.

La face supérieure, les bords et l'extrémité antérieure du bulbe olfactif sont libres et tapissés par l'arachnoïde ; de sa face inférieure partent les *nerfs olfactifs proprement dits*, qui s'expriment, pour ainsi dire, à travers les trous de la lame criblée de l'ethmoïde (1) et se distribuent dans la muqueuse des fosses nasales.

Nerfs olfactifs proprement dits.

Je rappellerai ici que la lame criblée de l'ethmoïde est percée de trous, ou plutôt de divers ordres de canaux qui se ramifient dans l'épaisseur même de cette lame criblée ; que les uns se terminent directement à la voûte ou paroi supérieure des fosses nasales, que les autres se divisent en internes, qui se portent le long de la cloison et dégénèrent en gouttières, et en externes, qui sont creusés sur les cornets supérieur et moyen, et sur la lame quadrilatère située au-devant d'eux.

Trous et canaux de la lame criblée de l'ethmoïde.

e. Nerfs olfactifs. — Ils naissent du bulbe olfactif par un nombre considérable de faisceaux blancs, 15 à 18 de chaque côté, et pénètrent immédiatement dans les trous de la lame criblée, en se divisant et se ramifiant comme les canaux osseux dont ces trous sont les commencements. La dure-mère fournit à chacune des divisions une gaîne qui soutient leur mollesse. Tous ces filets nerveux se partagent en deux plans, dont l'interne couvre la cloison, l'externe, la paroi externe des fosses nasales. Le premier est formé de 8 à 10 faisceaux divergents, dont les antérieurs se portent d'arrière en avant, les moyens, verticalement en bas, les postérieurs, d'avant en arrière. Chacun de ces faisceaux, qui s'anastomosent entre eux, s'étale en un *pinceau* de filaments. Le plan externe est con-

Les nerfs olfactifs s'expriment à travers les trous de la lame criblée.

(1) Avant Scarpa, on ne connaissait que les rubans et le bulbe olfactifs ; le passage des nerfs olfactifs à travers les trous de la lame criblée, leur distribution dans l'épaisseur de la pituitaire étaient à peine indiqués. L'anatomie comparée me paraît établir, de la manière la plus positive, que les rubans olfactifs et le bulbe ethmoïdal ne sont autre chose qu'un prolongement du cerveau, et que les nerfs olfactifs proprement dits ne commencent qu'à partir du bulbe ethmoïdal lui-même.

stitué par 6 ou 8 faisceaux, logés d'abord dans les gouttières creusées sur la face interne des masses latérales de l'ethmoïde, puis sur les cornets supérieur et moyen. Ils communiquent entre eux par de nombreuses anastomoses et présentent une *disposition plexiforme*.

Fig. 136.

Distribution des nerfs olfactifs sur la cloison des fosses nasales.

C'est dans la portion supérieure ou olfactive de la pituitaire que se répandent les divisions des nerfs olfactifs, dont aucune n'atteint ni le cornet inférieur, ni les orifices des sinus maxillaire, sphénoïdal et ethmoïdaux ; en dedans, ils ne vont pas au delà de la partie moyenne de la cloison ; en dehors, ils ne dépassent pas le cornet moyen (1).

Terminaison de ces nerfs.

Quant à la *terminaison* définitive des filets olfactifs, nous avons vu (t. II, p. 587) qu'elle se fait par des organes spéciaux, disséminés entre les cellules épithéliales de la muqueuse olfactive, et auxquels M. Schultze a donné le nom de *cellules olfactives*.

Fig. 137.

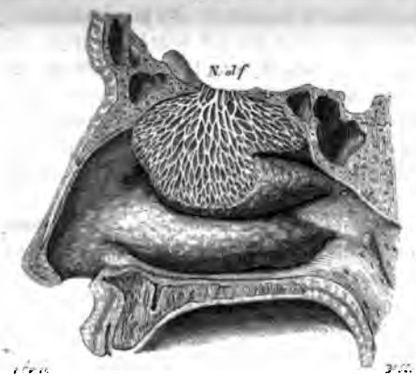

Distribution des nerfs olfactifs sur la paroi extern des fosses nasales.

f. Structure. — Les fibres des nerfs olfactifs sont réunies en faisceaux par des gaînes de substance conjonctive amorphe, renfermant de nombreuses cellules anastomosées. Ce sont des tubes aplatis, de 0mm,004 à 0mm,006, pâles, finement granulés, formés d'une *enveloppe* transparente, dans laquelle sont disséminés de nombreux *noyaux* allongés, et d'un *contenu* homogène, visqueux, dans lequel M. Schultze a cru reconnaître des fibrilles extrêmement minces. Les fibrilles, suivant le même auteur, se dégageraient de leur enveloppe au niveau de la terminaison des nerfs et entreraient en connexion avec les *cellules olfactives*.

Usages des nerfs olfactifs.

(1) Chez les mammifères, et en particulier chez le cheval, on voit un cordon émané du nerf olfactif se porter en bas et en avant, le long de la cloison, parallèlement au nerf naso-palatin, au-devant duquel il est situé, et se terminer dans cette petite cavité incisive, située dans l'épaisseur de la voûte palatine des animaux, que Jacobson a cru être le siége d'un 6e sens.

Meyer. Arch. Path. 1870 P. 10. Vesalius' case of separate course of optic nerves on the two sides.

Gudden Arch. Path. 1875 P 15. On incomplete crossing of optic nerves.

Burdach Crossing in Chiasma J. d. Anat. 1883 176 Anat of

Anatomy, Optic. Crossing. J. d. Anat. 1883. 275 (2114)

g. Usages. — Les nerfs olfactifs sont les organes de l'olfaction. Leur distribution établit que la faculté olfactive réside essentiellement et exclusivement dans la portion supérieure des fosses nasales. Le rôle de la 5e paire dans l'olfaction paraît se réduire à donner à la pituitaire la sensibilité générale.

Les nerfs optiques naissent par une commissure.

Aucun fait positif n'établit que cette 5e paire préside à la faculté olfactive, et un grand nombre de faits, au contraire, démontrent que l'olfaction est abolie toutes les fois que les rubans olfactifs et les bulbes ethmoïdaux ont été détruits ou fortement comprimés par le développement de quelque tumeur (1).

2e PAIRE OU NERFS OPTIQUES.

Les *nerfs optiques, deuxième paire,* présentent dans leur origine, dans leur trajet crânien, dans leur terminaison, dans leur texture et dans leurs fonctions des particularités qui les différencient de tous les autres nerfs. Ils offrent ce caractère propre qu'ils sont unis l'un à l'autre par une commissure ou *chiasma,* avant de se rendre à leur destination respective.

Ils font suite aux corps genouillés externes.

a. Origine. — Si l'on renverse d'arrière en avant le cervelet, on voit que les nerfs optiques font suite aux corps genouillés, que conséquemment ils tirent leur origine des couches optiques, dont les corps genouillés sont une dépendance, et indirectement des tubercules quadrijumeaux, auxquels les corps genouillés sont reliés par des bandelettes nerveuses. Il existe, pour chaque nerf optique, *deux racines blanches,* l'une interne, l'autre externe. De plus, les nerfs optiques reçoivent, au niveau du chiasma, une *racine grise.*

Fig. 138.

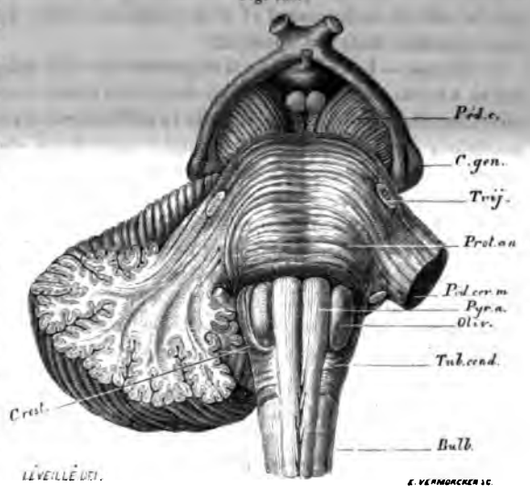

Moelle allongée, face inférieure (d'après L. Hirschfeld) (*).

Racine blanche interne.

La *racine blanche interne* naît du tubercule quadrijumeau postérieur, par un cordon gros et court, qui se dirige obliquement en bas, en dehors et en avant, vers l'extrémité interne du corps genouillé interne. A ce niveau, ce cordon s'étale, s'élargit et se fortifie par l'addition de fibres nouvelles; il forme ainsi une bandelette qui prolonge l'extrémité externe du corps genouillé interne, qui se porte en bas et

(*) *Bulb.*, bulbe. — *Tub. cend.*, tubercule cendré de Rolando. — *Oliv.*, olive. — *Pyr. a.*, pyramide antérieure. — *C. rest.*, corps restiforme. — *Péd. cér. m.*, pédoncule cérébelleux moyen. — *Prot. an.* protubérance annulaire. — *Trij.*, nerf trijumeau. — *C. gen.*, corps genouillé. — *Péd. c.*, pédoncule cérébral.

(1) Voyez, pour plus de développements, *Anat. et physiol. du syst. nerv.*, par Longet.

en avant, sur la face externe du pédoncule cérébral, et s'unit bientôt à la racine externe.

Racine blanche externe.

La *racine blanche externe*, bien plus volumineuse que l'interne, naît principalement du corps genouillé externe, par une large bande nerveuse, à laquelle vient se joindre un petit faisceau de fibres provenant de l'extrémité antérieure du tubercule quadrijumeau antérieur, faisceau qui se porte en dehors, le long du bord supérieur du corps genouillé interne, au-dessous de l'extrémité postérieure de la couche optique. Ainsi constituée, cette racine a l'aspect d'un ruban qui contourne le pédoncule cérébral et ne tarde pas à se réunir à la racine interne (1).

Bandelette optique.

De la réunion des deux racines blanches résulte la *bandelette optique*, aplatie, qui continue d'abord à contourner le pédoncule cérébral, puis se dirige presque en ligne droite en bas, en avant et en dedans, et après un trajet de 2 ½ à 3 centimètres, s'unit sur la ligne médiane avec celle du côté opposé, pour former le *chiasma*, ou la *commissure des nerfs optiques*. Parallèle, dans sa portion postérieure, à la partie latérale de la grande fente cérébrale, dont elle contribue à former la lèvre interne, la bandelette optique est d'abord appliquée contre le pédoncule cérébral, auquel elle adhère, mais dont on peut la séparer sans déchirure, excepté toutefois à son bord externe, où les adhérences sont tellement intimes qu'on a supposé que ce pédoncule lui fournissait plusieurs radicules.

Dans son trajet au-devant du pédoncule cérébral, la bandelette optique, condensée en un cordon aplati, est en rapport, en arrière, avec le tuber cinereum, qui lui adhère intimement et d'où semblent naître quelques filets blancs qui vont se perdre dans son épaisseur.

b. Chiasma.—Le chiasma ou la *commissure des nerfs optiques* est une lame quadrilatère à bords concaves, située au-devant du tuber cinereum et de la tige pituitaire. Son diamètre transversal est de 14 millimètres environ, son diamètre antéro-postérieur de 6 millimètres. Aux angles postérieurs aboutissent les bandelettes optiques; des angles antérieurs partent les nerfs optiques. Le bord antérieur, très-court, est libre; le bord postérieur adhère au tuber cinereum. La face inférieure, recouverte par la pie-mère, repose sur la gouttière des nerfs optiques et a des rapports avec la tige et le corps pituitaires; sur sa face supérieure s'insère, en arrière, la *racine grise* des nerfs optiques, continuation du tuber cinereum et de la substance grise qui revêt la face interne du ventricule moyen (fig. 135).

Le chiasma est recouvert d'une gaîne fibreuse ou d'un névrilème ferme et résistant et se compose essentiellement de tubes nerveux.

(1) L'origine des nerfs optiques varie dans les diverses espèces d'animaux. Chez les *oiseaux*, qui présentent ces nerfs à leur maximum de développement, ils naissent, en totalité, des tubercules quadrijumeaux, devenus *lobes optiques* et transposés du côté de la base du cerveau. Les couches optiques ne concourent en rien à l'origine de ces nerfs. Chez les *rongeurs*, un petit nombre de fibres provenant des couches optiques viennent s'associer à la masse de celles qui proviennent des tubercules quadrijumeaux antérieurs. Chez les *carnassiers*, il y a, à peu de chose près, égalité entre les filets qui viennent des tubercules quadrijumeaux et ceux qui émanent des couches optiques. Une bandelette blanche va du tubercule quadrijumeau antérieur au corps genouillé interne, et une autre bandelette blanche du tubercule quadrijumeau postérieur au corps genouillé externe. Un fait important pour la question dont il s'agit, c'est que, dans un grand nombre de cas d'atrophie des nerfs optiques que j'ai eu occasion d'examiner chez l'homme, l'atrophie portait sur le corps genouillé externe, et nullement sur les tubercules quadrijumeaux antérieurs.



Une question importante est celle de la texture du chiasma ou de la direction des tubes qui le composent. Y a-t-il entre-croisement total ou partiel des nerfs optiques dans le chiasma? Y a-t-il entrelacement sans entre-croisement, ou bien mélange intime des deux nerfs? Y a-t-il simple juxtaposition des nerfs optiques, qui seraient unis par une bandelette transversale? Enfin, le chiasma constitue-t-il une commissure, à laquelle aboutiraient les deux nerfs optiques, ou qui serait le point d'origine de ces deux nerfs? Ces diverses opinions ont trouvé des partisans, et des faits ont été invoqués à l'appui de chacune d'elles, ce qui indique, non point des variétés anatomiques dans la disposition des fibres du chiasma, mais bien une disposition complexe.

Diverses hypothèses sur la disposition des nerfs optiques dans le chiasma.

Il y a *entre-croisement des nerfs optiques dans le chiasma*; ce fait est démontré par l'anatomie comparée : chez les poissons, les deux nerfs se croisent, sans s'unir; il est démontré également par l'anatomie pathologique : dans un grand nombre de cas d'atrophie d'un œil, j'ai observé que l'atrophie se propageait, au delà du chiasma, du côté opposé.

Preuves pour et contre l'entre-croisement.

Mais d'une autre part, dans un non moins grand nombre de cas d'atrophie d'un œil, l'atrophie se propageait, au delà du chiasma, du même côté : d'où l'on pourrait induire qu'il n'y a pas d'entre-croisement. Enfin, dans tous les cas d'atrophie d'un œil, l'atrophie porte spécialement sur un des nerfs optiques au delà du chiasma, mais l'autre nerf m'a paru présenter constamment une diminution notable dans son volume.

Si l'on cherche à résoudre ces questions anatomiquement, soit sur des nerfs optiques durcis dans l'alcool ou l'acide chromique, soit à l'aide du jet d'eau, on verra qu'au niveau du chiasma, les fibres présentent une quadruple disposition : 1° que les fibres les plus externes des bandelettes optiques ne s'entre-croisent pas; 2° que les fibres internes (et ce sont les plus nombreuses) s'entre-croisent; 3° que les fibres formant le bord postérieur du chiasma se continuent d'un côté à l'autre à la manière d'une commissure des bandelettes optiques, et qu'enfin 4° les fibres les plus antérieures du chiasma forment une autre commissure, unissant l'un à l'autre les deux nerfs optiques.

Disposition des fibres nerveuses au niveau du chiasma.

Fig. 139.

Texture du chiasma des nerfs optiques (L. Hirschfeld).

c. Nerfs optiques. — A partir du chiasma, les nerfs optiques changent complétement de direction; ils se séparent à angle obtus pour se porter en avant et en dehors, et pénétrer presque aussitôt dans le trou de la base du crâne connu sous le nom de trou optique. Enfin ils se prolongent d'environ 3 centimètres dans la cavité orbitaire, avant d'atteindre le globe oculaire.

Trajet du nerf optique à partir du chiasma.

Ces nerfs traversent les trous optiques, en même temps que l'artère ophthalmique, qui leur est subjacente; une gaîne de la dure-mère et un prolongement de l'arachnoïde, qui se réfléchit immédiatement, les accompagnent.

Passage des nerfs optiques à travers les trous optiques.

Aplati jusque-là, le nerf optique s'arrondit au sortir du trou et est reçu dans un anneau fibreux, formé par les insertions postérieures des muscles de l'œil. Là, il change un peu de direction : d'oblique en avant et en dehors qu'il était jusqu'à ce point, il se porte presque directement d'arrière en avant, jusqu'au globe de l'œil, qu'il pénètre par sa partie postérieure interne et un peu inférieure. Un étranglement circulaire, bien manifeste, se voit au point d'immersion du nerf optique dans l'œil.

Changement de direction de ces nerfs.

Dans son *trajet orbitaire*, le nerf optique est entouré par une très-grande

Trajet orbitaire des nerfs optiques.

quantité de tissu adipeux, qui le sépare des muscles et des nerfs. Le ganglion ophthalmique, les nerfs et les vaisseaux ciliaires lui sont immédiatement appliqués. Une gaîne fibreuse, fournie par la dure-mère, l'accompagne jusqu'à la sclérotique, en sorte que, par une exception toute spéciale, les nerfs optiques sont pourvus de deux gaînes protectrices : 1° de leur névrilème, 2° d'une gaîne fournie par la dure-mère. La gaîne externe, formée par la dure-mère, se compose de fibres longitudinales et joue le rôle d'un ligament qui, fixé en arrière au pourtour du trou optique, en avant à la sclérotique, empêche la portion orbitaire du nerf optique de subir des tiraillements par suite de toutes les causes qui tendent à refouler le globe oculaire en avant, telles que l'action des muscles obliques de l'œil, les inflammations, les tumeurs de l'orbite, etc. La *gaîne interne*, prolongement de la pie-mère et séparée de l'autre par du tissu cellulaire lâche, est composée de faisceaux entre-croisés.

Leur double gaîne fibreuse.

Texture des nerfs optiques.

d. Texture.— Le nerf optique a une texture particulière. 1° Son origine n'a point lieu par filaments ou filets distincts, comme celle des autres nerfs, mais il est constitué jusques et y compris le chiasma, par une bandelette médullaire, dont les fibres sont juxtaposées et parallèles, absolument comme pour le nerf olfactif, comme pour la substance cérébrale; 2° à partir du chiasma, le nerf optique est enveloppé par une gaîne névrilématique fournie par la pie-mère, de la face interne de laquelle partent des prolongements ou cloisons qui partagent l'intérieur du nerf en canaux longitudinaux, renfermant les tubes nerveux. Le nerf optique n'est donc point, comme les autres nerfs, un groupe plexiforme de filets ou cordons nerveux, mais une réunion de canaux accolés, ce qui lui donne, sur une section, un aspect semblable à celui de la moelle du jonc : de là, sans doute, l'opinion d'Eustachi et de quelques autres, qui croyaient le nerf optique creusé de canaux; de là encore l'erreur de Reil, qui, ayant pris le nerf optique pour type de la structure des nerfs, regardait chaque filet nerveux comme creusé d'un canal central.

Elle diffère de celle de tous les autres nerfs.

Les *fibres optiques* sont de l'espèce la plus fine et varient, suivant Kœlliker, entre $0^{mm},001$ et $0^{mm},005$ de largeur. Elles sont à bords foncés, fortement réfringentes, blanches, vues par réflexion, et présentent une grande tendance à devenir variqueuses. Elles sont réunies en faisceaux prismatiques de $0^{mm},1$ à $0^{mm},2$ de diamètre, séparés les uns des autres par des intervalles étroits qu'occupent de fines cloisons de tissu conjonctif et des vaisseaux ténus. Quelquefois aussi, suivant Henle, on trouve des vaisseaux dans l'axe des faisceaux. Au voisinage du globe oculaire, les vaisseaux deviennent plus nombreux et forment, autour des faisceaux de fibres, des cercles serrés, anastomosés entre eux.

En traversant la sclérotique, le nerf optique se modifie comme il a été décrit t. II, p. 648; il se continue ensuite avec la couche des fibres optiques de la rétine.

Artère centrale.

L'*artère centrale* de la rétine, branche de l'ophthalmique, dont elle naît soit directement, soit par un tronc commun avec la ciliaire postérieure externe, est le principal vaisseau nourricier du nerf optique; elle pénètre dans le nerf optique à 1 centimètre de distance du globe oculaire, chemine d'abord entre les lames qui composent le névrilème de ce nerf, en leur fournissant des ramuscules, puis pénètre à la partie centrale du nerf et donne des ramifications capillaires aux faisceaux nerveux dont il se compose, pour s'irradier enfin dans la rétine. Du réseau capillaire du nerf optique naissent des ramuscules veineux qui se réunissent pour former la veine centrale, laquelle chemine avec l'artère

Quantitativ vil Symp. i Overensstem. Omri.
Rosenthal. Akad. d. Wissen. Wien/78 PX
Phil. phys. Instituten. Eckhard.
Beib. z. Ann. i Phys. 1885
XI 115-218 Have it.

dans une sorte de fente, remplie de tissu conjonctif : rarement les deux vaisseaux sont séparés.

Outre ces vaisseaux, le nerf optique présente un réseau capillaire superficiel fourni par la pie-mère, réseau qui envoie dans l'épaisseur du nerf des prolongements qui s'anastomosent avec les ramifications de l'artère centrale. De ces communications résultent des connexions importantes entre les vaisseaux de la rétine et ceux de l'encéphale.

Tiedemann a avancé qu'un petit *filet nerveux* émané du ganglion ophthalmique accompagne l'artère centrale de la rétine.

e. Fonctions. — Le nerf optique est le nerf de la vision. Toutes les excitations portées soit sur ses terminaisons dans la rétine, soit sur son trajet, donnent lieu à des sensations de lumière.

3e PAIRE OU NERFS MOTEURS OCULAIRES COMMUNS.

Préparation. Tous les nerfs de l'orbite doivent être étudiés simultanément. On commencera par les branches frontale et lacrymale de l'ophthalmique et par le nerf de la 4e paire. On passera ensuite à l'étude de la portion orbitaire du nerf nasal, qu'on suivra plus tard dans les fosses nasales, et à celle du nerf moteur oculaire commun. On terminera par le ganglion ophthalmique et par le nerf optique.

Le *nerf moteur oculaire commun, nerf de la troisième paire,* est le plus considérable des nerfs destinés aux muscles de l'œil. Origine apparente.

a. Origine apparente. — Il émerge de l'encéphale par un groupe de huit à dix filaments très-déliés, au niveau de la face inférieure des pédoncules cérébraux (*fig.* 134, p. 481), dans l'espèce de fossette intermédiaire à la protubérance et aux tubercules mamillaires. Quelques filets sembleraient émaner des pédoncules cérébraux eux-mêmes (1). Cette origine se fait dans une direction oblique en dedans et en avant, et dans l'étendue de 3 millimètres environ. Les filets d'origine les plus internes avoisinent, sans l'atteindre jamais, la ligne médiane : c'est donc à tort que Varole et Vieussens ont admis qu'il y avait continuité entre le nerf moteur commun du côté droit et celui du côté gauche, et expliquent par cette prétendue disposition anatomique la simultanéité d'action des deux yeux. Suivant M. Vulpian, la plupart des filaments d'origine naissent de l'espace interpédonculaire lui-même.

b. Origine réelle. — Sur un cerveau durci par l'alcool, et mieux encore, sur un cerveau de fœtus, on suit assez bien ces filaments dans l'épaisseur des faisceaux médians intermédiaires aux pédoncules cérébraux, dont ils restent parfaitement indépendants. On voit les filaments d'origine du nerf traverser ces faisceaux en divergeant, se porter vers la substance grise qui couvre le plancher de l'aqueduc de Sylvius, pour aboutir à un noyau appelé par Stilling *noyau du moteur oculaire commun,* et composé de grosses cellules ganglionnaires, dont le contenu est légèrement Origine réelle de la 3e paire.

(1) On voit assez souvent, en effet, les filaments les plus externes du nerf moteur commun naître du bord interne, et même de la face inférieure du pédoncule cérébral, à une certaine distance du bord interne ; dans ce dernier cas, ils ne naissent pas des pédoncules, mais se bornent à les traverser. Il en est sans doute de même des filets d'origine que Ridley et Molinelli disent avoir vus provenir de la protubérance. Je n'ai jamais rencontré ni cette origine à la protubérance, ni ce nerf accessoire que Malacarne dit venir de la partie supérieure des jambes du cervelet ou pédoncules cérébelleux moyens, et qui contournerait le bord de la protubérance pour aller grossir la 3e paire.

pigmenté. Ce noyau est situé près de la ligne médiane, derrière le bord antérieur de la protubérance (1). Kœlliker admet que les radicules des deux nerfs moteurs oculaires communs s'entre-croisent sur la ligne médiane ; cette opinion est partagée par M. Vulpian, qui veut, en outre, que quelques filets aient leur origine dans la couche optique. Peut-être ne s'agit-il que d'une simple commissure entre les noyaux d'origine. Je n'ai vu aucun de ces filets se diriger vers les tubercules mamillaires et atteindre les parois du ventricule moyen ou la commissure antérieure, ainsi qu'on l'a dit.

Son trajet crânien.

c. *Trajet crânien.* – Nés de cette manière, les filets d'origine du nerf moteur oculaire commun convergent en un faisceau aplati, qui passe entre l'artère cérébrale postérieure et l'artère cérébelleuse supérieure, sur laquelle il se réfléchit ; aussitôt qu'il a franchi l'intervalle compris entre ces artères, il s'arrondit, se porte en haut, en dehors et en avant, plongé dans le tissu cellulaire réticulé sous-arachnoïdien de la base de l'encéphale, et gagne les côtés de la selle turcique, en passant au-dessous et en dehors de l'apophyse clinoïde postérieure (2) ; là, il est reçu dans une gouttière que lui forme la dure-mère, perfore cette membrane pour pénétrer dans le sinus caverneux, qu'il traverse d'arrière en avant, et un peu de dedans en dehors, et se divise, avant de pénétrer dans l'orbite, en deux branches d'inégal volume, l'une *supérieure*, l'autre *inférieure*.

Son trajet dans le sinus caverneux.

Rapports des nerfs de la 3e paire dans le sinus caverneux.

Ses *rapports* dans le sinus caverneux sont les suivants : il est situé dans l'épaisseur de la paroi externe de ce sinus, en dehors de l'artère carotide interne, au-dessus du nerf moteur externe, en dedans du nerf pathétique et de la branche ophthalmique de la 5e paire, qui le croisent à angle aigu ; il pénètre dans l'orbite par la portion la plus interne et, par conséquent, la plus large de la fente sphénoïdale, après quoi le nerf moteur externe (3) vient se placer au-dessous de lui, tandis que les nerfs frontal et pathétique croisent sa direction en passant au-dessus ; le nerf nasal est accolé à son côté externe, pour se porter ensuite entre ses deux divisions.

Son passage à travers l'anneau fibreux du muscle droit externe.

Le tendon du muscle droit externe lui fournit, pour son passage à travers la fente sphénoïdale, un anneau fibreux, bien distinct de celui du nerf optique, mais qui lui est commun avec le nerf moteur externe et le rameau nasal de l'ophthalmique.

1° Des filets très-déliés du plexus caverneux du grand sympathique ;

2° Un filet, également très-délié, de la branche ophthalmique de la 5e paire.

Anastomoses.

d. *Anastomoses.* — Le nerf moteur oculaire commun n'affecte de rapports immédiats avec les nerfs qui, comme lui, traversent le sinus, qu'au moment où il va pénétrer dans l'orbite ; là, il reçoit :

Branche terminale supérieure.

e. *Distribution.* — 1° *Branche terminale supérieure.* Beaucoup plus petite que l'in-

(1) Suivant Jacubowitch et Owsjannikow, un autre système de radicules du moteur oculaire commun proviendrait d'un petit groupe de cellules situé dans les tubercules quadrijumeaux.

(2) La direction des nerfs moteurs communs dans leur trajet crânien est remarquable et mérite quelques détails. Entre les pédoncules, ces nerfs sont dirigés d'arrière en avant, puis ils se portent directement en dehors, pour gagner la face inférieure des pédoncules, puis ils se dirigent d'arrière en avant pour gagner la dure-mère. Je ferai également observer que les filets d'origine de ces nerfs se contournent les uns sur les autres, et que les inférieurs deviennent supérieurs.

(3) Il m'a paru qu'il existait une communication, dans le sinus caverneux, entre le nerf moteur commun et le moteur externe.

Nerve anastomose in cavernous sinus –
Rosenthal. D. d. Anat. VII 217.

férieure, et située d'abord en dehors, puis au-dessus du nerf optique, elle se porte en haut et en avant, se place au-dessous du muscle droit supérieur de l'œil, et s'épanouit immédiatement en un grand nombre de filets, dont un très-gros avoisine le bord externe de ce muscle. La presque totalité de ces filets est destinée au muscle *droit supérieur*, dans lequel ils pénètrent par sa face inférieure. Plusieurs, très-grêles, longent le bord externe du droit supérieur, pour se porter au *releveur de la paupière* supérieure. Les filets de ce dernier muscle sont proportionnellement bien plus grêles et bien moins nombreux que ceux du droit supérieur.

Elle fournit au droit supérieur et au releveur de la paupière supérieure.

Fig. 140.

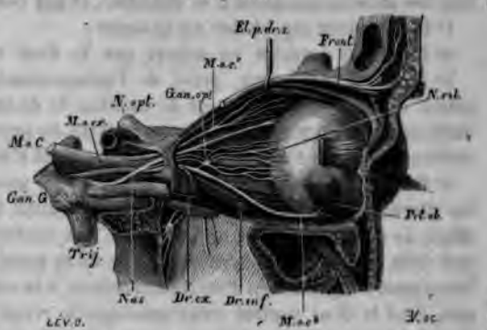

Cavité orbitaire, dont on a enlevé la paroi externe (d'après L. Hirschfeld) (*).

2° *Branche terminale inférieure.* Véritable continuation du tronc et pour son volume et pour sa direction, cette branche se porte entre le nerf optique et le nerf moteur externe, qui lui est accolé et qui le sépare du muscle droit externe de l'œil, et se divise presque immédiatement en trois rameaux : 1° un *interne*, qui gagne la face interne du muscle *droit interne*, dans lequel il s'épanouit ; 2° un *moyen*, qui s'enfonce aussitôt dans l'épaisseur du *droit inférieur* ; 3° un *externe*, plus petit, qui longe le bord externe de ce muscle, jusqu'au *petit oblique*, qu'il pénètre par son bord postérieur et dans une direction presque perpendiculaire. C'est du rameau du petit oblique que naît le *filet gros et court*, racine motrice du *ganglion ophthalmique*, à l'angle postérieur et inférieur duquel il aboutit. Quelquefois ce filet du ganglion naît isolément, et semble une quatrième division de la branche inférieure (1).

Branche terminale inférieure. Sa bifurcation.

Filet gros et court du ganglion ophthalmique.

(*) *M. o. c.*, moteur oculaire commun. — *M. o. ex.*, moteur oculaire externe. — *N. opt.*, nerf optique. — *Gan. oph.*, ganglion ophthalmique. — *M. o. c*[1], branche supérieure du moteur oculaire commun, se rendant à l'élévateur de la paupière supérieure et au droit supérieur, *El. p.*, *dr. s.* — *Front*, nerf frontal. — *N. cil.*, nerfs ciliaires. — *Pet. ob.*, muscle petit oblique. — *M. o. c*[2], branche inférieure du moteur oculaire commun. — *Dr. inf.*, muscle droit inférieur. — *Dr. ex.*, muscle droit externe. — *Nas.*, nerf nasal. — *Trij.*, trijumeau. — *Gang. G.*, ganglion de Gasser.

(1) J'ai vu le rameau du muscle droit inférieur naître par deux racines, dont l'une venait du rameau du droit interne, et l'autre du rameau du petit oblique. J'ai vu le rameau du petit oblique envoyer directement une branche surnuméraire dans le muscle droit inférieur. Enfin, quelquefois le rameau du petit oblique et celui du muscle droit inférieur sont réunis, de telle sorte que la branche inférieure de la 3e paire se divise en deux rameaux seulement.

Chez un sujet, le nerf moteur oculaire commun fournissait un petit filet au muscle droit externe ou abducteur de l'œil.

Chez un autre sujet, indépendamment du filet gros et court qu'il fournit au ganglion ophthalmique, le nerf moteur commun envoyait au même ganglion plusieurs filets très-déliés.

J'ai vu le nerf moteur commun communiquer avec le ganglion de Meckel de la manière suivante : deux filets nerveux, l'un direct, l'autre rétrograde, naissaient du nerf moteur

Résumé de la distribution du nerf moteur commun.

En résumé, le nerf moteur commun fournit donc à *tous les muscles de l'œil, moins le grand oblique et le droit externe*. Son volume est remarquable et en rapport avec l'agilité et la fréquence de contraction de ces muscles.

Ses usages.

f. Usages. — Ce nerf est moteur; sa compression ou sa destruction, assez fréquentes chez l'homme, sa section chez les animaux, entraînent la paralysie de tous les muscles auxquels il se distribue, et par conséquent :

1° La paupière supérieure est abaissée ;

2° L'œil est entraîné en dehors par le droit externe (strabisme externe);

3° L'oblique supérieur, privé de l'antagonisme de l'oblique inférieur, imprime à l'œil un mouvement de rotation de dedans en dehors, et un mouvement en avant. Il résulte de cette paralysie du petit oblique une diplopie particulière lorsque la tête s'incline du côté opposé à la paralysie.

4° Par le filet gros et court qu'il fournit au ganglion ophthalmique, et que les physiologistes modernes considèrent comme la racine motrice de ce ganglion, le nerf moteur commun préside aux contractions de la membrane iris, qui reste dilatée et immobile à la suite de la paralysie de ce nerf. Le même effet est produit, par défaut d'excitation réflexe, à la suite de la section du nerf optique, dont le bout central irrité provoque le rétrécissement de la pupille. C'est dans les tubercules quadrijumeaux qu'a lieu l'union entre les nerfs optiques et les nerfs moteurs oculaires communs. En excitant directement ces tubercules chez les oiseaux, Flourens a observé le rétrécissement de la pupille. Il est à remarquer que la constriction de la pupille accompagne constamment l'action du muscle droit interne.

Le moteur oculaire commun est-il purement moteur? Sa section dans l'orbite est douloureuse, ce qui tient aux fibres provenant de l'ophthalmique ; quant à sa section dans le crâne, il existe des opinions divergentes : suivant Valentin, cette section serait accompagnée de douleur ; M. Longet soutient qu'elle est indolente.

4e PAIRE OU NERFS PATHÉTIQUES.

Le plus grêle des nerfs crâniens, le *nerf pathétique*, *nerf du grand oblique de l'œil*, *nerf trochléateur*, n'est pas moins remarquable par sa destination exclusive au muscle grand oblique de l'œil, que par son origine et par le long trajet qu'il parcourt dans le crâne. Le nom de *nerf pathétique* vient de ce qu'on a considéré le muscle grand oblique comme spécialement destiné à l'expression de l'amour et de la pitié. D'après Ch. Bell, ce nerf serait le *nerf respiratoire de l'œil*.

Son origine apparente.

a. Origine apparente. — Elle a lieu immédiatement au-dessous des tubercules quadrijumeaux (*nervus qui prope nates oritur*, Eustachi) (1), de chaque côté de la

commun, encore contenu dans le sinus caverneux ; ces filets se réunissaient bientôt, et du point de conjugaison partaient : 1° un filet de communication avec la branche ophthalmique, 2° un autre filet qui descendait au ganglion de Meckel ; celui-ci, assez long, caché par l'artère carotide interne, se portait au nerf maxillaire inférieur, pour aller se jeter dans le ganglion de Meckel, précisément au point d'origine du nerf vidien.

(1) M. Longet, considérant le faisceau triangulaire latéral de l'isthme comme le prolongement du faisceau antéro-latéral de la moelle, en fait naître le nerf pathétique, ainsi que la branche non ganglionnaire du trijumeau. M. Vulpian n'admet aucune relation de ce nerf avec le ruban de Reil.

Anastomosirt Synp. i. Cavernosum penis.
Rosenthal. Akad. d. Wissen. Wien 70 OX



valvule de Vieussens, tantôt par une, tantôt par deux, trois ou même quatre racines. Quelquefois les racines sont multiples d'un côté, tandis qu'il n'y en a qu'une seule du côté opposé. Souvent le nerf du côté droit et celui du côté gauche sont unis par des stries blanches, qui constituent une sorte de commissure transversale ; d'autres fois, ils ne naissent pas au même niveau.

b. Origine réelle. — On a pensé que quelques filets venaient des tubercules testes, que d'autres venaient du cervelet et que quelques-uns avaient leur origine réelle bien plus bas que l'origine apparente. Son origine réelle.

Les radicules profondes, recouvertes par une lame extrêmement mince de substance nerveuse, se dirigent toutes en dedans et se terminent, les postérieures, dans la substance grise du plancher du quatrième ventricule, les antérieures, dans un noyau semblable placé sur le plancher de l'aqueduc de Sylvius. Les deux nerfs s'entre-croisent-ils sur la ligne médiane ? Cela a été admis ; mais il est probable qu'il s'agit plutôt d'une commissure réunissant entre eux les noyaux d'origine.

c. Trajet et distribution. — Immédiatement après leur origine, les nerfs pathétiques se contournent, d'arrière en avant et de haut en bas, autour de la protubérance, au-devant de la circonférence antérieure du cervelet ; ils arrivent ainsi à la base du crâne, accompagnés par l'artère cérébelleuse supérieure, entre la 5e et la 3e paire, mais beaucoup plus rapprochés de la 5e, et se portent directement en avant, sur les côtés de la selle turcique, pour traverser la dure-mère bien au-dessous de la 3e paire et pénétrer dans le sinus caverneux. Dans tout ce trajet, ils sont situés entre l'arachnoïde et la pie-mère, au milieu du tissu cellulaire réticulé qui se voit dans cette région (1). Trajet crânien des nerfs pathétiques.

Le nerf pathétique pénètre dans un pertuis que lui offre la dure-mère sur le prolongement antérieur de la petite circonférence de la tente cérébelleuse, en dehors du nerf moteur commun ; il marche dans l'épaisseur de la paroi externe du sinus caverneux, en dehors et un peu au-dessous du niveau du nerf moteur commun, sur le même plan que la branche ophthalmique, au-dessus de laquelle il est situé, envoie un filet à cette branche ophthalmique, s'accole à son bord supérieur, et communique avec elle par plusieurs filets (2) ; il pénètre ensuite dans l'orbite avec le nerf frontal, division principale de cette branche ophthalmique, par la partie la plus large de la fente sphénoïdale, se porte en dedans et en avant, abandonne le nerf frontal, croise obliquement la branche supérieure du nerf moteur commun et la partie postérieure des muscles releveur de la paupière supérieure et droit supérieur de l'œil, pour atteindre le muscle *grand oblique*, qu'il pénètre par son bord supérieur. Dans tout son trajet orbitaire, ce nerf est, comme le frontal de l'ophthalmique, subjacent au périoste. Remarques sur ce nerf. Trajet du nerf pathétique dans le sinus caverneux. Trajet orbitaire de ce nerf.

L'union de la branche ophthalmique et du nerf pathétique est si intime qu'on a pu croire que le nerf lacrymal provenait en entier et toujours du nerf Intimité de l'union du nerf pathétique et de la branche ophthalmique de Willis.

(1) Wrisberg dit que le nerf pathétique droit est plus volumineux que le nerf pathétique gauche. Ruysch dit avoir vu le nerf pathétique double, ce qui est bien difficile à croire, à moins que Ruysch n'ait voulu parler d'un nerf bifurqué à son origine.

(2) Il n'est pas rare de voir le nerf pathétique, parvenu dans le sinus caverneux, se diviser en deux branches égales, dont l'une, anastomotique, s'accole au bord supérieur de la branche ophthalmique, et dont l'autre continue le trajet primitif du nerf. Cette branche anastomotique m'a paru, dans un cas, se jeter dans le nerf frontal, à l'exception d'un seul filet, qui rentrait, pour ainsi dire, dans le nerf pathétique.

pathétique et non du nerf ophthalmique lui-même. Mais une dissection attentive établit que cette assertion est complétement erronée (1).

Usages.

d. Usages. — Le nerf de la 4e paire est exclusivement destiné au muscle grand oblique de l'œil. Pourquoi un nerf spécial pour ce muscle? Est-ce pour exprimer certaines affections de l'âme, et en particulier l'amour et la pitié? Mais, suivant la remarque de Sœmmering, ce nerf existe chez tous les mammifères, chez les oiseaux et même chez les poissons.

D'après Ch. Bell, le nerf pathétique serait le nerf respiratoire de l'œil et occuperait, par son origine, la partie la plus élevée du faisceau des nerfs respiratoires; ce serait aussi le nerf de l'expression, associant les muscles de l'œil et établissant des rapports entre l'œil et le système respiratoire: ce sont là de simples hypothèses.

La paralysie du grand oblique de l'œil, suite de l'altération pathologique ou de la compression du nerf pathétique, se traduit à l'extérieur par le défaut de rotation du globe oculaire correspondant quand la tête s'incline de son côté, d'où résulte une diplopie particulière due à ce que les rayons lumineux n'impressionnent plus, dans les deux yeux, des régions symétriques de la rétine. Les faits de paralysie isolée du grand oblique de l'œil sont rares dans la science; cependant ils ont été constatés un certain nombre de fois.

5e PAIRE OU NERFS TRIJUMEAUX.

Origine apparente des nerfs trijumeaux.

Le *nerf trijumeau*, nerf de la 5e *paire*, *nerf trifacial*, *nerf sympathique moyen*, est le plus volumineux des nerfs crâniens, après le nerf optique. C'est un nerf mixte, qui préside à la sensibilité de la face et aux contractions des muscles de la mastication.

Elle a lieu par deux racines:

a. Origine apparente. — Il naît des côtés de la protubérance, sur la limite qui sépare ce renflement des pédoncules cérébelleux, précisément dans le lieu où les fibres supérieures de la protubérance viennent croiser, en se plaçant au-devant d'elles, les fibres moyennes, pour constituer les pédoncules cérébelleux: en sorte que les nerfs trijumeaux semblent sortir, par une fente étroite, du sein de la protubérance.

1° Grosse racine ou racine ganglionnaire;

Cette origine est constituée par deux racines très-rapprochées, mais bien distinctes, l'une, *grosse*, l'autre, *petite*, que sépare un petit relief. 1° La *grosse racine*, *racine sensitive* ou *ganglionnaire*, est une grosse masse fasciculée, qui est comme étranglée au point d'émergence, se renfle immédiatement et s'aplatit en un gros faisceau, dans lequel on a pu compter jusqu'à 100 filets. Lorsqu'on

(1) Cependant j'ai vu, chez plusieurs sujets, le nerf pathétique fournir un rameau qui s'unissait à un filet émané de la branche ophthalmique, pour constituer le nerf lacrymal. Cette anastomose avait lieu dans le fond de la cavité orbitaire. Une autre manière de voir serait de considérer le nerf pathétique et la branche ophthalmique de Willis comme un seul et même nerf: chez certains sujets, il y a, en effet, un entrelacement tel qu'il est impossible de les séparer.

Cette connexité du nerf pathétique et du nerf ophthalmique m'avait fait croire (*voyez* la 1re édition de cet ouvrage) que le nerf pathétique concourait à la formation des nerfs de la tente du cervelet; mais l'étude plus attentive de ce nerf, après macération prolongée dans l'acide nitrique étendu, m'a prouvé que ceux des nerfs de la tente du cervelet qui se détachent du nerf pathétique ne sont, en dernière analyse, que des filets de la branche ophthalmique qui, après s'être accolés au nerf pathétique, s'en détachent après un certain trajet.

Om motorisk portion. Fäsebeck. Indg. Med. 14/10
" trophisk root. Merkel Px
Ueber Sympathetic und Cranial i Car. dem
Akar. S. Wessin. Brain 80 Rosenthal Px

arrache ce faisceau, la déchirure des filets n'ayant pas lieu au même niveau, il en résulte une espèce de mamelon, que Bichat considérait à tort comme un mamelon d'origine appartenant à la protubérance et ayant pour avantage, à raison de sa convexité, de multiplier les surfaces.

2° La *petite racine*, *racine motrice ou non ganglionnaire*, *nerf masticateur* des physiologistes, se compose de petits faisceaux qui naissent de la protubérance, en haut et en arrière de la grosse racine, par une dizaine de filets émergeant de la profondeur par une fente distincte de celle de la grosse racine, dont ils sont séparés par un petit groupe de fibres, et qu'ils croisent pour venir se placer le long de son bord supérieur. 2° Petite racine ou racine non ganglionnaire.

On verra plus tard que la petite racine ne participe nullement à la formation du plexus gangliforme connu sous le nom de *ganglion semi-lunaire*, ou de *Gasser*, et qu'elle va exclusivement former les rameaux moteurs du nerf maxillaire inférieur. Sœmmering, qui, le premier, a signalé cette disposition, en a compris toute la portée et a fort ingénieusement comparé cette petite racine aux racines antérieures des nerfs rachidiens, petite racine qui, comme ces dernières, est complétement étrangère au ganglion correspondant. La petite racine représente la racine antérieure des nerfs rachidiens.

b. Origine réelle. — Santorini, le premier, a suivi l'origine de la 5e paire au delà du point d'émergence, jusque dans le bulbe rachidien. Origine réelle.

Gall, en étudiant la 5e paire, chez les mammifères d'abord, puis chez l'homme, a très-bien vu que, chez ce dernier, l'origine du nerf était masquée par des faisceaux transverses de la protubérance, qui n'existent pas chez les animaux. Ayant suivi ce nerf à travers les fibres de la protubérance, il a cru voir que la grosse racine se divisait en trois faisceaux principaux, qu'il a fait naître successivement de la substance grise de la protubérance, et qu'il a pu suivre jusqu'au côté externe des corps olivaires (1). Rolando, par des coupes successives faites de la protubérance vers la moelle, a parfaitement démontré qu'il n'existe, pour la grosse racine de la 5e paire, qu'un seul faisceau; que ce faisceau se porte de haut en bas et d'avant en arrière, sous la forme d'un gros cordon, dans l'épaisseur de la protubérance, ou plutôt sur les limites de la protubérance et du pédoncule cérébelleux correspondant, parallèlement aux faisceaux de la pyramide antérieure, et qu'il va progressivement en diminuant de volume jusqu'au niveau de l'angle inférieur du 4e ventricule, où il disparaît. L'étude de cette origine sur un cerveau durci par l'alcool, et mieux par l'acide chromique, confirme toutes ces données et établit que la grosse

Étude de l'origine réelle : 1° Par des coupes ; 2° Sur un cerveau durci.

Fig. 141.

Moelle allongée vue de profil, origine de la grosse racine de la 5e paire (*) *(d'après L. Hirschfeld).*

(*) *Bulbe.* — *N.aud.*, nerf auditif. — *P.an.*, protubérance annulaire. — *Trij.*, trijumeau. — *Péd. cér.*, pédoncule cérébral.

(1) Chez l'homme, l'origine de la 5e paire est aussi profondément placée que possible ; elle est moins profonde chez les carnassiers, moins encore chez les ruminants. Chez les ovipares, qui n'ont ni protubérance, ni lobes latéraux du cervelet, ni pyramides, ni olives, on voit à découvert, sans préparation, l'origine des nerfs de la 5e paire.

racine de la 5e paire est indivise, qu'elle croise les fibres de la protubérance, sans contracter aucune liaison avec elles, qu'elle se coude pour se reporter en bas, vers le bulbe, et que dans ce trajet les fibrilles qui la composent s'écartent les unes des autres, pour recevoir de nombreuses cellules dans leurs intervalles. Sur divers points de la longueur de cette racine, les fibres nerveuses s'unissent à ces cellules nerveuses, réunies en amas qu'on a appelés les *noyaux du trijumeau*.

Noyaux du trijumeau.

Il résulte des recherches de Schrœder van der Kolk que ces noyaux sont eux-mêmes unis par des fibres nerveuses aux noyaux de tous les autres nerfs provenant du bulbe, à l'exception de celui de la 6e paire. Ils seraient également en communication, d'après le même auteur, avec la substance grise des olives. Toutes ces connexions jouent un rôle considérable dans l'explication des nombreux mouvements réflexes dont le trijumeau est le point de départ.

Petite racine.

Quant à la *petite racine*, les fibrilles dont elle se compose, pénètrent également dans la protubérance, cheminent parallèlement à la racine sensitive, passent sous le pédoncule cérébelleux supérieur, abandonnent cette racine au-devant du plancher du 4e ventricule, se dirigent en dedans et s'étalent en rayonnant, pour aboutir à un noyau gris distinct, voisin du raphé, comme tous les noyaux moteurs, et désigné sous le nom de *noyau supérieur* du trijumeau. M. Vulpian admet qu'à leur origine ces radicules s'entre-croisent avec celles qui appartiennent au nerf du côté opposé. Suivant Schrœder, il n'y aurait entre-croisement que des fibres qui, des noyaux supérieurs des trijumeaux, s'élèvent vers l'encéphale.

Noyau supérieur du trijumeau.

Trajet crânien de 5e paire.

c. Trajet crânien. — Sorti de la protubérance, le trijumeau se porte obliquement en haut, en dehors et en avant, sous la forme d'un faisceau aplati, gagne le bord supérieur du rocher, qui lui présente, près de son sommet, une dépression convertie en canal par un repli de la dure-mère, se réfléchit sur ce bord supérieur, continue à s'élargir sur la face supérieure du même os et se dirige en bas, en avant et en dehors ; aussitôt ses filets s'écartent et s'entrelacent, pour se rendre à la concavité d'un renflement gris-jaunâtre, semi-lunaire, connu sous le nom de *ganglion semi-lunaire* ou de *Gasser* (*fig.* 142 et 143).

La 5e paire présente une racine non ganglionnaire et une racine ganglionnaire.

Tous les filets de la 5e paire ne concourent pas à la formation de ce ganglion : si on renverse le nerf de dedans en dehors, on voit, en effet, au-dessous du ganglion de Gasser, un cordon aplati, qui ne lui donne aucun filet, et si, d'une part, on poursuit ce cordon du côté de la protubérance, on voit qu'il est constitué par la petite racine de la 5e paire, laquelle occupe le côté interne du nerf, qu'elle contourne ensuite pour se porter à sa face inférieure ; si, d'autre part, on poursuit ce cordon du côté de sa terminaison, on voit qu'il va se distribuer à tous les muscles élévateurs de la mâchoire supérieure. Un prolongement du feuillet viscéral de l'arachnoïde accompagne le nerf trijumeau jusqu'au ganglion de Gasser.

Cette disposition fort remarquable établit une analogie parfaite entre le nerf de la 5e paire et les nerfs rachidiens, qui nous présentent des racines ganglionnaires (racines postérieures) et des racines non ganglionnaires (racines antérieures).

Ganglion semi-lunaire ou de Gasser.

Le *ganglion de Gasser*, ou ganglion *semi-lunaire*, qui est logé dans une fossette particulière du rocher, est tellement adhérent à la dure-mère qu'il est presque impossible de l'en séparer sans lacération. Il a la forme d'un croissant, dont le bord concave, dirigé en haut et en dedans, reçoit la grosse racine du trijumeau. Obliquement dirigé, comme la face du rocher, sur laquelle il est appliqué, il

est fortement adhérent à la dure-mère par sa face antéro-externe; sa face postéro-interne est recouverte par un mince feuillet de la dure mère, qui la sépare de la carotide interne et du grand nerf pétreux superficiel. La petite racine du trijumeau, simplement appliquée sur cette face, forme une petite bandelette aplatie (fig. 142), indépendante du ganglion et se dirigeant en bas, en avant et en dehors, vers le nerf maxillaire inférieur.

A la face inférieure du ganglion de Gasser viennent aboutir un ou deux filets provenant du rameau carotidien du grand sympathique. De sa convexité, qui est dirigée en avant et en dehors, partent trois rubans plexiformes, divergents à la manière d'une patte d'oie et qui sont, en procédant d'avant en arrière : la *branche ophthalmique de Willis*, la *branche maxillaire supérieure* et la *branche maxillaire inférieure* : c'est à ce dernier nerf qu'aboutit directement la racine non ganglionnaire du trijumeau.

Trois branches partent de la convexité de ce ganglion.

La branche ophthalmique et la branche maxillaire supérieure naissent souvent par un tronc commun; plusieurs filets s'éloignent des trois groupes, mais s'y rallient bientôt. On voit quelquefois des filets de communication entre la branche maxillaire supérieure et la branche maxillaire inférieure, au moment où ces nerfs vont s'engager dans leurs trous respectifs.

D'ailleurs, la nature ganglionnaire du ganglion de Gasser ne saurait être contestée ; car, de même que tous les ganglions, il est formé par des cellules nerveuses, au milieu desquelles les filets nerveux sont éparpillés et comme enchevêtrés, pour se réunir sous de nouvelles combinaisons.

Nature ganglionnaire du ganglion de Gasser.

De la partie antérieure et externe du ganglion de Gasser, et plus souvent de la branche maxillaire inférieure, partent plusieurs *filets destinés à la dure-mère*, et qu'on peut suivre dans l'épaisseur de la tente du cervelet ; un certain nombre de ces filets sont destinés à la portion de la dure-mère qui revêt le rocher et le sphénoïde. L'un d'eux accompagne l'artère méningée moyenne et peut être suivi jusqu'au voisinage du sinus longitudinal supérieur. Suivant Longet, quelques filaments destinés à la dure-mère se détachent de la grosse racine du trijumeau. La démonstration de ces nerfs exige que la dure-mère ait été préalablement rendue transparente par l'action de l'acide nitrique étendu d'eau.

Filets de la dure-mère partant du ganglion de Gasser.

A. — Branche ophthalmique de Willis.

La *branche ophthalmique de Willis* (*nerf orbitaire*, Winslow ; *orbito-frontal*, Chauss.), *branche supérieure* de la 5e paire, est la moins volumineuse des trois branches du trijumeau. Elle se détache de la partie antérieure et interne du ganglion de Gasser, se porte obliquement en avant, dans l'épaisseur de la paroi externe du sinus caverneux, dont elle parcourt les deux tiers antérieurs et où elle présente une disposition plexiforme. Là, elle se divise en trois rameaux : savoir : un *externe* ou *nerf lacrymal*, un *moyen* ou *nerf frontal*, et un *interne* ou *nerf nasal*, lesquels pénètrent dans l'orbite par des points différents de la fente sphénoïdale (1).

Son trajet dans le sinus caverneux.

Sa division en trois rameaux.

(1) L'étude de la branche ophthalmique, après macération dans l'acide nitrique, prouve mieux que celle de tout autre nerf la manière dont s'opère, dans chaque nerf, la *contorsion* ou le *renversement* des filets nerveux les uns sur les autres : ainsi, le nerf nasal est constitué par les fibres les plus supérieures du nerf ophthalmique, lesquelles se portent en bas, en croisant les fibres les plus inférieures du nerf ophthalmique, qui se portent en haut, pour constituer le nerf lacrymal.

a. Direction, rapports. De son origine à la paroi externe du sinus caverneux, la branche ophthalmique se dirige en avant, en dedans et en haut; elle croise à angle aigu les nerfs moteur oculaire commun et moteur oculaire externe, situés à son côté interne, et chemine parallèlement au pathétique, placé au-dessus de lui et qui lui est accolé intimement.

b. Anastomoses. Au niveau de la partie moyenne du sinus caverneux, le nerf ophthalmique reçoit deux filets du grand sympathique; ces filets proviennent du plexus situé au-dessus du plexus caverneux, entre le nerf de la 6e paire et l'artère carotide interne, plexus qui donne un filet à chacune des divisions de cette artère, un filet au ganglion ophthalmique, un autre au ganglion sphéno-palatin, et enfin les deux filets en question au nerf ophthalmique. Il donne un ou plusieurs filets à chacun des nerfs moteurs du globe oculaire, c'est-à-dire aux nerfs de la 3e, de la 4e et de la 6e paire.

Nerfs de la tente du cervelet.

Avant de se diviser, la branche ophthalmique fournit un filet rétrograde (*nervus recurrens inter laminas tentorii*, Arnold), qui se porte en arrière, pour se jeter dans la tente du cervelet.

Les nerfs de la tente du cervelet, qui m'avaient d'abord paru naître à la fois du pathétique et de l'ophthalmique, mais qui naissent bien évidemment de la branche ophthalmique seulement, se dirigent d'avant en arrière, dans l'épaisseur de cette tente, plus près de la face inférieure que de la face supérieure, et se divisent en filaments très-déliés, dont les uns, externes, se portent au voisinage de la partie antérieure du sinus latéral, et dont les autres se contournent d'arrière en avant, pour gagner le sinus droit.

I. — NERF LACRYMAL OU LACRYMO-PALPÉBRAL.

Préparation. Découvrir d'abord ce nerf dans l'orbite; le suivre ensuite, d'avant en arrière, jusqu'à son origine. Cette dissection est difficile, à moins qu'on ne l'exécute sur une pièce qui a macéré dans l'acide nitrique étendu. On poursuit, après cela, le nerf dans l'épaisseur de la paupière supérieure.

Trajet du nerf lacrymal dans le sinus caverneux.

Il traverse la glande lacrymale.

Filet palpébral.

Filet temporal.

Filet malaire.

La plus petite des trois divisions de la branche ophthalmique, le *nerf lacrymal* (*fig.* 142), naît en dehors de cette branche, dans l'épaisseur de la paroi externe du sinus caverneux, où son origine et son trajet sont difficiles à découvrir à cause de son adhérence intime avec la dure-mère; il pénètre dans l'orbite par la partie externe et la plus étroite de la fente sphénoïdale, longe le bord supérieur du droit externe, traverse la *glande lacrymale*, à laquelle il fournit plusieurs filets, perce l'aponévrose de la paupière supérieure, descend verticalement dans l'épaisseur de cette paupière, entre l'aponévrose palpébrale et l'orbiculaire, et se divise en deux filets cutanés principaux, dont l'un, *palpébral*, longe le bord inférieur du cartilage tarse, dont l'autre, *temporal* et ascendant, va se perdre dans la peau de la région antérieure de la tempe. Chemin faisant, la branche lacrymale a fourni un *rameau malaire*, qu'on pourrait considérer comme une branche de bifurcation du nerf; ce rameau traverse l'os malaire et va se distribuer à la peau de la joue, sans s'anastomoser en aucune manière avec le nerf facial (1).

(1) Les auteurs parlent d'un filet fourni par le nerf lacrymal et qui s'anastomoserait avec la branche maxillaire supérieure, vers l'extrémité antérieure de la fente orbitaire inférieure. Je n'ai point vu ce filet.



Le nerf lacrymal s'anastomose, mais non toujours, avec le pathétique par un filet qui le rejoint près de son origine (1) ; il s'anastomose aussi avec le *rameau*

Fig. 142.

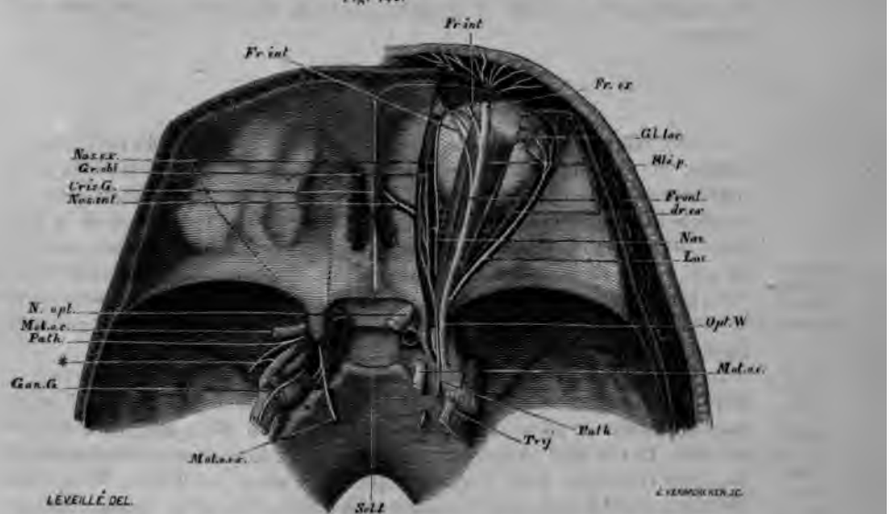

Nerfs superficiels de l'orbite, ganglion de Gasser, branche ophthalmique de Willis, nerf pathétique (*) *(d'après L. Hirschfeld).*

orbitaire du maxillaire supérieur, à l'aide d'un de ses filets terminaux, qui rejoint ce dernier nerf.

Les *rameaux lacrymaux* proprement dits, assez nombreux, sont extrêmement **Rameaux lacrymaux.**

(*) On voit, à gauche, la face supérieure de la voûte orbitaire, sur laquelle deux lignes ponctuées indiquent la portion triangulaire qu'il faut enlever pour mettre à découvert les nerfs superficiels de l'orbite. Le ganglion de Gasser, *Gan. G.*, est renversé ; ce qui permet de voir la portion motrice du trijumeau, cheminant sur sa face inférieure. A droite, on voit le trijumeau, *Trij.*, le ganglion de Gasser et les trois branches nerveuses qui en partent ; la voûte orbitaire étant enlevée, on peut voir les nerfs superficiels de l'orbite. — *Mot. oc.*, nerf moteur oculaire commun. — *Path.*, pathétique. — *Trij.*, trijumeau. — *Gan. G*, ganglion de Gasser. — *N. opt.*, nerf optique. — *Opt. W.*, branche ophthalmique de Willis. — *Lac.*, nerf lacrymal. — *Nas.*, nerf nasal. — *dr. ex.*, muscle droit externe. — *Front.*, nerf frontal. — *Elé. p.*, élévateur palpébral. — *Gl. lac.*, glande lacrymale. — *Fr. ex.*, nerf frontal externe. — *Fr. int.*, nerf frontal interne. — *Nas. ex.*, nerf nasal externe. — *Gr. obl.*, muscle grand oblique. — *Cris. G.*, apophyse crista galli. — *Nas. int.*, nerf nasal interne. — *Mot. oc. ex.*, moteur oculaire externe. — *Sel. t.*, selle turcique.

(1) Chez un grand nombre de sujets, il semble que ce nerf (et Swan décrit cette disposition comme normale) naisse par deux filets, dont l'un vient de la 5e paire et l'autre de la 4e. Dans une pièce que j'ai sous les yeux, il semblait au premier abord qu'il y eût deux nerfs lacrymaux, dont l'un venait de la manière accoutumée, c'est-à-dire de la branche ophthalmique, et dont l'autre, externe, plus petit, venait à la fois du pathétique et du frontal ; mais, en étudiant avec soin ces pièces après macération dans l'acide nitrique, il m'a été facile de voir que cette disposition n'était qu'apparente ; que, par le fait, les filets lacrymaux qui paraissent venir du pathétique, appartiennent essentiellement à la branche ophthalmique, et qu'ils se sont préalablement détachés de cette dernière pour s'accoler fortement au nerf pathétique, dont ils semblent être une émanation directe. Il se passe là ce qui a lieu pour les nerfs de la tente du cervelet, que j'ai crus longtemps provenir à la fois et du nerf pathétique et de la branche ophthalmique.

grêles ; quelquefois ils naissent par un tronc commun. La principale terminaison du nerf lacrymal est dans la paupière supérieure; les rameaux palpébraux pénètrent dans la paupière supérieure à l'union du tiers externe avec les deux tiers internes de ce voile, et se distribuent à la conjonctive et à la peau de la paupière.

II. — NERF FRONTAL.

Le *nerf frontal* (*fronto-palpébral*, Chaussier) est la continuation du nerf ophthalmique, par son volume et par sa direction; il pénètre dans l'orbite par la partie moyenne de la fente sphénoïdale, en même temps que le nerf pathétique (1). Il se porte horizontalement en avant, entre le périoste et le releveur de la paupière supérieure, qu'il croise à angle aigu, en dehors du pathétique, auquel il est uni par du tissu conjonctif assez dense, en dedans du lacrymal, et se divise, vers le tiers antérieur de l'orbite, en deux rameaux inégaux, qui souvent ne se séparent qu'à la partie antérieure de cette cavité : le *frontal interne* et le *frontal externe* (2).

Division du nerf frontal en deux branches.

Le *rameau frontal externe* ou *sus-orbitaire*, plus considérable que l'interne, va directement en avant, gagne le trou sus-orbitaire, par lequel il sort de l'orbite, pour s'épanouir en filets *ascendants* ou *frontaux* et en filets *descendants* ou *palpébraux*. 1° Les *filets palpébraux*, très-nombreux, se portent verticalement en bas, dans l'épaisseur de la paupière supérieure; un de ces filets se dirige horizontalement en dehors, sous le muscle orbiculaire. 2° Les *filets frontaux*, ordinairement au nombre de deux, l'un externe, l'autre interne, sont la véritable continuation du frontal externe, qui se bifurque presque toujours à son passage par le trou sus-orbitaire. Ils se réfléchissent de bas en haut : l'*externe*, qui est le plus considérable, se place entre le muscle et le périoste; l'*interne* se place entre le muscle et la peau. Tous deux se dirigent un peu obliquement en haut et en dehors, s'épanouissent en ramifications divergentes, qui se séparent à angle aigu et peuvent être suivies jusqu'à la suture lambdoïde. Ces filets sont presque tous destinés à la peau. Quelques-uns vont se perdre dans le périoste et dans les sinus frontaux ou dans le tissu osseux, ou dans le muscle frontal; mais ces filets musculaires sont purement sensitifs et ne président nullement à la contractilité de ce muscle, qui est exclusivement soumise au facial ou nerf de la 7e paire (3).

Branche frontale externe. Sa division: 1° En filets palpébraux; 2° En filets frontaux.

Tous les filets du frontal interne sont cutanés.

(1) Les nerfs qui pénètrent dans la cavité orbitaire par la fente sphénoïdale, se divisent : 1° en ceux qui passent par l'anneau fibreux du droit externe : ce sont les nerfs moteur commun, nasal et moteur externe; 2° en ceux qui passent au-dessus et en dehors des précédents, immédiatement au-dessous de l'apophyse d'Ingrassias, entre le périoste et le droit supérieur : ce sont les nerfs frontal, pathétique et lacrymal : ce dernier traverse isolément la fente sphénoïdale.

(2) Il n'est pas rare de voir se détacher du côté interne du nerf frontal un troisième rameau, qu'on peut appeler *fronto-nasal*, qui se porte obliquement en dedans et en avant, passe au-dessus du grand oblique, qu'il croise, sort de l'orbite au-dessous de la poulie du grand oblique, s'anastomose avec le nasal externe avant sa sortie et se termine avec lui dans l'épaisseur de la paupière supérieure.

Filet frontal osseux.

(3) Chez quelques sujets, il existe un *filet frontal osseux* fort remarquable, qui pénètre dans le trou orbitaire supérieur par un pertuis ouvert dans ce trou, et parcourt un canal creusé dans l'épaisseur du frontal. Ce nerf, verticalement dirigé en haut, comme le canal,

Leuf. D. de Anal. IX 165.
Tepling for neuralgia. Stocker. Z. Ch. Soc 1884 XVII 147

Le *frontal interne* est presque toujours plus petit, quelquefois cependant aussi considérable que le frontal externe. Son volume m'a paru en raison inverse de celui de ce dernier nerf et du rameau externe du nerf nasal. Souvent divisé en deux rameaux secondaires, il sort de l'orbite entre le trou orbitaire supérieur et la poulie du grand oblique (*supra-trochlearis*), se réfléchit en haut et en dedans, et se divise en filets *ascendants* ou *frontaux*, qui se répandent dans toute la portion des téguments du front intermédiaire aux nerfs frontaux externes droit et gauche, en *filets descendants* ou *palpébraux*, qui se distribuent à la peau et à la muqueuse de la paupière supérieure, et en *filets internes* ou *nasaux*, qui vont à la peau du nez et de la région intersourcilière, où ils s'anastomosent avec le nerf nasal, et à la muqueuse des sinus frontaux, en traversant les petits trous situés sur les côtés de la bosse nasale (1).

Rameau frontal interne.

Sa sortie de l'orbite.

Sa division.

III. — NERF NASAL.

Préparation. La portion orbitaire de ce nerf est facile à découvrir, entre le nerf optique et le muscle droit supérieur. Le rameau nasal externe est également facile à suivre sur la région frontale. Pour voir le nasal interne, il faut pratiquer une coupe verticale antéro-postérieure des fosses nasales, sur le côté de la cloison : cette coupe servira, d'ailleurs, à la démonstration de tous les nerfs profonds de la face.

Intermédiaire, au point de vue du volume, entre le nerf frontal et le nerf lacrymal de la branche ophthalmique de Willis, le *nerf nasal* naît de la partie interne de cette dernière, dont il est quelquefois distinct à l'entrée de cette branche dans le sinus caverneux. Accolé d'abord à la face interne de la branche ophthalmique, il s'accole ensuite au côté externe du moteur oculaire commun, et pénètre avec lui dans l'orbite, en passant à travers l'anneau fibreux qui sépare les deux tendons d'origine du muscle droit externe, entre la branche supérieure et la branche inférieure de ce dernier nerf; puis, changeant de direction, il se porte en dedans et en avant, au-dessus du nerf optique, qu'il croise obliquement, au-dessous du muscle droit supérieur, puis au-dessous du grand oblique, gagne la paroi interne de l'orbite et se divise, au niveau du trou orbitaire interne antérieur, en deux rameaux, le *nasal interne* et le *nasal externe*.

Mode d'origine.

Ses rapports dans le sinus caverneux.

Sa division.

Avant d'entrer dans l'orbite, le nerf nasal fournit un *filet long et grêle*, quelquefois double, qui va se rendre au ganglion ophthalmique et en constitue la racine sensitive; il fournit, en outre : 1° un ou plusieurs nerfs ciliaires, qui se comportent comme les nerfs ciliaires émanés du ganglion ophthalmique; 2° des

Filet long et grêle du ganglion ophthalmique.

émet successivement de petits filets qui deviennent périostiques. Le nerf lui-même sort définitivement du canal au niveau de la bosse frontale, pour devenir sous-cutané.

(1) Lorsqu'il existe deux rameaux frontaux internes, on voit le rameau le plus interne passer dans un anneau fibreux pratiqué dans l'épaisseur de la partie supérieure de la poulie du muscle grand oblique de l'œil et se diviser en filets *palpébraux* et *nasaux*, tandis que le rameau le plus externe fournit les filets *frontaux*. Ce rameau externe traverse quelquefois l'arcade orbitaire d'arrière en avant, dans un conduit particulier ; j'ai vu ce rameau pénétrer dans le sinus frontal, en se portant de dehors en dedans, s'appliquer contre la paroi antérieure du sinus, puis sortir sur les côtés de la bosse nasale par un trou particulier. Ce rameau ne fournissait aucun filet appréciable dans le sinus, bien qu'il fût placé entre sa paroi antérieure et la membrane qui le tapisse.

Variétés anatomiques.

J'ai vu le nerf frontal divisé, dès son entrée dans l'orbite, en quatre rameaux, dont les deux externes appartenaient au frontal externe, et les deux internes, au frontal interne.

filets musculaires, en nombre indéterminé, qui suivent les artères musculaires et vont, en définitive, se perdre dans les muscles de l'œil.

Nasal externe.

Le *nasal externe* se porte d'arrière en avant, en suivant la direction primitive du nerf, au-dessous du muscle grand oblique, sort de l'orbite en passant au-dessous de la poulie cartilagineuse de ce muscle (*infra-trochlearis*, Arnold), reçoit quelquefois la division du nerf frontal que j'ai désignée sous le nom de fronto-nasale (1), et se divise : 1° en filets *palpébraux*, qui se portent, en bas et en dehors, dans l'épaisseur du muscle orbiculaire et s'anastomosent entre eux en arcade, au niveau du bord libre de la paupière supérieure, et avec des filets ascendants du nerf sous-orbitaire ; quelques-uns vont se rendre au sac lacrymal, à la caroncule et aux conduits lacrymaux ; 2° en filets *nasaux*, très-multipliés, qui se portent sur le dos du nez, sans s'anastomoser en aucune manière avec les filets du facial qui accompagnent la veine angulaire ; 3° en filets *frontaux*, qui vont s'anastomoser avec les divisions du frontal interne.

Sa division : En filets palpébraux ; En filets nasaux ; En filets frontaux.

Nasal interne.

Le *nasal interne* ou *ethmoïdal* offre un trajet fort remarquable : il s'engage dans le petit canal orbitaire interne et antérieur, qui le conduit dans la fosse ethmoïdale de la base du crâne (2), se réfléchit d'arrière en avant sur les côtés de l'apophyse crista galli, pénètre dans les fosses nasales par la fente ethmoïdale, augmente sensiblement de volume et se divise en deux ramuscules : l'un *interne* ou *nerf antérieur de la cloison*, l'autre *externe* ou *nerf de la paroi externe des fosses nasales*. Logé dans un dédoublement de la dure-mère qui le sépare du bulbe olfactif, il fournit, selon Blandin et M. Froment, un ou plusieurs filets à cette membrane, dans son trajet le long de la fosse ethmoïdale.

Sa division.

Nerf antérieur de la cloison

Le *rameau interne*, ou *nerf antérieur de la cloison*, gagne l'épaisseur de la membrane fibro-muqueuse qui revêt la partie antérieure de la cloison, et se divise en plusieurs filaments fort grêles, qu'on peut suivre jusqu'au-dessous de la partie moyenne de cette cloison.

Nerf de la paroi externe des fosses nasales.

Le *rameau externe*, ou *nerf de la paroi externe des fosses nasales*, longe le bord antérieur de la cloison et se divise en deux filets secondaires, l'un postérieur ou muqueux, l'autre antérieur ou cutané. Le premier se porte sur la partie antérieure de la paroi externe des fosses nasales et s'épanouit sur les cornets (*rameau supérieur des cornets*). Le second (*nerf naso-lobaire*, Chauss.), moins grêle, suit la direction primitive du nerf, se place derrière l'os propre du nez qui lui fournit un sillon et souvent même un canal. Parvenu au niveau du bord inférieur des os propres du nez, le filet naso-lobaire traverse d'arrière en avant, en s'élargissant, le tissu fibreux qui unit ce bord au cartilage du nez et se répand à la peau de l'aile du nez et au lobule, sans s'anastomoser avec le facial. De ce filet naso-lobaire émanent plusieurs filets plus petits, qui traversent plus ou moins obliquement l'os propre du nez et vont se distribuer à la peau du nez.

Filet naso-lobaire.

(1) J'ai vu le nerf nasal externe fournir un rameau qui se portait de dehors en dedans, s'anastomosait avec le nerf fronto-nasal, traversait la voûte orbitaire pour pénétrer dans la cavité du crâne, parcourait, sous la dure-mère, un trajet d'un pouce, traversait l'os frontal en dehors et au-dessus du sinus frontal et se distribuait à la peau du front.

(2) Il n'est pas rare de voir le nerf nasal interne, lorsqu'il est dans la gouttière ethmoïdale, donner un filet récurrent qui pénètre dans l'orbite par un petit conduit antérieur au conduit orbitaire interne et venir s'anastomoser avec le nerf nasal externe. J'ai vu ce petit rameau s'anastomoser avec le rameau fronto-nasal, que j'ai dit être une division normale du nerf frontal.

Wiederholung unpaktabler. Brailey

Br. Med. J. 1885 II 688

Resection Ellbogen. Zeisel. Wien Med. Presse.

1881 1092.

Gleichart. J. d. Anat. IV 229.
~~Archiv~~. Virch. Jahr. 1875. S. 18.
Schwalbe - Oculomotor ganglion. J. d. Anat VII 217 VIII 187
Krause - J. d. Anat. X 178.
" " " XI 169.

IV. — GANGLION OPHTHALMIQUE.

Préparation. On peut arriver au ganglion ophthalmique de plusieurs manières : 1° en préparant le rameau que le moteur oculaire commun fournit au petit oblique ; 2° directement, en enlevant le tissu adipeux situé entre le droit externe et le nerf optique. Le rameau que le nerf nasal fournit au ganglion et les nerfs ciliaires se découvrent avec la plus grande facilité.

Le *ganglion ophthalmique, ganglion ciliaire*, est un petit renflement grisâtre, aplati, lenticulaire (*ganglion lenticulaire*), qui occupe le côté externe du nerf optique, contre lequel il est appliqué, à 4 ou 6 millimètres du trou optique, au milieu d'une grande quantité de tissu adipeux, qui en rend la préparation difficile. Situation du ganglion ophthalmique.

Son *volume* présente beaucoup de variétés : quelquefois c'est un simple renflement miliaire, qui est le point de départ et l'aboutissant d'un certain nombre de nerfs ; d'autres fois il a le volume d'une lentille.

Sa *forme* ne varie pas moins : arrondi parfois, le plus souvent il présente quatre angles droits, deux postérieurs et deux antérieurs.

Fig. 143.

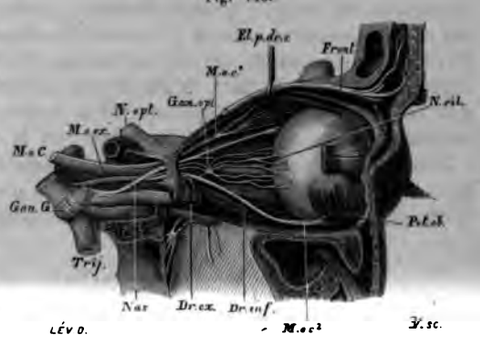

Cavité orbitaire, dont on a enlevé la paroi externe (*) *(d'après L. Hirschfeld).*

Par l'*angle postérieur et supérieur*, il reçoit du nerf nasal le filet long et grêle (*racine sensitive*) déjà indiqué, qui se détache de ce nerf pendant qu'il est encore contenu dans le sinus caverneux ; il n'est pas rare de voir une seconde racine longue, mais extrêmement grêle, fournie par le même nerf nasal au ganglion ophthalmique. Sa longue racine.

Par l'*angle postérieur et inférieur*, il reçoit le filet gros et court qui vient du rameau fourni au muscle petit oblique par la branche inférieure du moteur commun (*racine motrice*).

Par ses *angles antérieurs*, le ganglion fournit deux petits faisceaux de nerfs connus sous le nom de *nerfs ciliaires* (*nerfs iriens*, Chauss.). Sa courte racine.

Enfin, il existe, pour le ganglion ophthalmique, une *racine ganglionnaire*, ou mieux, un filet de communication avec le ganglion cervical supérieur ; cette racine, signalée par Lecat et mieux décrite par Ribes, naît du plexus caverneux, pénètre dans l'orbite avec le nerf nasal, et se porte tantôt à la racine sensitive ou nasale du ganglion ophthalmique, tantôt à ce ganglion lui-même. Sa racine ganglionnaire.

Les *nerfs ciliaires* sont remarquables : 1° par leurs flexuosités, qui sont analogues à celles des artères du même nom ; 2° par leur groupement en deux faisceaux, Les nerfs ciliaires sont divisés en deux faisceaux.

(*) *M. o. c.*, moteur oculaire commun. — *M. o. ex.*, moteur oculaire externe. — *N. opt.*, nerf optique. — *Gan. oph.*, ganglion ophthalmique. — *M. o. c.*, branche supérieure du moteur oculaire commun, se rendant à l'élévateur de la paupière supérieure et au droit supérieure, *Fl. p.*, *dr. s.* — *Front.*, nerf frontal. — *N. cil.*, nerfs ciliaires. — *Pet. ob.*, muscle petit oblique. — *M. o. c²*, branche inférieure du moteur oculaire commun. — *Dr. ex.*, muscle droit externe. — *Nas.*, nerf nasal. — *Trij.*, trijumeau. — *Gang. G.*, ganglion de Gasser.

l'un *supérieur* au nerf optique, assez généralement composé de quatre filets ; l'autre *inférieur* au nerf optique, composé de cinq ou six filets. Les nerfs ciliaires ne s'anastomosent point entre eux avant d'arriver au globe de l'œil, à l'exception cependant du nerf ciliaire qui provient directement du rameau nasal et qui s'anastomose avec un nerf ciliaire inférieur provenant du ganglion ophthalmique.

Les nerfs ciliaires perforent la sclérotique.

Parvenus à la sclérotique, les nerfs ciliaires la perforent plus ou moins obliquement et tout autour de l'insertion du nerf optique, à l'exception de deux ou trois, qui traversent la sclérotique au voisinage de l'insertion des muscles de l'œil. Après avoir traversé la sclérotique, ils s'aplatissent en rubans et se portent d'arrière en avant et parallèlement, entre la sclérotique et la choroïde, en adhérant, en quelque sorte, à la première de ces membranes, qui est sillonnée pour les recevoir. Parvenus au voisinage du cercle ciliaire, chacun de ces nerfs se divise en deux ou trois filets, qui s'anastomosent avec les filets voisins, et semblent se perdre dans le muscle ciliaire, lequel a été considéré par quelques anatomistes comme un ganglion nerveux, *ganglion annulaire* (*annulus gangliformis seu ganglion annulare*, Sœmmer.), et dans lequel on a trouvé, en effet, des cellules nerveuses. Mais si on poursuit la dissection de ces filets nerveux à travers le muscle ciliaire, on voit que la plupart vont se rendre à l'iris, où ils se terminent (V. t. II, p. 641). Quelques-uns se distribuent au muscle ciliaire, d'autres se ramifient dans l'épaisseur de la cornée, ou percent la sclérotique à son union avec la cornée, pour se distribuer à la conjonctive (1).

Leur terminaison dans le muscle ciliaire, dans l'iris et dans la cornée.

Tiedemann a vu un filet pénétrer dans le nerf optique avec l'artère centrale de la rétine : il dit que les artères ciliaires sont accompagnées par des filets très-déliés, qu'il a pu suivre jusque dans la rétine, jusque dans la zone de Zinn.

B. — Branche maxillaire supérieure.

Préparation. **Scier l'arcade zygomatique, renverser le masséter, enlever la voûte orbitaire, préparer d'abord le filet lacrymal, le filet malaire et le filet temporal du rameau orbitaire ; vider ensuite la cavité orbitaire, enlever la paroi supérieure de la fosse zygomato-maxillaire, pour arriver dans la fosse ptérygo-maxillaire à l'aide de deux coupes qui se réunissent à angle aigu sur le trou grand rond. Détacher les muscles ptérygoïdiens à leur insertion ptérygoïdienne ; suivre le nerf dans le canal sous-orbitaire et à la face.**

Son trajet.

La *branche maxillaire supérieure*, branche moyenne du trijumeau pour la position et pour le volume, se porte d'arrière en avant, pour s'engager, après un très-court trajet, dans le trou grand rond, qui la conduit dans la fosse sphéno-maxillaire ; elle gagne ensuite le canal sous-orbitaire, qu'elle parcourt dans toute sa longueur, sous le nom de nerf *sous-orbitaire* (*infrà-orbitalis*) et, parvenue à la partie antérieure de ce canal, se recourbe de haut en bas, pour s'épanouir dans la joue.

Plexiforme à son origine et dans le trou grand rond, la branche maxillaire supérieure est fasciculée dans le reste de son étendue. La petite racine ou racine non ganglionnaire du trijumeau lui est entièrement étrangère.

Ses rapports

La portion crânienne de la branche maxillaire supérieure est logée dans un dédoublement de la dure-mère. Dans la fosse sphéno-maxillaire, ce nerf est entouré de tissu adipeux et séparé des parties contenues dans l'orbite par une lame

(1) Tiedemann dit encore avoir vu, une seule fois, il est vrai, un filet nerveux assez considérable, venant du ganglion de Meckel, se rendre au rameau gros et court qui, de la 3e paire, va concourir à la formation du ganglion ophthalmique.

fibreuse qui, en se prolongeant dans l'orbite, convertit en canal la gouttière sous-orbitaire. Enfin la portion terminale du nerf s'épanouit au-devant du muscle canin, derrière les muscles élévateurs commun et propre de la lèvre supérieure.

Les *rameaux* que fournit la branche maxillaire supérieure, sont de deux ordres : les uns naissent directement de ce nerf; les autres ont leur point de départ dans le ganglion sphéno-palatin. Ses rameaux.

Les rameaux non ganglionnaires sont :

1° Le rameau orbitaire ou lacrymo-temporal ;

2° Les nerfs alvéolo-dentaires postérieurs;

3° Le nerf alvéolo-dentaire antérieur ;

4° Les rameaux terminaux ou sous-orbitaires.

Fig. 144.

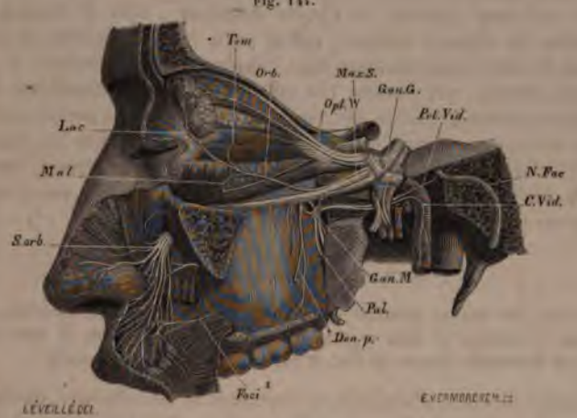

Nerf maxillaire supérieur, rameau orbitaire, ganglion sphéno-palatin et ses branches, nerfs alvéolo-dentaires postérieurs (*) *(d'après L. Hirschfeld).*

Les rameaux qui naissent par l'intermédiaire du ganglion de Meckel sont :

1° Les nerfs palatins;

2° Les nerfs sphéno-palatins, parmi lesquels je rangerai le *nerf naso-pharyngien*,

3° Et le nerf vidien.

Plusieurs filets grêles, qui naissent, soit du ganglion de Meckel, soit du nerf maxillaire supérieur lui-même, enlacent l'artère maxillaire interne et concourent à la formation de son plexus (1).

(*) *Gan. G.*, ganglion de Gasser. — *Max. s.*, nerf maxillaire supérieur. — *Opt. W.*, nerf ophthalmique de Willis et deux de ses divisions, le nerf lacrymal et le nerf frontal. — *Orb.*, rameau orbitaire du nerf maxillaire supérieur. — *Tem.*, rameau temporal coupé. — *Lacr.*, rameau lacrymo-palpébral, s'anastomosant avec le rameau lacrymo-palpébral de l'ophthalmique. — *Mal.*, rameau malaire coupé près de son origine. — *S. orb.*, nerfs sous-orbitaires, s'anastomosant avec le nerf facial, *Fac.* — *Den. p.*, nerfs alvéolo-dentaires postérieurs. — *Pal.*, nerfs palatins. — *Gan. M.*, ganglion de Meckel. — *C. Vid.*, filet carotidien du nerf vidien. — *N. fac.*, nerf facial. — *Pet. Vid.*, filet pétreux du nerf vidien.

(1) J'ai vu un petit filet émané du nerf maxillaire supérieur croiser obliquement la branche ophthalmique, en passant au-dessus d'elle et du nerf de la 3e paire, et aller se jeter sur l'artère carotide interne, pour concourir à la formation du plexus caverneux.

I. — RAMEAUX NON GANGLIONNAIRES.

1° Rameau orbitaire ou lacrymo-temporal.

Sa division :

Ce rameau naît immédiatement au-devant du trou du grand rond et se détache du côté supérieur du nerf ; situé d'abord au milieu du tissu graisseux, puis dans la lame fibreuse, il traverse la fente sphéno-maxillaire, à laquelle il est accolé, pour pénétrer dans l'orbite, dont il longe la paroi inférieure, et se divise en deux rameaux secondaires : 1° l'un supérieur ou ascendant : c'est le *rameau lacrymo-palpébral de l'orbitaire*, qui pénètre la glande lacrymale par sa face inférieure, s'anastomose avec le nerf lacrymo-palpébral de la branche ophthalmique, pour se distribuer à la glande lacrymale, et envoie quelques rameaux à la paupière supérieure, au voisinage de son angle externe : ces rameaux sont tous cutanés ; 2° l'autre inférieur : c'est le *rameau malaire*, continuation du rameau orbitaire, qui se porte horizontalement en avant, pénètre dans le petit canal pratiqué dans l'épaisseur de l'os malaire et se subdivise en *filet malaire*, qui traverse l'os malaire et vient se distribuer à la peau de la région malaire (1), et en *filet temporal*, qui traverse la portion orbitaire du même os et s'enfonce dans l'épaisseur de la partie antérieure du muscle temporal, où il s'anastomose avec le nerf temporal profond antérieur, branche du maxillaire inférieur. J'ai vu quelquefois deux filets temporaux traverser l'os malaire dans deux points différents.

1° En rameau lacrymo-palpébral ;

2° En rameau malaire.

2° Nerfs alvéolo-dentaires postérieurs.

Préparation. Sur des os ramollis par l'acide nitrique, on voit très-bien ces nerfs sans préparation, à travers le tissu osseux devenu demi-transparent. Il faut étudier ces nerfs, et par la surface externe de l'os, et par la surface interne du sinus.

Leur nombre est variable.

Trajet.

Au nombre de deux, distingués en supérieur et en inférieur, quelquefois au nombre de trois, les *nerfs alvéolo-dentaires postérieurs* (*fig.* 146) se détachent du nerf maxillaire supérieur, tantôt par un tronc commun, tantôt isolément, au moment où ce nerf va s'engager dans le canal sous-orbitaire. Ils se portent en avant et en bas, s'appliquent d'abord contre la tubérosité maxillaire et fournissent quelques filets, qui vont se distribuer à la muqueuse buccale et aux gencives ; plusieurs de ces filets se perdent manifestement dans la boule graisseuse de la joue. Les nerfs alvéolo-dentaires postérieurs sont ensuite immédiatement reçus dans les conduits dentaires postérieurs, canaux creusés dans l'épaisseur de la tubérosité maxillaire, s'aplatissent et se présentent alors sous l'aspect de petits rubans. Le *nerf alvéolo-dentaire postérieur et supérieur* traverse d'arrière en avant la base de la tubérosité maxillaire et va s'anastomoser, au niveau de la fosse canine, avec un filet émané du nerf dentaire antérieur. Le *nerf alvéolo-dentaire postérieur et inférieur*, plus considérable que le précédent, parcourt, au-dessous de la tubérosité maxillaire, un trajet curviligne à concavité supérieure et va s'anastomoser, au niveau de la fosse canine, avec le nerf alvéolo-dentaire postérieur et supérieur. Aucune ramification ne naît de la partie supérieure de ces nerfs, qui, inférieurement, émettent un très-grand nombre de filets, lesquels, par leurs anastomoses, constituent une série de mailles ou aréoles extrêmement

Nerf alvéolo-dentaire postérieur et supérieur.

Nerf alvéolo-dentaire postérieur et inférieur.

(1) On dit qu'il s'anastomose dans cette région avec le nerf facial ; je n'ai jamais vu cette anastomose.

Calori on anomalies of superficial canal strata.
Lond. Mec. Rec. June 2/74
Centralblatt. Nov 28/74

Leuf - Ch. d. Amer IX 165.

remarquables ; ces mailles et les nerfs dentaires qui en émanent, sont contenus dans l'épaisseur de l'os, mais beaucoup plus rapprochés de la surface interne du sinus que de la surface externe de l'os maxillaire. C'est de ces mailles que naissent : 1° les filaments extrêmement déliés qui vont former les nerfs dentaires des grosses et des petites molaires, filaments qui sont en nombre égal à celui des racines (1) ; 2° les filets destinés à la gencive de cette région et à la muqueuse buccale. On voit manifestement quelques filets se perdre dans le tissu de l'os maxillaire ; aucun os ne présente un aussi grand nombre de nerfs propres que le maxillaire supérieur.

3° Nerf alvéolo-dentaire antérieur.

Son origine dans le canal sous-orbitaire.

C'est le seul rameau que le nerf maxillaire supérieur fournisse dans le canal sous-orbitaire (2). Tellement volumineux qu'il pourrait être considéré comme une branche de bifurcation du nerf sous-orbitaire, il naît à 10 ou 12 millimètres de l'orifice de sortie de ce canal (*fig.* 146). Il s'engage aussitôt dans un canal particulier, que lui fournit l'os maxillaire supérieur, donne, en dehors, un petit rameau qui va s'anastomoser avec le nerf alvéolo-dentaire postérieur et supérieur, se porte d'abord horizontalement de dehors en dedans, puis verticalement en bas, en contournant l'ouverture antérieure des fosses nasales et se réfléchit sur le plancher de ces fosses, contenu, pendant tout ce trajet, dans l'épaisseur de l'os maxillaire supérieur. Sa portion horizontale est superficielle ; sa portion verticale est profonde et séparée seulement de la pituitaire par une couche osseuse très-mince. Parvenu au niveau du plancher des fosses nasales, à 4 millimètres de cet orifice, il s'épanouit en un grand nombre de filets, dont les uns sont *descendants*, les autres *ascendants*. Ceux-ci se réfléchissent de bas en haut, vers la muqueuse du canal nasal, où ils se perdent. Les *filets descendants* se terminent en fournissant les nerfs dentaires des incisives, de la canine et de la première molaire, ainsi que les filets gingivaux correspondants. Un grand nombre de filets se perdent aussi dans l'épaisseur de l'os.

Son anastomose avec le nerf dentaire postérieur et supérieur.

Son épanouissement : En filets ascendants, Et en filets descendants

4° Nerfs sous-orbitaires.

Épanouissement terminal du maxillaire supérieur :

Parvenu à l'orifice antérieur du canal sous-orbitaire, le nerf maxillaire supérieur, dont les filets étaient simplement juxtaposés, s'épanouit immédiatement en un pinceau de rameaux divergents, situés sous le muscle élévateur profond de la lèvre supérieure (*fig.* 144). Ces rameaux peuvent être divisés : 1° en *ascendants* ou *palpébraux*, qui se renversent en haut et en dehors, sous le muscle orbiculaire des paupières, pour se porter à la peau et à la conjonctive de la paupière inférieure : l'un d'eux s'anastomose avec les filets du nasal externe ; 2° en *internes* ou *nasaux*, très-multipliés, qui vont sur les côtés du nez et sont destinés à la peau et à la muqueuse de cet organe : l'un d'eux longe la sous-cloison (3) ; 3° en

En rameaux palpébraux;

En rameaux nasaux;

(1) Les filets nerveux des molaires à deux et trois racines se divisent et s'anastomosent entre eux dans la pulpe dentaire.

(2) Quelquefois, cependant, j'ai vu le nerf dentaire postérieur naître dans le canal sous-orbitaire.

(3) J'ai vu les rameaux nasaux et palpébraux naître du nerf maxillaire supérieur avant qu'il eût fourni le dentaire antérieur, s'engager dans un conduit particulier, situé en dedans du canal sous-orbitaire, sortir de ce canal au niveau de la ligne de séparation de la joue et du nez et s'épanouir en filets nasaux et palpébraux, tandis que les rameaux labiaux présentaient la disposition accoutumée.

En rameaux labiaux.

descendants ou *labiaux*, qui sont les plus nombreux et qui se portent, en divergeant, dans l'épaisseur de la lèvre supérieure. Ces rameaux labiaux croisent presque à angle droit, avec ou sans accolement, mais sans anastomoses proprement dites, les rameaux correspondants du facial et constituent ainsi avec ces derniers une espèce de treillage, auquel on a donné improprement le nom de *plexus sous-orbitaire*. (Voyez *Nerf facial*.)

Division des rameaux labiaux : En rameaux cutanés ; Et en rameaux muqueux et glanduleux.

Les rameaux labiaux de la branche maxillaire supérieure, qui sont et plus nombreux et plus volumineux que ceux du facial, parvenus dans l'épaisseur de la lèvre supérieure, se divisent en deux ordres de nerfs : les uns, *cutanés*, les autres, *muqueux* et *glandulaires*. Ces derniers se distribuent : 1° à la muqueuse de la lèvre supérieure, et plus particulièrement à son bord libre, 2° à la couche glanduleuse, si remarquable, qui lui est subjacente. Les filets cutanés, destinés à la peau et aux follicules pileux, sont inférieurs en nombre et en volume aux filets muqueux et glanduleux. Le développement de ces filets cutanés est en raison directe de celui des follicules pileux : ils sont énormes chez les animaux à moustache.

II. — GANGLION SPHÉNO-PALATIN OU GANGLION DE MECKEL.

Ganglion sphéno-palatin.

Après avoir fourni le nerf orbitaire, et pendant qu'elle est encore contenue dans la fosse sphéno-palatine, la branche maxillaire supérieure émet, par son

Fig. 445

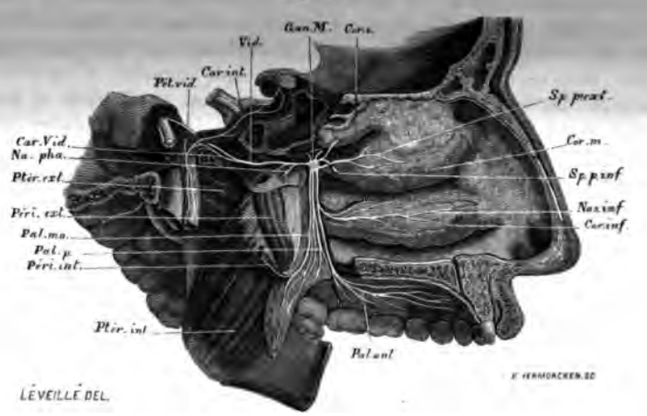

Ganglion de Meckel et ses branches, sur une coupe de la paroi externe des fosses nasales (*) *(d'après L. Hirschfeld).*

côté inférieur, un gros rameau, souvent deux (et quelquefois plusieurs), d'où partent immédiatement un grand nombre de nerfs divergents : ce sont les

(*) *Gan. M.*, ganglion de Meckel. - *Cor. s.*, cornet supérieur.— *Sp. p. ext.*, nerf sphéno-palatin externe. — *Cor. m.*, cornet moyen. — *Sp. p. int.*, nerf sphéno-palatin interne, coupé. — *Nas. inf.*, rameau nasal inférieur. — *Cor. inf.*, cornet inférieur. — *Pal. ant.*, nerf palatin antérieur. — *Ptér. int.*, muscle ptérygoïdien interne. — *Péri. int.*, muscle péristaphylin interne, coupé. — *Pal. po.*, nerf palatin postérieur, se distribuant au péristaphylin interne et au palato-staphylin. — *Pal. mo.*, nerf palatin moyen. — *Péri. ext.*, muscle péristaphylin externe. — *Ptér. ext.*, muscle ptérygoïdien externe. — *Na. pha.*, nerf naso-pharyngien de Bock. — *Car. Vid.*, filet carotidien du nerf vidien. — *Pét. vid.*, filet pétreux du nerf vidien. — *Car. int.*, carotide interne. — *Vid.*, nerf vidien.

Blanell. Dang. Dis. I. J. Ant. VII 217.

Sympathetic ganglia in heart. Rankin Proc. Jan 1870 8.6

trois nerfs palatins, les nerfs sphéno-palatins et le nerf vidien. Au point de divergence de ces nerfs, se voit un renflement, que Meckel l'ancien (1) a regardé comme un ganglion, et qui est connu, depuis lui, sous les noms de *ganglion de Meckel, ganglion sphéno-palatin*.

Description de ce ganglion.

C'est un renflement grisâtre, triangulaire, situé dans la fosse ptérygo-maxillaire, au-dessous de la branche maxillaire supérieure, en dehors du trou sphéno-palatin (d'où le nom de ganglion sphéno-palatin, qui lui a été donné par Meckel), au-devant du trou vidien, au-dessus des nerfs palatins postérieurs. Son volume varie depuis celui d'une lentille jusqu'à celui d'un petit pois.

Son union avec le nerf maxillaire supérieur.

Le ganglion sphéno-palatin est uni au nerf maxillaire supérieur par deux ou trois rameaux très-courts, qui se détachent de ce nerf pendant son trajet à travers la fosse ptérygo-maxillaire. Ces rameaux convergent vers le ganglion et se perdent en partie dans son épaisseur, en partie s'accolent simplement à sa surface, pour se continuer directement avec les nerfs palatins et sphéno-palatins.

Ses trois racines.

Longet a établi, en 1842, que le ganglion sphéno-palatin reçoit, de même que le ganglion ophthalmique, trois *racines*, l'une sensitive, l'autre motrice, la troisième sympathique. La *racine sensitive* est fournie par le nerf maxillaire supérieur; la *racine motrice* provient du facial, par l'intermédiaire du grand nerf pétreux superficiel; la *racine sympathique*, enfin, est une émanation du plexus caverneux. Ces deux dernières, distinctes l'une de l'autre à leur origine et dans une grande partie de leur trajet, se réunissent, au voisinage du ganglion, pour constituer le nerf *vidien* ou *ptérygoïdien*.

III. — RAMEAUX GANGLIONNAIRES.

Les rameaux qui naissent du ganglion sphéno-palatin sont distingués en inférieurs ou nerfs palatins, antérieurs ou nerfs sphéno-palatins et postérieurs ou nerf pharyngien.

1° Nerfs palatins.

Au nombre de trois : un *antérieur*, qui est le plus considérable, un *postérieur*, qui est le moyen sous le rapport du volume, et un *intermédiaire*, qui est le plus petit. Ces nerfs font suite au ganglion de Meckel ; mais il est de toute évidence, dans le plus grand nombre des cas, qu'ils se détachent directement de la partie inférieure du nerf maxillaire supérieur (2). Les trois nerfs palatins semblent constitués par un rameau de bifurcation de la branche maxillaire supérieure.

Grand nerf palatin

a. Le *nerf palatin antérieur*, ou *grand nerf palatin*, pénètre immédiatement dans le canal palatin postérieur, le parcourt dans toute son étendue et, parvenu à son orifice inférieur, se réfléchit d'arrière en avant pour se terminer à la voûte palatine, en se bifurquant.

Rameau nasal inférieur.

Chemin faisant, il fournit : 1° immédiatement après son entrée dans le canal palatin, un *rameau nasal inférieur* (*rameau inférieur des cornets*), qui est destiné à la muqueuse du méat moyen, du cornet et du méat inférieurs : la division qui va au cornet inférieur peut être suivie jusqu'à la partie antérieure de ce cornet ; 2° plusieurs petits filets qui traversent la paroi interne du sinus maxil-

(1) *Mém. de Berlin*, 1849.

(2) Dans un cas, le ganglion de Meckel se trouvait appliqué contre la face interne du nerf maxillaire supérieur, et de la partie supérieure de ce ganglion partait un filet qui allait s'unir à la branche que le moteur oculaire externe fournit au grand sympathique.

laire et vont se rendre aux dernières dents molaires ; un filet très-grêle est destiné à la muqueuse du sinus ; 3° au sortir du canal palatin, et même quelquefois pendant qu'il y est encore contenu, un *rameau staphylin*, qui s'épanouit en plusieurs filets qui se portent tous en arrière dans l'épaisseur du voile du palais ; ces filets se divisent en *supérieurs*, qui vont se distribuer à la muqueuse nasale, et en *inférieurs*, qui vont à la muqueuse buccale de ce voile et à la couche glanduleuse subjacente. Aucun filet ne peut être suivi dans l'épaisseur des muscles du voile du palais.

Rameau staphylin.

Des deux *branches terminales*, qui toutes deux occupent la voûte palatine, l'une, *externe*, avoisine l'arcade alvéolaire ; l'autre, *interne*, se rapproche de la ligne médiane. Toutes deux se portent dans la couche glanduleuse du palais et se perdent dans l'épaisseur des glandes et de la muqueuse palatine et gingivale.

Nerf palatin postérieur ou moyen.

b. Le nerf *palatin postérieur* par la position, moyen par le volume, s'engage dans un conduit particulier, au sortir duquel il se porte d'avant en arrière, sous la muqueuse nasale du voile du palais, et se divise en deux ordres de filets : les uns qui sont destinés aux téguments muqueux et à la couche glanduleuse du voile du palais ; les autres qui vont se distribuer aux muscles péristaphylin interne et palato-staphylin. Longet, à qui nous devons la connaissance de ce fait, l'a parfaitement expliqué en montrant que le nerf palatin postérieur est la continuation du filet crânien du nerf vidien, émanation du facial ; et, en effet, il est extrêmement facile de suivre ce filet à travers le ganglion, jusque dans le nerf palatin postérieur (1).

Filets du péristaphylin interne et du palato-staphylin.

Petit nerf palatin.

c. Le *nerf palatin moyen*, le plus petit des trois, est extrêmement grêle ; il s'engage dans un conduit particulier, et quelquefois dans le conduit palatin postérieur, et va se distribuer au tégument muqueux du voile du palais et à la couche glanduleuse subjacente (2).

2° Nerfs sphéno-palatins ou nasaux postérieurs.

Préparation. Sur une coupe verticale du crâne, qu'on aura fait macérer préalablement dans l'acide nitrique étendu, décoller la pituitaire de dessus la cloison et les cornets, et étudier ces nerfs par la surface adhérente de cette membrane.

Leur situation.

Extrêmement grêles, ils naissent de la partie interne du ganglion de Meckel et pénètrent, par le trou sphéno-palatin, dans les fosses nasales, où Scarpa les a suivis avec son exactitude accoutumée. Ils se placent tous dans l'épaisseur de la pituitaire, ou mieux, entre le périoste et la muqueuse, et ne peuvent être bien vus que lorsqu'on a détaché cette membrane fibro-muqueuse des os qu'elle revêt : on distingue alors les filets nerveux à travers la couche fibreuse, devenue demi-transparente sur les pièces qu'on a fait macérer dans l'acide nitrique étendu.

Les nerfs sphéno-palatins, se partageant entre la cloison et la paroi externe des fosses nasales, se divisent en *internes* et en *externes*.

Nerf de la cloison ou nerf naso-palatin.

a. Il n'existe qu'un nerf *sphéno-palatin interne* (*fig.* 145) : c'est le *nerf de la cloison* (*naso-palatin*, Scarpa), qui se porte de dehors en dedans, au-devant du sinus sphénoïdal, au-dessous de l'orifice de ce sinus, et gagne ainsi la cloison des fosses na-

Variété.

(1) J'ai vu un nerf palatin pénétrer dans le sinus maxillaire, au-dessous de la membrane du sinus, traverser verticalement la tubérosité maxillaire derrière la dernière dent molaire, et se porter à la voûte palatine.

(2) Ce fait d'anatomie explique la déviation de la luette dans les paralysies du facial dont la cause a son siége au-dessus du premier coude de ce nerf, c'est-à-dire au-dessus de l'origine du filet crânien du grand nerf pétreux.

Sapolin Brick. Jan. 1871 C S. McClement of Victoria

sales. Dirigé d'abord presque verticalement en bas, il chemine ensuite presque horizontalement d'arrière en avant, jusqu'au niveau de l'orifice supérieur du canal palatin antérieur, où il s'engage, pour pénétrer dans un conduit particulier, bien distinct du canal palatin antérieur, et parallèle au conduit du naso-palatin du côté opposé (1).

On voit manifestement ces nerfs se porter dans la muqueuse palatine, derrière les dents incisives, sur cette saillie de la muqueuse palatine contre laquelle vient si souvent s'appliquer la pointe de la langue. Je n'ai vu d'anastomoses ni entre les deux nerfs naso-palatins, ni entre ces nerfs et le nerf palatin antérieur ou le nerf dentaire antérieur.

Le nerf naso-palatin fournit, dans son trajet, des filets à la pituitaire qui recouvre la cloison. Mais ces filets sont tellement fins qu'ils sont difficiles à voir, même sur des pièces dont la pituitaire est devenue transparente par l'immersion prolongée dans l'acide nitrique étendu. Il est certain que le naso-palatin fournit à la pituitaire.

b. Les *nerfs sphéno-palatins externes*, appelés aussi *nasaux supérieurs* (*fig.* 145), par opposition au nasal inférieur, fourni par le nerf palatin antérieur, sont au nombre de trois ou quatre et très-grêles ; ils se dirigent verticalement en bas, le long de la partie postérieure de la paroi externe des fosses nasales, et s'épanouissent en filets qui se portent sur les cornets et dans les méats supérieurs et moyens : c'est seulement par la surface externe de la pituitaire qu'on peut voir ces filets. Nerfs sphéno-palatins externes ou nasaux supérieurs.

c. Nerf naso-pharyngien. Bock et, après lui, Arnold ont décrit, sous le nom de *nerf pharyngien*, un rameau assez considérable qui peut être considéré comme appartenant aux nerfs sphéno-palatins externes. Ce rameau, né de la partie postérieure et interne du ganglion de Meckel, passe dans le conduit ptérygo-palatin, situé entre la face inférieure du sphénoïde et l'apophyse sphénoïdale de l'os palatin, se porte en arrière et en dedans, et se divise en plusieurs filets, qui se distribuent, les uns, à la muqueuse de la partie supérieure et postérieure des fosses nasales, les autres, à la muqueuse de la partie supérieure du pharynx, au voisinage de la trompe d'Eustache. On peut rapporter à ce nerf un filet que Longet a vu se détacher du ganglion sphéno-palatin et se porter dans le sinus sphénoïdal. Rameau naso-pharyngien.

3° Nerf vidien ou ptérygoïdien.

On décrit généralement ce nerf comme une émanation du ganglion de Meckel. Contentons-nous, pour le moment, de le considérer comme un moyen de communication entre ce ganglion, d'une part, le facial et le ganglion cervical supérieur, d'autre part, et ne prenons les expressions d'origine et de terminaison que dans un sens purement métaphorique. Nerf vidien ou ptérygoïdien.

Né de la partie postérieure du ganglion de Meckel, le *nerf vidien* (*fig.* 146) pénètre dans le canal vidien ou ptérygoïdien, au sortir duquel il traverse la substance cartilagineuse du trou déchiré antérieur, et se divise, au niveau du sommet du rocher, en deux filets, l'un *supérieur* ou *crânien*, ou *grand nerf pétreux superficiel* ; l'autre *inférieur* ou *profond*, ou *carotidien*. Souvent la division du nerf vidien a lieu dès son origine au ganglion de Meckel. Trajet du nerf vidien.

(1) D'après H. Cloquet, les deux nerfs naso-palatins se terminent aux angles supérieurs d'un ganglion qu'il appelle *naso-palatin*, sans arriver jusque dans la bouche ; mais, quelques recherches que j'aie faites à cet égard, il m'a été impossible de rencontrer ce ganglion, dont l'existence est niée par Arnold.

Filet inférieur ou carotidien

a. Le *filet inférieur* ou *carotidien*, mou, grisâtre, beaucoup plus considérable que le supérieur, est la continuation du tronc; il pénètre dans le canal carotidien, s'applique contre le côté externe de l'artère carotide, où il s'anastomose avec les nerfs qui établissent une communication entre le ganglion cervical supérieur et le nerf moteur oculaire externe, et concourt à la formation du plexus carotidien : un renflement gangliforme aplati se voit dans le lieu de cette anastomose (1).

Grand nerf pétreux.

b. Le *filet supérieur* ou *crânien*, *grand nerf pétreux superficiel*, souvent double, pénètre dans le crâne entre le temporal et le sphénoïde, en même temps que le petit rameau correspondant de l'artère vidienne, à laquelle il est accolé, se dirige en arrière et en dehors, sous la dure-mère, qui le sépare du ganglion de

Fig. 146.

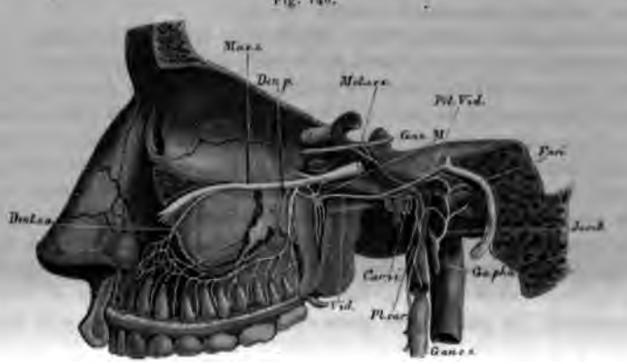

L. FÉVENTÉ DEL. E. VERMORCKEN SC.

Nerf vidien, nerfs alvéolo-dentaires supérieurs, rameau de Jacobson (*) (*d'après L. Hirschfeld*).

Gasser, logé, comme la petite artère pétreuse, dans une gouttière que présente la face supérieure du rocher, pénètre par l'hiatus de Fallope dans le canal du nerf facial et se jette dans le ganglion géniculé de ce nerf (2). Nous verrons, à l'occasion du nerf facial, que le filet crânien du nerf vidien est une émanation du facial, qui va se jeter en apparence dans le ganglion sphéno-palatin, mais qu'il est facile de suivre à travers ce ganglion jusque dans le nerf palatin postérieur, qu'il concourt à former, et que c'est ce même filet crânien qui va se jeter dans les muscles péristaphylin interne et palato-staphylin.

(*) *Max. s.*, nerf maxillaire supérieur. — *Dent. s. a.* nerf dentaire supérieur et antérieur. — *Dent. p.*, nerfs dentaires postérieurs. — *Mot. o. ex.*, nerf moteur oculaire externe. — *Gan. M.*, ganglion de Meckel. — *Vid.*, nerf vidien. — *Pet. Vid.*, filet pétreux du nerf vidien. — *Faci.*, facial. — *Jacob.*, rameau de Jacobson. — *G. pha.*, glosso-pharyngien. — *Gan. c. s.*, ganglion cervical supérieur. — *Pl. car.*, plexus carotidien. — *Car. vi.*, filet carotidien du nerf vidien.

(1) J'ai vu quelquefois deux rameaux carotidiens, dont l'un était très-petit. Meckel avait considéré le rameau carotidien du nerf vidien comme l'origine principale et vraie du nerf grand sympathique.

(2) J'ai vu le rameau supérieur du nerf vidien formé par trois filets bien distincts.

Cursor - Urru. Iahn. 1873 6/12. Foramen ovale dextri -
Puerpa me post-sensitive o Puerpa sin motio.

C. — Nerf maxillaire inférieur.

Préparation. Ce nerf devant être étudié et par sa face interne et par sa face externe, il est besoin de le préparer dans ces deux sens. Une coupe médiane antéro-postérieure permettra de voir, sur la face interne du nerf, la corde du tympan, le ganglion otique et les origines de toutes les autres branches du nerf maxillaire inférieur, le nerf du ptérygoïdien interne, le nerf lingual, le nerf dentaire, qui naissent en dedans de ce nerf. Pour voir la distribution des nerfs temporal profond, massétérin, buccal, ptérygoïdien interne et auriculo-temporal, il faut découvrir le nerf par son côté externe, abattre l'arcade zygomatique, renverser le masséter, qu'on détachera d'avant en arrière, jusqu'à l'échancrure sigmoïde, scier l'apophyse coronoïde à sa base, renverser de bas en haut le muscle temporal, et diviser avec beaucoup de précaution le muscle ptérygoïdien externe, à travers lequel passe le nerf buccal.

Trajet de la branche maxillaire inférieure. Sa division en sept rameaux. C'est à la branche maxillaire inférieure qu'appartient la portion non ganglionnaire de la 5e paire.

Le nerf *maxillaire inférieur*, division la plus postérieure et la plus volumineuse de la patte d'oie formée par les trois branches du trijumeau, se porte en dehors et un peu en avant et, après un très-court trajet dans le crâne, sort par le trou ovale, qui le conduit dans la fosse zygomatique, où il s'épanouit aussitôt en sept rameaux. C'est au nerf maxillaire inférieur qu'appartient la *portion non ganglionnaire* du trijumeau; cette portion occupe la face inférieure du nerf, dont elle se distingue par son isolement complet et par sa disposition non plexiforme, et avec laquelle elle ne se confond qu'à sa sortie du trou ovale.

Des sept branches que fournit, par son épanouissement, le nerf maxillaire inférieur, trois sont *externes*, le temporal profond moyen, le massétérin et le buccal ; une *postérieure*, le temporal superficiel ou auriculo-temporal; une *interne*, le ptérygoïdien interne; deux *inférieures*, le lingual et le dentaire inférieur. Ces nerfs peuvent être divisés en *collatéraux*, ce sont les cinq premiers ; et en *terminaux*, ce sont le lingual et le dentaire inférieur. Le *ganglion otique*, décrit par Arnold, appartient au nerf maxillaire inférieur (1).

Il est positif que tous les *nerfs musculaires* du nerf maxillaire inférieur viennent de la *petite racine* ou portion non ganglionnaire du trijumeau.

I. — BRANCHES COLLATÉRALES.

1° Nerf temporal profond moyen.

Il est souvent double.

Ses anastomoses

Ses filets cutanés.

Le *nerf temporal profond moyen* (*fig.* 147), nerf du muscle temporal, quelquefois double, naît du côté externe du nerf maxillaire inférieur, se porte horizontalement en dehors et en avant, entre la paroi supérieure de la fosse zygomatique, à laquelle il est comme accolé, et le muscle ptérygoïdien externe. Parvenu à la crête qui sépare la fosse temporale de la fosse zygomatique, il s'anastomose avec plusieurs rameaux temporaux fournis par le buccal et le massétérin, et constitue avec eux une espèce de plexus. Les branches qui en émanent, se portent verticalement en haut, dans l'épaisseur des couches les plus profondes du muscle temporal, où elles se consument pour la plupart.

Un et quelquefois deux filets traversent l'aponévrose temporale, à un travers

(1) On trouve quelquefois un filet de communication entre le nerf maxillaire supérieur et le maxillaire inférieur, immédiatement avant qu'ils s'engagent dans leurs trous respectifs.

de doigt au-dessus de l'arcade zygomatique, et, devenus sous-cutanés, se portent de bas en haut, pour se distribuer à la peau correspondante. Quelques filets s'anastomosent avec les rameaux temporaux du nerf lacrymal de l'ophthalmique, avec ceux du rameau orbitaire du maxillaire supérieur et avec le nerf facial. Les filets cutanés et la plupart des filets anastomotiques de ce nerf attestent qu'il n'est pas exclusivement formé par la portion motrice du nerf maxillaire inférieur.

2° Nerf massétérin.

Son trajet réfléchi.

Le *nerf massétérin* (*fig.* 147) naît du même point que le précédent, qu'il surpasse de beaucoup en volume, s'en sépare à angle aigu, se porte horizontalement en arrière et en dehors, accolé à la paroi supérieure de la fosse zygomatique, entre cette paroi supérieure et le muscle ptérygoïdien externe, contourne de haut en bas la face supérieure de ce dernier muscle, pour gagner l'échancrure sigmoïde de l'os maxillaire inférieur (1), se réfléchit sur cette échancrure, se porte verticalement en bas, entre la branche de la mâchoire et le muscle masséter, ou plutôt dans l'épaisseur des couches les plus profondes de ce muscle, et peut être suivi jusqu'à son attache inférieure.

Dans son trajet le long de la paroi supérieure de la fosse zygomato-maxillaire, le nerf massétérin donne : *a*, un ou deux filets qui s'anastomosent avec le nerf temporal profond moyen; *b*, un petit *rameau temporal profond postérieur*, qui s'accole au périoste, se porte dans la fosse temporale et se ramifie dans le muscle temporal, en s'anastomosant avec le nerf temporal profond moyen; *c*, un *rameau articulaire* à l'articulation temporo-maxillaire.

Son rameau temporal.

Son rameau articulaire.

3° Nerf buccal.

Le *nerf buccal*, ou mieux *bucco-labial* (Chauss.), est fort remarquable par son volume et par l'étendue de sa distribution, qui lui donne quelque ressemblance avec la portion correspondante du facial; il ne l'est pas moins par sa distribution, qui doit le faire classer parmi les nerfs mixtes ou musculo-cutanés.

Son origine.

Il naît du côté externe de la branche maxillaire inférieure par une, deux et quelquefois même trois racines, qui traversent le muscle ptérygoïden externe et se réunissent au sortir de ce muscle; de là, il se porte de haut en bas, entre l'apophyse coronoïde et la tubérosité maxillaire. Il traverse quelquefois les insertions les plus inférieures du muscle temporal et, parvenu au niveau de la partie postérieure du muscle buccinateur, s'épanouit à la surface de ce muscle, en un grand nombre de rameaux divergents.

Dans son trajet, le nerf buccal fournit : 1° plusieurs filets au muscle ptérygoïdien externe; 2° le nerf temporal profond antérieur.

Les *filets du ptérygoïdien externe*, au nombre de deux ou trois, sont très-grêles.

Le *nerf temporal profond antérieur* gagne la fosse temporale, s'anastomose avec le filet temporal du nerf orbitaire, division du maxillaire supérieur, et se perd dans la portion antérieure du muscle temporal, en s'anastomosant avec le temporal profond moyen.

Ses rameaux terminaux.

Des *rameaux terminaux*, les uns, ascendants, viennent se distribuer à la peau

(1) Le nerf massétérin peut-il se rompre dans les luxations de la mâchoire inférieure? Sa disposition indique la possibilité de cette rupture; mais je n'en connais aucun exemple.

J. Anat. & Phys. I 82.

Turner. Ganglion of facial nerve shown through a variety of its origin. Proc. Edin. 1866 O. 8.

Cunningham. Proc. Edin. 1877 O 11.

New Method of Injection Hole. Lang. Arch XXVI 994

Injection. Bankart. J. Anat. & Phys. II 325.

de la région malaire et buccale : un de ces rameaux s'anastomose en arcade, derrière le canal de Sténon, avec le nerf facial ; cette anastomose est fort remarquable. D'autres rameaux, moyens, se portent horizontalement au niveau de la commissure, et se terminent à la peau ; plusieurs forment une espèce de plexus autour de l'artère coronaire labiale inférieure. Les autres, descendants,

Son anastomose avec le nerf facial.

Fig. 147.

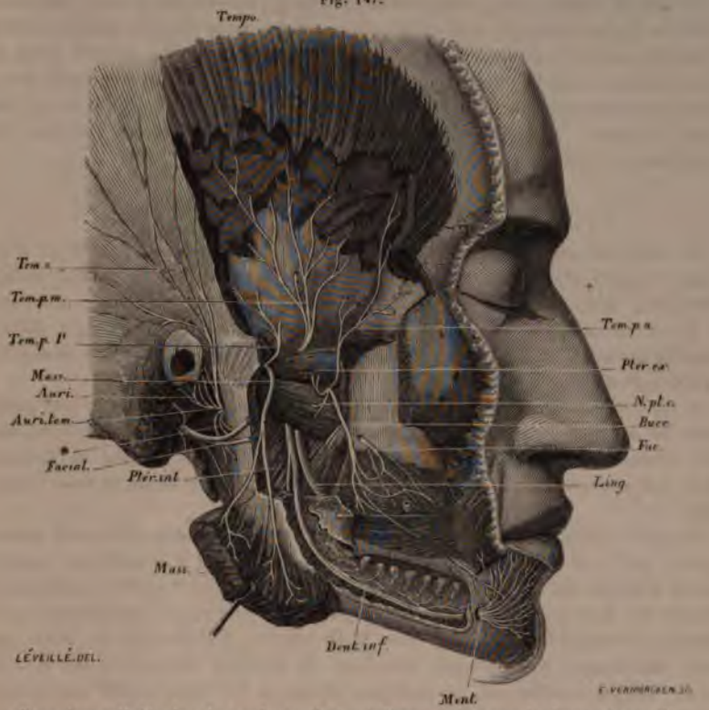

Branches collatérales du nerf maxillaire inférieur, vues par la face externe (*) *(d'après L. Hirschfeld).*

se portent en bas verticalement ou un peu d'avant en arrière, sur la face externe du buccinateur, se partagent ensuite entre la face profonde et la face externe du muscle triangulaire, et vont se perdre en entier, soit à la peau, soit à la muqueuse de la joue. La presque totalité des filets qui pénètrent dans le muscle buccinateur, et qui au premier abord paraissent se perdre dans son épaisseur, traverse les fibres de ce muscle, pour se rendre à la muqueuse buccale et à la couche glanduleuse subjacente. Il est constant, cependant, qu'un certain nombre se perdent dans le muscle buccinateur ; mais ce sont des filets

Rameaux cutanés et muqueux du nerf buccal.

Rameau du muscle buccinateur.

(*) *Tempo.*, muscle temporal.— *Tem. s.*, nerf temporal superficiel.— *Tem. p. a.*, nerf temporal profond antérieur. — *Tem. p. m.*, nerf temporal profond moyen. — *Tem. p. p.*, temporal profond postérieur. — *Ptér. ex.*, muscle ptérygoïdien externe. - *N. pt. e.*, nerf du ptérygoïdien externe. — *Bucc.*, nerf buccal. — *Fac.*, nerf facial. — *Ling.*, nerf lingual. — *Ment.*, nerf mentonnier. — *Dent. inf.*, nerf dentaire inférieur. — *Mass. Mass.*, muscle masséter et nerf massétérin. — *Ptér. int.*, muscle ptérygoïdien interne. — *Auri. tem.*, nerf auriculo-temporal. — *, rameaux anastomotiques avec le facial. — *Auri.*, rameaux auriculaires.

sensitifs : la contraction du muscle buccinateur est exclusivement sous l'influence du facial. Plusieurs de ces filets s'anastomosent avec le nerf mentonnier sous le muscle triangulaire.

4° Nerf du muscle ptérygoïdien interne.

Nerf du ptérygoïdien interne.

Le *nerf du muscle ptérygoïdien interne*, très-grêle, se détache du côté interne du nerf maxillaire inférieur, où il est accolé à un petit corps grisâtre (*ganglion otique*, d'Arnold), se porte en bas et en dedans, à la face interne du muscle ptérygoïdien interne, dans l'épaisseur duquel il se distribue après un très-court trajet. C'est de ce nerf que part un petit filet, mentionné par Meckel, qui va se jeter dans le muscle péristaphylin externe (*Ramus pterygoideus dat surculum non minimum musculo circumflexo palati*).

5° Nerf temporal superficiel ou auriculo-temporal.

Sa disposition plexiforme à son origine.

Le *temporal superficiel* ou *auriculo-temporal* (*fig.* 147), très-volumineux à son origine, aplati, plexiforme, naissant quelquefois par un grand nombre de racines distinctes, qui, en se réunissant, embrassent l'artère méningée moyenne, se porte en arrière et un peu en bas, derrière le col du condyle de l'os maxillaire inférieur, et se divise en deux branches, l'une *supérieure* ou *ascendante*, l'autre *inférieure* ou *descendante*.

1° Branche ascendante.

1° La *branche supérieure* ou *ascendante*, ou *temporale*, contourne le côté postérieur du col du condyle et se porte verticalement en haut, entre l'articulation et le conduit auditif externe ; devenue sous-cutanée, elle se divise en plusieurs filets, qui peuvent être suivis jusqu'à la partie la plus élevée de la fosse temporale.

Anastomose de l'auriculo-temporal avec le facial.

Chemin faisant, cette branche fournit un *rameau anastomotique* fort remarquable, qui naît derrière le col du condyle, sur lequel il se réfléchit, pour se porter d'arrière en avant, sous le nerf facial, avec lequel il semble confondu au niveau du bord postérieur du muscle masséter. Ce rameau anastomotique est quelquefois double et même triple. Nous verrons, à l'occasion du facial, que cette anastomose, qui présente beaucoup de variétés suivant les sujets, n'est qu'un simple accolement, et explique pourquoi le facial envoie un certain nombre de filets à la peau de la face.

Rameaux articulaires.

Rameau anastomotique avec le temporal profond.

La branche ascendante fournit, en outre, des rameaux plexiformes à l'articulation temporo-maxillaire, plusieurs rameaux au conduit auditif et au pavillon. Sur la région temporale, elle s'anastomose, par un filet très-grêle, avec un filet du nerf temporal profond qui traverse l'aponévrose temporale.

Elle accompagne l'artère temporale, à laquelle elle fournit une espèce de plexus, et se divise en un certain nombre de filets cutanés, qui vont gagner le sommet de la tête.

2° Branche descendante ou auriculaire.

2° *Branche inférieure* ou *descendante*, ou *auriculaire*. Aussi volumineuse que la supérieure, elle forme un plexus derrière le condyle, autour de l'artère maxillaire interne, présente quelquefois de petits ganglions et se divise en plusieurs rameaux, dont les uns traversent la glande parotide, en lui abandonnant des filets, pour aller se distribuer au lobule de l'oreille, et dont les autres s'anastomosent avec des filets émanés du plexus cervical. Un de ces rameaux se jette dans le nerf dentaire, avant sa pénétration dans le canal dentaire ; un autre se jette dans l'articulation temporo-maxillaire.

Functions of lingual. Proc. D. Amer. Phys. May/75 p 398
Distribution " Hoffman. Jour. Amer. Phys. May/75
Connection with Myelo-hyoid.
Fritsch & Hitzig. D. d. Amer. VII 217.
Dr. Shepherd " " X 179

II. — BRANCHES TERMINALES.

1° Nerf lingual.

Trajet et rapports du nerf lingual.

Essentiellement destiné à la muqueuse de la langue, le *nerf lingual* (petit hypoglosse de certains anatomistes) est une branche volumineuse, qui se porte en bas et en avant; situé d'abord entre le ptérygoïdien externe et le pharynx, il se place bientôt entre les deux ptérygoïdiens, puis entre le ptérygoïdien interne et la branche de la mâchoire inférieure, se dirige ensuite d'arrière en avant, au-dessus du muscle mylo-hyoïdien, le long du bord supérieur de la glande sous-maxillaire, entre cette glande et la muqueuse buccale, puis au-

Fig. 148.

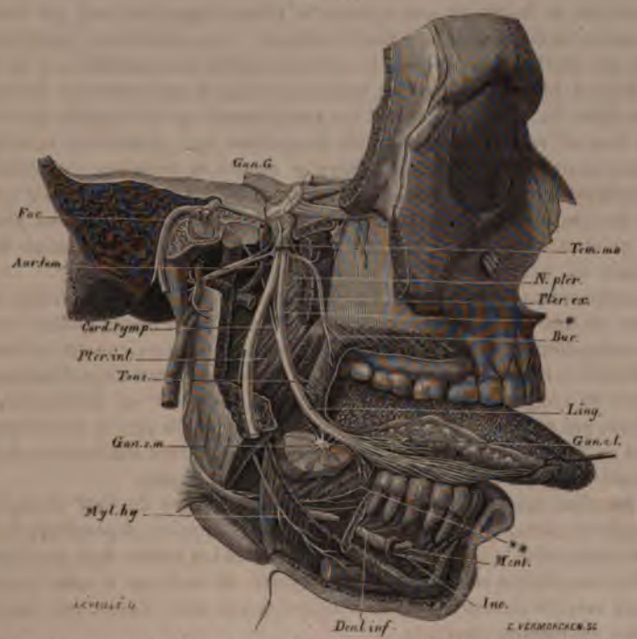

Branches terminales du nerf maxillaire inférieur (*) *(d'après L. Hirschfeld).*

dessous de la glande sublingale, qu'il croise pour se porter à son côté interne et gagner le bord correspondant de la langue, dans l'épaisseur de laquelle il s'épanouit, entre le muscle lingual et le génio-glosse, accompagné par le canal

(*) *Gan. G.*, ganglion de Gasser.— *Fac.*, nerf facial. — *Aur. tem.*, nerf auriculo-temporal, entre les racines duquel passe l'artère méningée, et embrassant, derrière le col du condyle, l'artère temporale. — *Cord. tymp.*, corde du tympan. — *Ptér. int.*, muscle ptérygoïdien interne. — *N. ptér.*, nerf du ptérygoïdien interne. — *Ptér. ex.*, muscle ptérygoïdien externe. — *, anastomose entre le lingual et le dentaire inférieur. — *Buc.*, nerf buccal. — *Ling.*, nerf lingual. — *Gan. s. l.*, ganglion ou plexus sub-lingual. — **, anastomoses entre le nerf lingual et le grand hypoglosse. — *Ment.*, nerf mentonnier. — *Inc.* nerf incisif. — *Dent. inf.*, nerf dentaire inférieur. — *Myl. hy.*, rameau mylo-hyoïdien. — *Gan. s. m.*, ganglion sous-maxillaire. — *Tons.*, rameaux tonsillaires du lingual.

de Wharton, qui est placé à son côté interne et qui le croise à angle très-aigu.

La corde du tympan est une émanation du facial.

A son passage entre les deux ptérygoïdiens, le nerf lingual reçoit le rameau du facial connu sous le nom de *corde du tympan*, lequel vient s'accoler à sa partie postérieure, en formant avec lui un angle très-aigu, ouvert en haut : ce rameau du facial, qui peut être considéré comme une des racines du lingual, reste quelque temps accolé à ce nerf, pour se confondre enfin avec lui.

Rameau anastomotique du nerf dentaire inférieur.

Le nerf lingual reçoit en outre, tantôt avant, tantôt après la corde du tympan, un rameau anastomotique assez considérable, qui vient du dentaire inférieur ; ce rameau manque rarement.

Rameaux tonsillaires et gingivaux

Le nerf lingual, qui a sensiblement augmenté de volume après avoir reçu ces deux rameaux, donne, chemin faisant, un certain nombre de filets aux tonsilles, à la muqueuse pharyngienne correspondante, à la muqueuse buccale et aux gencives.

Ganglion sous-maxillaire.

Au niveau de la glande sous-maxillaire, le nerf lingual est uni, par plusieurs filets qui se détachent de son bord inférieur, à un renflement ganglionnaire décrit par Meckel l'ancien sous le nom de *ganglion sous-maxillaire*, à la formation duquel le corps du nerf est étranger, et qui paraît constitué aux dépens de ses filets les plus inférieurs. C'est gratuitement qu'on a admis que ce ganglion recevait exclusivement la corde du tympan, qui, après s'être accolée simplement au nerf, s'en détacherait pour se rendre au ganglion. Les dissections anatomiques les plus minutieuses ne peuvent établir cette continuité entre la corde du tympan et le ganglion. Nous avons vu que c'est tout aussi gratuitement qu'on a supposé que la corde du tympan était la continuation du filet supérieur du nerf vidien.

Le ganglion sous-maxillaire reçoit trois espèces de racines.

Le *ganglion sous-maxillaire* (*fig.* 148) est un corpuscule rougeâtre, ovoïde, dont le volume est très-variable. Il est uni au nerf lingual par trois ou quatre rameaux très-courts, dont les antérieurs, d'après les anatomistes, proviennent du lingual et constituent sa *racine sensitive*, tandis que le postérieur serait un prolongement de la corde du tympan et représenterait la *racine motrice* de ce renflement. Enfin le plexus qui entoure l'artère faciale, plexus émané du plexus intercarotidien, envoie au ganglion sous-maxillaire, à la faveur de l'artère sublinguale, des filets anastomotiques qui en constituent les *racines sympathiques*.

Filets efférents.

Du ganglion sous-maxillaire partent un grand nombre de *filets efférents*, dont la plupart s'enfoncent dans la glande sous-maxillaire ; un ou plusieurs de ces filets accompagnent le canal de Wharton, et semblent se perdre dans son épaisseur. Les filets supérieurs ou ascendants rejoignent de nouveau le nerf lingual, en formant avec les racines sensitives et motrices une sorte d'anse, par laquelle le ganglion est comme suspendu.

Rameaux anastomotiques avec le grand hypoglosse.

Sur la face externe de l'hyo-glosse, le nerf lingual, situé sur un plan supérieur au nerf grand hypoglosse, fournit par son bord inférieur plusieurs filets anastomotiques, formant entre les deux nerfs de grandes arcades à concavité postérieure.

Rameaux de la glande sublinguale.

Au niveau de la glande sublinguale, il fournit à cette glande un grand nombre de filets, qui s'y enfoncent, en formant un plexus à mailles très-déliées. Blandin a décrit à ce niveau un petit renflement, qu'il a désigné sous le nom de *ganglion sublingual*, mais dont l'existence n'est pas démontrée.

Dans la langue, enfin, le nerf lingual occupe le bord de l'organe et fournit successivement un grand nombre de filets, qui contournent ce bord, se portent en avant et en haut, traversent le tissu charnu propre de la langue, et s'épanouissent en pinceaux, dont les filaments peuvent être suivis jusqu'aux

Abs. Dab. of Art. II 2

Anat. & Phys. of inf. dentist. Brochure. Mollière. (Sol.)

Inf. Dentist. Sapolini. Brec. Dab. 1869 P. 11

Globitowski. Brit. Dab. 1871 P. 8. On Sappey's dento-lingual nerve — branch of mylo-hyoid.

II. — BRANCHES TERMINALES.

1° Nerf lingual.

Essentiellement destiné à la muqueuse de la langue, le *nerf lingual* (petit hypoglosse de certains anatomistes) est une branche volumineuse, qui se porte en bas et en avant; situé d'abord entre le ptérygoïdien externe et le pharynx, il se place bientôt entre les deux ptérygoïdiens, puis entre le ptérygoïdien interne et la branche de la mâchoire inférieure, se dirige ensuite d'arrière en avant, au-dessus du muscle mylo-hyoïdien, le long du bord supérieur de la glande sous-maxillaire, entre cette glande et la muqueuse buccale, puis au-

Trajet et rapports du nerf lingual.

Fig. 148.

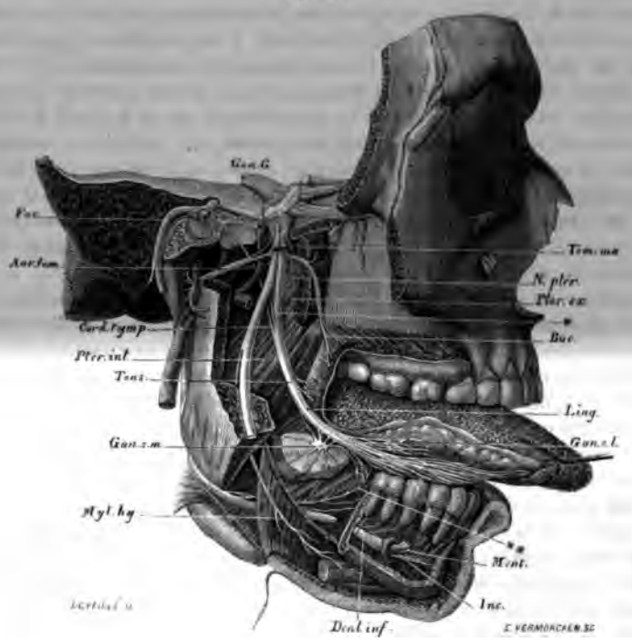

Branches terminales du nerf maxillaire inférieur (*) *(d'après L. Hirschfeld).*

dessous de la glande sublingale, qu'il croise pour se porter à son côté interne et gagner le bord correspondant de la langue, dans l'épaisseur de laquelle il s'épanouit, entre le muscle lingual et le génio-glosse, accompagné par le canal

(*) *Gan. G.*, ganglion de Gasser.— *Fac.*, nerf facial. — *Aur. tem.*, nerf auriculo-temporal, entre les racines duquel passe l'artère méningée, et embrassant, derrière le col du condyle, l'artère temporale. — *Cord. tymp.*, corde du tympan. — *Ptér. int.*, muscle ptérygoïdien interne. — *N. ptér.*, nerf du ptérygoïdien interne. — *Ptér. ex.*, muscle ptérygoïdien externe. — *, anastomose entre le lingual et le dentaire inférieur. — *Buc.*, nerf buccal. — *Ling.*, nerf lingual. — *Gan. s. l.*, ganglion ou plexus sub-lingual. — **, anastomoses entre le nerf lingual et le grand hypoglosse. — *Ment.*, nerf mentonnier. — *Inc.* nerf incisif. — *Dent. inf.*, nerf dentaire inférieur. — *Myl. hy.*, rameau mylo-hyoïdien. — *Gan. s. m.*, ganglion sous-maxillaire. — *Tons.*, rameaux tonsillaires du lingual.

et du muscle ptérygoïdien interne ; il s'engage aussitôt dans le canal dentaire, qu'il parcourt dans toute son étendue, avec l'artère dentaire inférieure, protégé par un canal fibreux ; il fournit, chemin faisant, les filets des grosses et petites molaires, en donnant un filament à chaque racine et des filets osseux et gingivaux, et, parvenu au niveau du trou mentonnier, il se divise en deux branches : l'une *mentonnière*, l'autre *incisive*.

Peu au-dessous de son origine, le nerf dentaire inférieur donne au nerf lingual un filet assez considérable, qui se jette dans ce dernier après un très-court trajet obliquement descendant. Quelquefois les deux nerfs se donnent réciproquement un filet anastomotique.

Son rameau mylo-hyoïdien.

Il se distribue au muscle mylo-hyoïdien.

Au moment où il pénètre dans le canal dentaire inférieur, le *nerf dentaire* fournit un petit rameau, *rameau mylo-hyoïdien*, qui se détache de son bord postérieur, est reçu, comme l'artère correspondante, dans un sillon creusé sur la face interne de l'os, contre lequel il est maintenu par une lamelle fibreuse, et s'en dégage pour se porter à la face supérieure du muscle mylo-hyoïdien, dans lequel il s'épanouit ; un de ces filets, au lieu de se perdre dans le muscle mylo-hyoïdien, traverse son bord postérieur, pour se joindre au nerf lingual. Un grand nombre de filets venus du rameau mylo-hyoïdien se rendent au ventre antérieur du digastrique.

Rameau mentonnier.

Le *rameau mentonnier*, continuation du nerf dentaire inférieur, si on a égard au volume, sort par le trou mentonnier et s'épanouit en filets divergents, qui se comportent, par rapport à la lèvre inférieure, comme le rameau sous-orbitaire s'est comporté dans la lèvre supérieure. Ces rameaux, ascendants et radiés, s'entrelacent presque à angle droit avec les filets horizontaux et divergents du nerf facial, sans s'anastomoser en aucune manière avec eux. Ils sont destinés à la peau, à la membrane muqueuse et à la couche glanduleuse de la lèvre inférieure. Les filets muqueux sont plus nombreux, plus volumineux que les filets cutanés ; c'est au bord libre de la lèvre inférieure qu'est destiné le plus grand nombre de ces nerfs.

Ses filets sont destinés à la peau et à la muqueuse.

Rameau des incisives et de la canine inférieures.

Le *rameau incisif*, extrêmement grêle, continue le trajet primitif du nerf dentaire inférieur, et se divise en trois ramuscules, pour fournir à la canine et aux deux incisives correspondantes.

Le nerf dentaire inférieur représente, pour la mâchoire inférieure, la portion de la branche maxillaire supérieure connue sous le nom de nerf sous-orbitaire.

III. — GANGLION OTIQUE.

Ganglion otique. Sa situation.

Le ganglion otique, décrit par Arnold en 1826, est un petit renflement rougeâtre, de forme ovoïde, situé immédiatement au-dessous du trou ovale, sur le côté interne du nerf maxillaire inférieur, à l'endroit où ce nerf donne naissance, par sa face externe, aux nerfs temporal profond et buccal, un peu au-dessus de l'origine du nerf temporal superficiel, à l'endroit même où la petite portion du trijumeau s'unit intimement à la grande portion. En dedans, ce ganglion est couvert par la partie cartilagineuse de la trompe d'Eustache et par l'origine du muscle péristaphylin externe ; en arrière, il touche à l'artère méningée moyenne. Sa face externe repose sur le côté interne de la troisième branche du trijumeau.

Connexions du ganglion otique avec la branche maxillaire inférieure.

Les connexions du ganglion otique avec la branche maxillaire inférieure sont

établies 1° par son adhérence à ce nerf, adhérence qui, d'après Arnold, aurait lieu par plusieurs filets nerveux extrêmement courts (*courte racine*), lesquels semblent provenir de la petite portion ou racine motrice de la cinquième paire ; 2° par

Fig. 150.

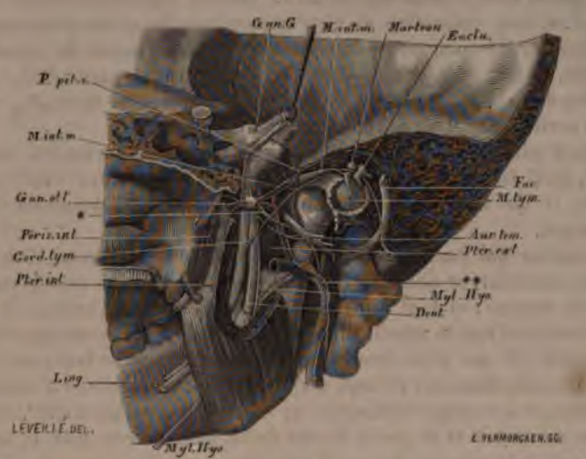

Face interne du ganglion de Gasser et ganglion otique (*) (*d'après L. Hirschfeld*).

son adhérence avec le nerf du muscle ptérygoïdien interne, qui est telle qu'il semblerait, au premier abord, que ce nerf émane du ganglion.

Le ganglion otique reçoit, en outre : 1° une *racine motrice* provenant du facial par le *petit nerf pétreux superficiel* (1), et parfaitement décrite par Longet (2). Ce petit nerf pétreux superficiel, qui naît du premier coude du facial, comme le grand nerf pétreux, sort de l'aqueduc de Fallope par un orifice particulier, marche d'abord parallèlement au grand nerf pétreux, s'en écarte bientôt, se porte plus en dehors, s'accole au petit nerf pétreux superficiel d'Arnold, émané du glosso-pharyngien, s'engage dans un pertuis situé entre le trou

Petit nerf pétreux superficiel émané du nerf facial.

(*) *Fac.* nerf facial. — *M. tym.*, membrane du tympan. — *Aur. tem.*, nerf auriculo-temporal. — *Ptér. ext.*, muscle ptérygoïdien externe. — *Gan. G.*, ganglion de Gasser. — *M. int. m.* muscle interne du marteau et son nerf. — *Gan. ot.*, ganglion otique. — *P. pet. s.*, petit nerf pétreux superficiel. — *Cord. tym.*, corde du tympan. — *Ptér. int.*, nerf du muscle ptérygoïdien interne. — *Ling.*, nerf lingual. — *Myl. hyo.*, rameau mylo-hyoïdien. — *, anastomose du ganglion otique avec le nerf auriculo-temporal. — **, racine sympathique du ganglion otique, provenant du plexus nerveux de l'artère méningée.

(1) Ce petit nerf pétreux superficiel est bien distinct du rameau crânien du nerf vidien, au-devant duquel il est situé, et qui lui est parallèle. Sur un sujet que j'ai disséqué en 1826, j'avais trouvé ce petit nerf pétreux superficiel, qui présentait cette particularité, qu'il offrait un ganglion très-prononcé, duquel partaient : 1° un filet pour l'artère sphéno-épineuse ; 2° d'autres petits filets qui m'ont paru se perdre dans l'épaisseur de l'os sphénoïde ; mais je n'avais pas déterminé les connexions de ce nerf.

(2) Arnold admet une communication, indirecte, en quelque sorte, entre le ganglion otique et le nerf acoustique, par l'intermédiaire du nerf facial ; mais l'existence de cette communication me paraît très-contestable, et je ne sache pas qu'elle ait été trouvée par d'autres anatomistes.

ovale et le trou sphéno-épineux, et aboutit à l'extrémité postérieure du ganglion otique.

Ses connexions avec le glosso-pharyngien.

2° Une *racine sensitive* provenant du glosso-pharyngien, à l'aide d'un filet qu'Arnold désigne sous le nom de *petit nerf pétreux superficiel*, pour le distinguer du grand nerf pétreux superficiel ou rameau supérieur du nerf vidien; ce filet, qui est une émanation du nerf tympanique du glosso-pharyngien (*nerf de Jacobson*), a été comparé, par Arnold, à la *longue racine* du ganglion ophthalmique. Il sort de la caisse du tympan par un canal particulier, au-devant de l'hiatus de Fallope, se porte en avant et en dehors pour sortir du crâne par un trou particulier, et se porte au ganglion otique (1).

Petit nerf pétreux superficiel émané du rameau de Jacobson.

Troisième racine ou racine molle du ganglion otique.

3° Arnold admet, pour le ganglion otique, une troisième racine, *racine sympathique*, qu'il fait provenir du plexus nerveux qui entoure l'artère sphéno-épineuse, et qui serait une émanation du plexus intercarotidien du grand sympathique.

Rameaux qui émanent du ganglion otique.

Filets moteurs.

Filets sensitifs.

Les *rameaux qui émanent du ganglion otique* sont : 1° deux *filets moteurs*, dont l'un, *antérieur*, se porte en bas et en avant, se termine dans le muscle péristaphylin externe; et dont l'autre, *postérieur*, se dirige en arrière et en haut, vers le canal qui loge le muscle interne du marteau, et se perd dans l'épaisseur de ce muscle ; 2° des *filets sensitifs*, au nombre de deux ou trois, qui s'unissent au nerf auriculo-temporal et vont, d'après Arnold, se distribuer à la membrane de la caisse, à la trompe d'Eustache et même au conduit auditif externe.

Résumé de la 5e paire.

Résumé du nerf de la 5e paire. Il suit de ce qui précède que le nerf de la 5e paire naît, à la manière des nerfs rachidiens, par deux racines : l'une ganglionnaire, l'autre non ganglionnaire; et comme ces deux racines restent distinctes jusqu'au trou ovale, on peut constater, à l'aide de pièces macérées dans l'acide nitrique, que les filets qui appartiennent à la racine non ganglionnaire, sont exclusivement affectés aux muscles, et que les filets qui appartiennent à la racine ganglionnaire, sont exclusivement affectés à la peau, aux membranes muqueuses et aux organes des sens.

Muscles auxquels fournit la racine non ganglionnaire.

La portion non ganglionnaire de la 5e paire, qu'on pourrait décrire comme un nerf particulier, nerf masticateur, fournit au masséter, au temporal, au ptérygoïdien externe, au ptérygoïdien interne, au mylo-hyoïdien, au ventre antérieur du digastrique, au péristaphylin externe et au muscle interne du marteau. Bien que la plupart de ces nerfs marchent indépendants de la racine ganglionnaire, plusieurs s'y associent dans leur trajet : tel est le nerf du mylo-hyoïdien et du ventre antérieur du digastrique, qui s'associe au nerf dentaire inférieur.

Parties auxquelles fournit la racine ganglionnaire.

La portion ganglionnaire de la 5e paire fournit à la peau de la face, à la peau du crâne et aux membranes muqueuses qui tapissent les cavités de la face.

a. Elle anime la peau de la presque totalité de la face; quelques filets nerveux émanés du plexus cervical viennent s'y ajouter pour fournir aux parties latérales et inférieures de la face.

b. Au crâne, les nerfs émanés de la 5e paire sont affectés à la moitié antérieure seulement de la peau qui le revêt ; la moitié postérieure est animée par les branches postérieures et antérieures des paires cervicales.

c. Les membranes muqueuses de la face, la conjonctive, la pituitaire, la muqueuse buccale, la muqueuse linguale, la muqueuse du tympan et de la

(1) Ouvrage cité, t. II, p. 143.



[redacted]

trompe d'Eustache doivent leur sensibilité à la 5e paire, qui fournit encore aux annexes des membranes muqueuses, aux dents, aux glandules qui tapissent la cavité buccale, aux amygdales et aux glandes salivaires.

D. — Usages de la 5e paire.

Usages de la 5e paire.

Les usages de la 5e paire sont en partie démontrés par l'anatomie : la portion non ganglionnaire est un nerf du mouvement; la portion ganglionnaire ou grosse racine est un nerf du sentiment. Les expériences et les faits pathologiques sont parfaitement en rapport avec les données anatomiques fournies par la distribution de ces nerfs. En outre, le trijumeau joue un rôle considérable dans les sécrétions et dans la nutrition des parties auxquelles il se distribue.

Fibres sensitives

1° *Par ses fibres sensitives*, le trijumeau donne la sensibilité à toute la face, à la cavité orbitaire et à l'œil, aux fosses nasales, à la muqueuse buccale, à la langue, au palais et aux dents, à la face externe du pavillon de l'oreille et au conduit auditif externe ; en un mot, à toute la tête, excepté la région postérieure de cette partie, la muqueuse de la base de la langue, une portion du pharynx et les piliers du voile du palais, la trompe d'Eustache et la cavité du tympan.

Toutes ces fibres paraissent douées exclusivement de la sensibilité générale ou tactile. Seules, celles qui entrent dans la composition du nerf lingual, au dire de la plupart des physiologistes, jouiraient aussi de la *sensibilité gustative*. Les opinions anciennes, qui attribuaient au trijumeau une part dans les fonctions des sens de la vue, de l'odorat et de l'ouïe, sont reconnues inexactes et reposaient sur des observations douteuses ou mal interprétées.

Fibres motrices.

2° Les *fibres motrices* du trijumeau servent à innerver les muscles en rapport avec la mastication. La section de ce nerf ou de sa portion motrice produit l'abolition des mouvements de la mâchoire, du côté de la lésion.

Fibres qui excitent les sécrétions.

3° Le trijumeau renferme des *fibres dont l'excitation provoque la sécrétion des glandes* sous-maxillaire, parotide et lacrymale. Ces fibres agissent sur les glandes, non par elles-mêmes, mais en déterminant par voie réflexe l'action d'un nerf moteur, qui est le facial pour les glandes sous-maxillaire, parotide, et probablement sub-linguale, soit que cette action consiste en une modification des membranes sécrétantes, comme le suppose Ludwig, soit qu'elle s'exerce sur les vaisseaux des glandes, comme le veut Kœlliker. D'après les expériences de Cl. Bernard, les *nerfs sécréteurs* de la glande sous-maxillaire sont amenés au lingual par la corde du tympan, dont la section arrête la sécrétion de cette glande. Les filets sécréteurs de la parotide émergent du facial dans le canal spiroïde du temporal, probablement par le petit nerf pétreux superficiel qui va au ganglion otique. « Cette hypothèse suppose entre la parotide et le ganglion otique des communications que les anatomistes n'ont pas signalées, mais que la physiologie nous porte à admettre. » (Bernard, *Leçons sur le système nerveux*, t. II, p. 158.) La sécrétion des larmes est provoquée également, soit par l'excitation directe des fibres du trijumeau, soit par l'irritation de la muqueuse nasale ou conjonctivale.

Fibres trophiques.

4° Il existe enfin, dans le trijumeau, des *fibres qui sont en rapport avec la nutrition* des parties auxquelles il se distribue. Après la section du nerf, on constate dans ces parties, notamment dans l'œil, des troubles nutritifs très-graves, pouvant amener la destruction de l'organe. Ainsi, peu d'heures après la section, on observe une dilatation congestive des vaisseaux de la conjonctive, surtout au

voisinage de la cornée, puis une sécrétion abondante de mucus et de pus. Au bout de quelques jours surviennent des troubles de la cornée, des opacités partielles, des ulcérations étendues, conduisant parfois à la perforation de cette membrane ou à son élimination totale. En même temps l'iris s'enflamme, se couvre de fausses membranes; des exsudations floconneuses se déposent dans la chambre antérieure. Le cristallin et le corps vitré restent intacts; la rétine est simplement congestionnée.

Les autres organes éprouvent des altérations analogues, plus ou moins marquées : la muqueuse nasale se congestionne et sécrète abondamment; l'odorat se perd. La langue, les lèvres s'injectent, se couvrent d'ulcérations. Dans l'oreille externe, suivant quelques physiologistes, la sécrétion du cérumen est également sous l'influence du trijumeau. Ces lésions, du reste, se produisent plus ou moins rapidement chez les divers animaux, et suivant les circonstances extérieures.

Quelle est l'origine de ces *fibres trophiques* du trijumeau? Viennent-elles de l'encéphale? naissent-elles du ganglion de Gasser? Comment peut-on expliquer l'action de ces nerfs? Il ne nous est pas possible de traiter ici ces diverses questions avec les détails qu'elles comportent; nous renvoyons donc aux ouvrages de physiologie.

6e PAIRE CRANIENNE OU NERFS MOTEURS OCULAIRES EXTERNES OU ABDUCTEURS.

Exclusivement destiné au muscle droit externe ou abducteur de l'œil, le *nerf moteur oculaire externe* ou de la *sixième paire*, si remarquable par sa communication avec le système du grand sympathique, est la moins volumineuse de tous les nerfs crâniens, après le nerf pathétique.

Origine apparente.

a. Origine apparente (*fig.* 134). Les auteurs ont singulièrement varié au sujet de cette origine : les uns, avec Morgagni, faisaient provenir ce nerf à la fois de la protubérance et des pyramides antérieures; les autres, avec Vieussens, de la protubérance seulement, ou, avec Lieutaud, des pyramides antérieures. Winslow le faisait naître entre la protubérance annulaire et le corps olivaire, et Haller, du sillon de séparation de la pyramide antérieure et de la protubérance.

Il présente deux faisceaux d'origine.

Le fait est que ce nerf, au milieu de quelques variétés, présente deux faisceaux d'origine bien distincts : l'un *interne*, plus petit, qui naît de la protubérance, soit au niveau de son bord inférieur, soit au voisinage de ce bord; l'autre *externe*, plus volumineux, qui semble émerger en dehors de la partie supérieure de la pyramide antérieure. Ces deux faisceaux sont composés de filets bien distincts; il n'est pas rare de voir quelques-uns de ces filets naître de l'olive, ou du sillon qui sépare les deux pyramides.

Origine réelle.

b. Origine réelle. Elle est plus facile à voir chez les mammifères que chez l'homme. Chez les premiers, Gall a suivi les racines de la 6e paire le long et à côté des pyramides; Herbert-Mayo leur fait traverser la protubérance, pour se rendre à la partie postérieure de la moelle allongée. Stilling a poursuivi le nerf à travers la protubérance, jusqu'au plancher du 4e ventricule, où il le fait terminer dans un noyau de substance grise commun avec le facial. Mais, suivant Schrœder van der Kolk, les fibres du moteur oculaire externe se recourbent en dehors, traversent simplement le noyau du facial et arrivent à la face supérieure du bulbe, pour s'y terminer probablement dans un noyau distinct.

Trajet crânien de la 6e paire.

c. Trajet crânien. Ce nerf se porte de bas en haut, et un peu de dedans en dehors, de chaque côté de la gouttière basilaire, et traverse la dure-mère au

Trophic roots of 8-2 Mertical. Anat. Rescuda. (infra X.1)

Woods. Index Mer. V 567.
Anastomosis with hypop. & cavernous emis.
Rosenthal. Akar. 1. Wien. Wein 50 PX

niveau et au-dessus du sommet du rocher, sur lequel il se coude pour pénétrer dans le sinus caverneux, et le parcourir horizontalement d'arrière en avant. Souvent les deux faisceaux d'origine du moteur oculaire externe se sont réunis avant de traverser la dure-mère ; plus souvent, ils la traversent isolément et ne se réunissent que dans le sinus.

Dans son trajet à travers le sinus caverneux (*fig.* 143), le nerf moteur oculaire externe est appuyé contre la paroi inférieure de ce sinus, croise en dehors la portion verticale de l'artère carotide interne, qu'il contourne et longe ensuite dans sa partie horizontale. Enfin, il entre dans l'orbite par la portion la plus large de la fente sphénoïdale, en traversant l'anneau fibreux qui lui est commun avec la division inférieure du moteur oculaire commun, croise à angle aigu la branche ophthalmique de Willis, au-dessous de laquelle il est placé, gagne la face interne du muscle droit externe de l'œil, dans lequel il pénètre après s'être épanoui en un pinceau de filets très-déliés.

d. Anastomoses. 1° Le nerf de la sixième paire offre une disposition anatomique des plus importantes, et qui l'a fait considérer longtemps comme l'origine du grand sympathique : il communique dans le sinus caverneux, au moment où il croise l'artère carotide, *avec le ganglion cervical supérieur*, par deux ou trois filets qui, du bord inférieur du moteur oculaire externe, gagnent le canal carotidien et se continuent avec le plexus carotidien.

2° Dans le même point, il communique également avec *la branche ophthalmique de Willis.*

3° Enfin plusieurs anatomistes ont noté une communication anormale du nerf moteur oculaire externe avec le *ganglion ophthalmique.*

Fonction. Le nerf de la 6e paire anime le muscle droit externe de l'œil. Sa section ou sa compression ont pour conséquence la paralysie de ce muscle, d'où le strabisme interne. Le filet qu'il donne exceptionnellement au ganglion ophthalmique explique la persistance de la contractilité du sphincter pupillaire qu'on a observée dans certains cas de paralysie du nerf moteur oculaire commun.

Le nerf moteur oculaire externe est complétement insensible à son origine ; son excitation ou sa section ne provoque de la douleur qu'après son anastomose avec le nerf trijumeau.

7e PAIRE OU NERF FACIAL.

Le *nerf facial, portion dure de la 7e paire* des anciens, est destiné à animer tous les muscles peauciers de la face et du cou.

a. Origine apparente. Il naît dans la fossette latérale du bulbe (*fig.* 130), immédiatement au-dessous du bord inférieur du pédoncule cérébelleux, ou plutôt sur la limite qui sépare ce pédoncule de la protubérance, en dedans des racines antérieures du nerf auditif, dont il est séparé par le nerf de Wrisberg, en dehors du nerf de la 6e paire. Il émerge de la partie antérieure du corps restiforme, sous l'aspect d'un ruban fasciculé, dont quelques filets, situés d'abord à distance du ruban, viennent bientôt s'y rallier : ces filets d'abord détachés du facial, que Meckel avait déjà signalés, et sur lesquels M. Cusco a tout spécialement fixé l'attention dans sa thèse inaugurale (1), sont connus sous le nom de *nerf in-* Origine apparente.

(1) Le nerf facial et le nerf auditif sont séparés, à leur point d'émergence, par un tout petit faisceau dont l'extrémité supérieure se continuerait, selon M. Cusco, avec les fibres

termédiaire de Wrisberg. Le facial contourne le bord inférieur du pédoncule, auquel il est accolé et sur la convexité duquel il se moule, et devient libre, pour se porter en dehors et en haut. Il est complétement dépourvu de névrilème jusqu'au moment où il devient libre.

Origine réelle.

b. L'*origine réelle* de ce nerf est bien plus profonde : on peut suivre les radicules du facial, d'avant en arrière, dans le bulbe, dont elles traversent toute l'épaisseur, pour atteindre le plancher du 4e ventricule au niveau de son bord externe ; puis on voit ce nerf, changeant de direction, s'épanouir en filaments et se porter en dedans, du côté de la ligne médiane, où les radicules deviennent superficielles et se terminent dans un noyau de substance grise (*noyau du facial*) qui occupe le plancher du ventricule.

Un nombre plus ou moins considérable des fibres du facial s'entre-croisent, suivant M. Vulpian, avec celles du côté opposé. Du noyau gris, Schrœder fait partir des fibres qui passent également du côté opposé de la ligne médiane et le font communiquer avec l'autre moitié de l'encéphale.

En traversant le bulbe, les racines du facial rencontrent la racine descendante du trijumeau, passent en dedans d'elle, en dehors de la 6e paire. D'après Schrœder, les noyaux du facial ont des connexions intimes avec les olives, qu'il considère comme des *ganglions adjuvants*, produisant la combinaison d'un grand nombre d'effets nerveux.

Quant à l'*origine réelle du nerf de Wrisberg*, elle est encore inconnue.

Trajet du facial dans le conduit auditif interne.

Trajet du facial dans l'aqueduc de Fallope.

c. *Trajet*. Après s'être dégagé du bulbe, le facial se dirige obliquement en haut, en avant et en dehors, vers le conduit auditif interne, dans lequel il pénètre en même temps que le nerf auditif, situé au-dessous et en arrière de lui, et disposé en gouttière pour le recevoir. Parvenu au fond du conduit auditif interne, le facial, accompagné de l'artériole stylo-mastoïdienne, s'infléchit un peu en avant, pour s'engager dans l'aqueduc de Fallope, parcourt le long trajet de ce canal inflexe, creusé dans l'épaisseur du rocher et qui s'ouvre par une de ses extrémités au fond du conduit auditif interne, et par l'autre extrémité, à la face inférieure du rocher, sous le nom de trou stylo-mastoïdien. Dirigé d'abord horizontalement de dedans en dehors (*fig.* 151), le facial se coude brusquement, après 2 millimètres de trajet, pour se porter d'avant en arrière, dans l'épaisseur de la paroi interne de la caisse du tympan, au-dessus de la fenêtre ovale ; parvenu derrière la caisse, il forme un nouveau coude, pour se diriger verticalement en bas, jusqu'au trou stylo-mastoïdien. Il suit de là que le facial décrit deux coudes très-prononcés, comme le canal de Fallope, qui, horizontal dans ses deux premières portions, est vertical dansla troisième.

Ses deux coudes.

Son trajet dans l'épaisseur de la parotide.

Ses deux divisions terminales.

Au sortir du trou stylo-mastoïdien, le facial se porte en bas et en avant, dans l'épaisseur de la glande parotide, et après un trajet de 10 à 12 millimètres, se divise en deux branches terminales : la *temporo-faciale* et la *cervico faciale*, lesquelles s'épanouissent en une multitude de filets divergents, qui couvrent de leurs radiations et de leurs anastomoses les tempes, toute la face et la partie supérieure du cou.

moyennes de la protubérance, et l'extrémité inférieure, avec les renflements mamelonnés des cordons médians postérieurs. C'est de ce faisceau que naitraient les deux filets d'abord détachés du facial, qui plus tard iraient se rendre à lui et qui constitueraient le nerf intermédiaire de Wrisberg. Dans cette manière de voir, le nerf facial aurait deux origines : l'une *sensitive*, c'est celle dont il vient d'être question ; l'autre *motrice*, c'est la première, que l'on fait provenir du faisceau latéral de la moelle.

Connection facial, hearing, & large & small cerv. pat.

Paraglia. Indep. Inst. VII 226

Connecting large cerv. pat. & stem facial. Mehnert

Arch. f. Ohrenheilk. Wien 76 PK

Facial & sense organs. Fronep. Arch. f. Anat. 1885.

Erb. Arch. Neurol. 1887

Gruber has seen 2 cases in which nerve passed between post. facial vein & sub. temp. art. instead of outside vein. Virch. Arch. 54 p. 190.

J. f. Anat. I 29

Wellin-

Herve y Lorière. Beiträge zum Biologie

Festgaben z. Bischoff. 1882?

Erb. Ana. Hanover. 1883.

Lage eup. petrosae. Frühwald. Brich. Wien 1870 Pro

Dans le *conduit auditif interne*, le facial, logé dans la gouttière que lui présente le nerf acoustique, s'anastomose-t-il avec ce nerf? Plusieurs anatomistes ont admis cette anastomose; mais l'étude attentive des pièces qui ont macéré dans l'acide nitrique, établit qu'il n'y a point d'anastomose réelle, mais simple accolement entre une petite portion du facial, ordinairement distincte du corps de ce nerf pendant son trajet dans le conduit auditif interne, et une portion du nerf acoustique; d'ailleurs, cet accolement cesse au fond du conduit auditif interne, au moment où les deux portions du facial viennent se confondre.

Ce qu'il faut penser de l'anastomose du facial et de l'auditif.

Wrisberg, le premier, a décrit sous le titre de *portio media inter communicantem faciei* (nerf facial) *et auditivum nervum*, la petite portion du facial qui est distincte du corps du nerf dans le conduit auditif interne; Sœmmering l'a également mentionnée, sous le nom de *portio minor facialis*. Bischoff et d'autres physiologistes allemands, se fondant sur des expériences, ont considéré cette petite division du facial comme la *portion sensitive* de ce nerf. Longet (t. II, p. 410) serait porté à croire que cette portion du facial irait constituer le petit nerf pétreux superficiel (émanation du facial), et animer le muscle interne du marteau et le muscle de l'étrier. Ces différentes manières de voir sont tout à fait hypothétiques.

De la petite portion du facial.

Au niveau de l'hiatus de Fallope, c'est-à-dire, au niveau du premier coude qu'il décrit dans le canal de ce nom, le facial reçoit ou émet (nous examinerons dans un instant cette question importante) un filet crânien, *grand nerf pétreux superficiel* (filet crânien du nerf vidien) et le *petit nerf pétreux superficiel*. Arnold a signalé, au point de conjugaison du filet crânien du nerf vidien avec le facial, une *intumescence gangliforme*, qu'il considère comme une transition entre un renflement gangliforme et un véritable ganglion (1). Bischoff considère l'intumescence gangliforme comme un véritable ganglion, analogue aux ganglions des racines postérieures des nerfs rachidiens; et, en conséquence de cette idée, il admet que ce ganglion, qui n'occupe qu'une partie de l'épaisseur du coude du facial, existe sur le trajet du nerf intermédiaire de Wrisberg, qu'il considère, par conséquent, comme la racine sensitive du facial.

Anastomose du facial avec le filet crânien du nerf vidien.

Le facial rachidien présente un ganglion à son premier coude.

L'existence d'un ganglion véritable au niveau de l'hiatus de Fallope, au sommet du coude du facial, qui, de perpendiculaire à l'axe du rocher, lui devient parallèle, est aujourd'hui parfaitement démontrée. Ce ganglion, désigné sous le nom de *ganglion géniculé*, est d'un volume variable : quelquefois à peine saillant, il double souvent, à son niveau, la largeur du nerf; sa couleur est gris rosé; sa forme, celle d'une pyramide triangulaire, reposant par sa base sur le facial, auquel il adhère, pyramide dont le sommet, dirigé vers l'hiatus, se continue avec le grand nerf pétreux superficiel, dont l'angle postérieur reçoit le nerf de Wrisberg, et qui, par son angle antérieur, fournit le petit nerf pétreux superficiel. Sa structure est celle des ganglions en général.

Ganglion géniculé.

e. *Distribution*. Le facial fournit un grand nombre de branches, qu'on divise en *branches collatérales* et *branches terminales*.

(1) De cette intumescence gangliforme, qu'il compare aux ganglions des racines postérieures des nerfs rachidiens, il fait partir un filet qui va, dit-il, s'anastomoser avec le nerf auditif, au fond du conduit auditif interne. Je n'ai pas été assez heureux pour trouver ce filet.

A. — Branches collatérales du facial.

Branches collatérales.

Les branches collatérales du facial sont au nombre de dix, dont cinq se détachent dans l'aqueduc de Fallope ; ce sont :

Le *grand nerf pétreux superficiel*, qui se rend au ganglion sphéno-palatin ;
Le *petit nerf pétreux superficiel*, qui va au ganglion optique ;
Le *nerf du muscle de l'étrier* ;
La *corde du tympan*, qui rejoint le nerf lingual ;
Un *rameau anastomotique* avec le pneumo-gastrique.
2° Et cinq au sortir de l'aqueduc de Fallope ; ce sont :
Un *filet anastomotique* entre le facial et le glosso-pharyngien ;
Le *nerf auriculaire postérieur* ;
Le *rameau digastrique* ;
Le *rameau stylo-hyoïdien* ;
Le *rameau des muscles stylo-glosse* et *glosso-staphylin*.

Le grand nerf pétreux superficiel est une émanation du facial.

1° *Grand nerf pétreux superficiel* (filet crânien du nerf vidien). Ce nerf était décrit autrefois comme une émanation du ganglion sphéno-palatin, laquelle pénètre dans le crâne en traversant le fibro-cartilage qui remplit le trou déchiré antérieur, se dirige en arrière et en dehors, sous la dure-mère, logée dans une gouttière que présente la face supérieure du rocher, passe par l'hiatus de Fallope dans le canal du facial, et s'anastomose avec ce nerf en se jetant dans le ganglion géniculé.

Fig. 151.

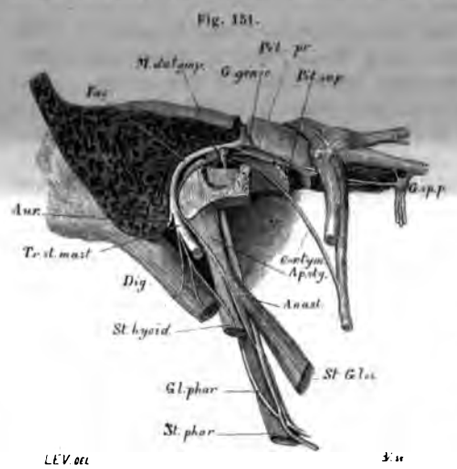

Nerf facial et branches qu'il fournit dans l'aqueduc de Fallope (*) *(d'après L. Hirschfeld).*

Telle n'est pas ma manière de voir au sujet de ce nerf. Je pense que le grand nerf pétreux superficiel est une émanation, non du ganglion sphéno-palatin, mais du facial. Sur des pièces qui ont macéré dans l'acide nitrique étendu, on voit, en effet, que le grand nerf pétreux superficiel est constitué par plusieurs filets qui se détachent du sommet du ganglion géniculé, filets qui sont tantôt distincts, et tantôt réunis sous le même névrilème. En cheminant dans la gouttière de la face antérieure du rocher, il passe sous le ganglion de Gasser et reçoit un filet du

Le grand nerf pétreux superficiel peut être suivi dans les muscles du voile du palais.

(*) *Anast.*, anastomose entre le facial et le glosso-pharyngien. — *Ap. sty.* apophyse styloïde. — *Fac.* facial. — *Aur.*, nerf auriculaire. — *Cor. tymp.*, corde du tympan. — *Dig.*, muscle digastrique. — *G. génic.* ganglion géniculé. — *Gl. phar.* glosso-pharyngien. — *G. sp. p.*, ganglion sphéno-palatin. — *M. du tymp.*, membrane du tympan. — *Pét. pr.*, tronc commun du petit pétreux superficiel de Longet, et du petit pétreux profond d'Arnold. — *Pét. sup.*, grand nerf pétreux superficiel. — *St. glos.*, muscle stylo-glosse. — *St. hyoïd.*, stylo hyoïdien. — *St. phar.*, stylo-pharyngien. — *Tr. st. mast.*, trou stylo-mastoïdien.

Bischoff - Verh. Jahr. 1867 P. 16 R. petrosus sup. minor.
Krause " " " " " " " "
Lange sup. pet. Eichwald - J. d. Chem. V 26

(Otx)

Petrosal nerves

Luam. Ed 1883. 5 petrosal nerves.

Large superficial } Vidian
Large deep }

Small superficial = to otic gang.
Ext. " = to mid. men. art.

Small deep from tympanic plexus to sympathetic on carotid or also large sup. petrosal.

It makes the small sup. petrosal to come from the tympanic as its terminal branch, being joined by a branch from gang. genic. or from large sup. pet.

Hirschfeld. 4 petrosal

The small deep passes from tympanic to large sup.
The small sup. petrosal of Longet comes from gen. gang. and is joined by the small sup. of Arnold's coming from tympanic to form a common trunk.

nerf de Jacobson (filet sensitif). Près du trou déchiré antérieur, il se réunit au *filet carotidien* pour constituer le nerf vidien ou ptérygoïdien et forme la racine motrice du ganglion sphéno-palatin.

Si on poursuit le grand nerf pétreux superficiel dans l'épaisseur du ganglion sphéno-palatin, on voit, après macération suffisante, que ce nerf peut être suivi à travers le ganglion, jusque dans le nerf palatin postérieur, auquel il s'accole, et dont il se sépare lorsque ce dernier est parvenu dans l'épaisseur du voile du palais, pour aller se jeter dans les muscles péristaphylin interne et palato-staphylin.

Quant à l'opinion conciliatrice de Longet (1), qui admet que le grand nerf pétreux superficiel est un *nerf mixte*, comprenant à la fois des filets du facial et des filets du trijumeau, je ne saurais l'admettre pour ce qui a trait à la présence des filets du trijumeau : le grand nerf pétreux superficiel me paraît être exclusivement un rameau du facial. Le grand nerf pétreux n'est pas un nerf mixte.

2° *Petit nerf pétreux superficiel.* Ce filet nerveux, extrêmement grêle, naît de l'angle antérieur du ganglion géniculé, quelquefois du tronc même du facial, un peu au delà du ganglion, sort de l'aqueduc de Fallope par un orifice particulier, est reçu dans un sillon inférieur et parallèle au sillon du grand nerf pétreux, s'en éloigne, se dirige en dehors, et traverse un pertuis situé entre le trou ovale et le trou petit rond, reçoit également un filet sensitif du nerf de Jacobson, et va se jeter dans le ganglion otique, à travers lequel on le suit parfaitement, pour le conduire jusqu'au muscle interne du marteau, auquel il est destiné. Ce petit nerf pétreux superficiel du facial, bien décrit par Longet, doit être soigneusement distingué du petit nerf pétreux d'Arnold ou profond, émanation du glosso-pharyngien. Longet considère le petit nerf pétreux superficiel comme le prolongement du nerf de Wrisberg, auquel il donne pour ce motif le nom de *moteur tympanique*. Le petit nerf pétreux superficiel est également une émanation du facial. Le petit nerf pétreux va au muscle interne du marteau.

3° *Nerf du muscle de l'étrier.* Dans la portion verticale du canal de Fallope, au niveau de la base de la pyramide, le facial émet un filet extrêmemet ténu, parfaitement décrit et figuré par Sœmmering, lequel se porte en haut et en avant, et pénètre, par un canal qui lui est propre, jusqu'au muscle de l'étrier, où il se termine. Filet du petit muscle de l'étrier.

4° *Corde du tympan.* Avant de sortir du canal de Fallope, et quelquefois immédiatement après sa sortie, le facial fournit un rameau remarquable, par l'étendue de son trajet, par ses rapports avec la membrane du tympan et par sa terminaison dans un nerf sensitif. Ce rameau, connu sous le nom de *corde du tympan*, suit un trajet rétrograde : il se porte de bas en haut, dans un canal particulier, parallèle à celui de Fallope, pénètre dans la caisse du tympan par un trou pratiqué en dedans et en arrière de l'encadrement de la mem- Corde du tympan

(1) « Au niveau du premier angle du facial, j'ai constaté qu'indépendamment des filets « du grand nerf pétreux, qui se rendent du facial au ganglion sphéno-palatin, il en est « d'autres qui *se dirigent en sens inverse*, c'est-à-dire *de ce ganglion ou plutôt de la « branche maxillaire supérieure au nerf facial :* ceux-ci, arrivés au niveau de l'angle « indiqué, se séparent des précédents, et de la divergence de tous résulte un espace ou « plutôt un petit corps triangulaire, riche en ramifications vasculaires, peut-être pourvu « d'un peu de substance grise, et qui ne serait autre chose que l'intumescence ganglionnaire déjà décrite. Les *filets rétrogrades* du trijumeau, desquels nous parlons, rendent « compte de la sensibilité du facial, à sa sortie du trou stylo-mastoïdien, et expliquent « peut-être comment M. H. Cloquet a pu émettre son opinion sur l'origine de la corde « du tympan, opinion, d'ailleurs, impossible à démontrer. » (Ouv. cité, t. II, p. 415.)

brane du tympan, parcourt la caisse d'arrière en avant, en décrivant une courbe à concavité inférieure, et dont le sommet passe entre le manche du marteau et la branche verticale de l'enclume, sort de cette caisse, non par la scissure de Glaser, mais par un conduit osseux particulier, de 6 à 8 millimètres d'étendue, parallèle et supérieur à cette scissure, émerge de ce conduit près de l'épine du sphénoïde, et va s'accoler au nerf lingual, qui augmente notablement de volume après l'addition de ce rameau.

Il n'est pas prouvé qu'elle se porte au ganglion sous-maxillaire

La corde du tympan est une émanation du facial.

C'est spéculativement et nullement par démonstration qu'on a dit qu'après s'être accolée au nerf lingual, la corde du tympan ne tardait pas à s'en détacher, pour se rendre au ganglion sous-maxillaire et en constituer les racines motrices ; car rien ne prouve que la corde du tympan se rende, en totalité ou en partie, à ce ganglion. Dans cette manière de voir, la corde du tympan serait donc une émanation du facial, et nullement une émanation du nerf maxillaire supérieur, la continuation du grand nerf pétreux superficiel, ainsi que le croyait H. Cloquet (1). Rien ne prouve non plus l'opinion de Longet, d'après laquelle la corde du tympan serait un nerf mixte, à la fois constitué et par des filets du facial et par des filets rétrogrades venus du lingual. La corde du tympan, de même que le grand nerf pétreux superficiel, tous deux émanés du facial, sont exclusivement des nerfs du mouvement ; et il faut chercher une autre raison que l'accession de filets réfléchis ou rétrogrades de la cinquième paire pour expliquer la sensibilité dont est doué le facial, à sa sortie du trou stylo-mastoïdien.

Quant aux filets nerveux que la corde du tympan fournirait au muscle interne du marteau et au muscle de l'étrier, filets admis par plusieurs anatomistes distingués, ils ne me paraissent pas exister ; nous avons d'ailleurs vu la source des nerfs qui animent ces muscles.

Le rameau de la fosse jugulaire est une émanation du facial.

5° *Rameau anastomotique fourni par le facial au pneumo-gastrique ou rameau de la fosse jugulaire.* Ce rameau, découvert par Comparetti, décrit par Arnold sous le nom de *rameau auriculaire* du pneumo-gastrique, et que j'appellerai *rameau de la fosse jugulaire*, naît du facial, au niveau de l'origine de la corde du tympan ; il pénètre immédiatement, par un petit conduit, dans la fosse jugulaire, sur la paroi antérieure de laquelle il décrit, dans une sorte de rigole ou dans un canal complet, un trajet horizontal demi-circulaire très-remarquable autour de la veine jugulaire interne, et vient se jeter dans le pneumo-gastrique, au niveau de son ganglion.

(1) Suivant Ribes, Hippolyte Cloquet et Hirzel, le grand nerf pétreux superficiel (rameau supérieur ou crânien du nerf vidien) s'appliquerait contre le facial sans s'anastomoser avec lui, pour s'en détacher plus bas, sous le nom de corde du tympan ; et comme, d'une part, le filet crânien du nerf vidien naît, suivant ces auteurs, du ganglion sphéno-palatin et que, d'autre part, la corde du tympan est supposée se rendre au ganglion sous-maxillaire, on voit que, dans cette manière de voir, le rameau supérieur du nerf vidien et la corde du tympan, qui n'en serait que le prolongement, établiraient une communication entre le ganglion sphéno-palatin et le ganglion sous-maxillaire. Or, 1° il n'est pas du tout démontré que la corde du tympan se rende au ganglion sous-maxillaire ; 2° la connexion admise entre le filet supérieur du nerf vidien et la corde du tympan est en opposition avec les faits. En effet, il n'y a pas seulement accolement, mais bien anastomose, fusion du nerf vidien avec le facial, et la corde du tympan n'a aucune espèce de rapport avec le premier de ces nerfs. Cette indépendance du nerf vidien et de la corde du tympan se voit surtout bien manifestement sur une pièce qu'on a fait macérer dans l'acide nitrique étendu d'eau.

Prevost on distribution of Chorda Tymp. Compte Rendus 1828-18
confirm view of Vulpian that it goes filament-to tongue.

Colin. Jahr. f. Anat. II 29.

Vulpian. " " " " J. d. Anat VII 2 (Excerpt. Have it)

Bezold. Chorda tympani. Index Med. I 279.

Wolf. " " function of. Jahr. d. Anat. 1880 P. 17

Carl. J. d. Anat. IV 210

Erb. " " " XI 169.

Schulten " " " "

Blau. Berl. Klin Woch. 1879 - 631

Arch. of Otol. N.Y. 1880 293 (Trans.)

Herbautschitsch. Index Med. V 82

Burnett. Phil. Med. J. 1882-83 XIII 361

Sapolini. Nerve of Wrisberg & Chord. Tymp. Index Me VI 9

Javara " " " " "

J. de Med., Chir., & Pharm, Bruxelles LXXVII 460

~~On anatomy of n. acoustici Sarkschnitte.~~

~~Exkurs. f. Sch. d. Wrisberg~~

Sapolini. Journal de Bruxelles. 1883 337 & 461 Oct. 1 No

J. d. Anat. 1881. 179 J. d. Anat 1884 403

Gley. Compte Rendus Soc de Biol. 1886 61

Shultze Zeit. f. Ohrenheil. XV 67.

(over

Nerve of hearing. Roller. D. d. Anat. 1881 176

Schulte. The relation of chorda tympani to taste.

Arch. f. Otol. B. 4. 1886, 62-74

Nerve of hearing. Vulpian. Compte Rendu. 1886 - 1037-46 1447

" " " White. Brit. M. J. 1885-II 1014

Stretching facial. Kaufmann.

Cent. f. Chir. 1885 XII 33.

Results stretching facial. Jones. Wien. Med. Woch.

1885 XXXV 853, 883.

Stylobyos, Finkelstein, Dict. Ant. VII 217.

Le rameau de la fosse jugulaire me paraît provenir exclusivement du facial. Il ne m'est pas prouvé que ce rameau, comme on l'a prétendu, soit un nerf mixte, composé à la fois de fibres émanées du facial et se rendant au pneumo-gastrique, et de fibres partant du pneumo-gastrique pour se rendre au facial.

6° *Rameau anastomotique fourni par le facial au glosso-pharyngien.* Ce rameau, parfaitement bien indiqué par Haller, naît du facial au sortir du canal de Fallope, se porte transversalement de dehors en dedans, passe au-devant de la veine jugulaire interne, et va se jeter dans le tronc du glosso-pharyngien immédiatement au-dessous du ganglion pétreux. Quelquefois ce nerf descend verticalement jusqu'à la portion moyenne du ventre postérieur du digastrique, qu'il contourne en demi-spirale ou qu'il traverse en lui abandonnant des ramifications, puis remonte pour se jeter dans le ganglion d'Andersh.

Rameau auriculo-occipital.

7° *Rameau auriculaire postérieur.* Ce rameau, mieux nommé *auriculo-occipital*, se détache du facial encore engagé dans le trou stylo-mastoïdien, s'applique immédiatement contre l'apophyse mastoïde, qu'il contourne en passant au-devant, puis en dehors d'elle (1) : c'est au moment où il est situé au-devant de l'apophyse mastoïde qu'il s'anastomose avec un filet remarquable de la branche auriculaire du plexus cervical; après quoi il se divise en deux filets : l'un *ascendant* ou *auriculaire* proprement dit, qui traverse le muscle auriculaire postérieur, auquel il fournit, contourne le pavillon de l'oreille, et va se terminer dans le muscle auriculaire supérieur; l'autre *horizontal* ou *occipital*, plus considérable, continuation du tronc, qui passe immédiatement au-dessous du muscle auriculaire postérieur, auquel il donne quelques filets, gagne la ligne courbe demi-circulaire postérieure de l'os occipital, qu'il suit rigoureusement, et se perd en émettant successivement, en haut, de petits filaments qui se perdent dans le muscle occipital. On peut suivre ces filaments jusqu'à la ligne médiane ; aucun d'eux ne va se rendre à la peau.

Sa division.

Ce rameau est exclusivement moteur.

Rameau stylien.

8° *Rameau stylo-hyoïdien.* Ce rameau, très-grêle, se détache en arrière du facial, à sa sortie du trou stylo-mastoïdien, se dirige obliquement en bas, en dedans et en avant, et se jette dans le muscle stylo-hyoïdien, après en avoir longé le bord supérieur.

Rameau mastoïdien.

9° *Rameau digastrique.* Il naît souvent d'un tronc commun avec le précédent et se jette dans le ventre postérieur du digastrique : je l'ai vu envoyer un filet anastomotique au nerf glosso-pharyngien.

10° *Rameau des muscles stylo-glosse et glosso-staphylin* (rameau lingual, L. Hirschfeld). Ce rameau, long et ténu, qui s'échappe du facial à sa sortie du trou stylo-mastoïdien ou un peu au-dessus de cet orifice, se dirige ensuite en bas et en dedans, en longeant le côté externe et antérieur du muscle stylo-pharyngien, pour gagner les côtés du pharynx, puis l'intervalle situé entre l'amygdale et le pilier antérieur du voile du palais, et enfin la base de la langue, où il se termine en se ramifiant.

Dans ce long trajet, ce rameau reçoit constamment du nerf glosso-pharyngien un ou deux filets, qui traversent le muscle stylo-pharyngien. Ainsi renforcé, il arrive à la langue sans fournir aucun filet : là, il s'anastomose avec des filets terminaux du glosso-pharyngien et se divise en un grand nombre de ramifications,

(1) Ce petit nerf est logé dans le sillon qui sépare l'apophyse mastoïde de la crête vaginale. (Voyez *Ostéol.*, p. 130.)

dont les unes vont à la muqueuse de la langue, les autres aux muscles styloglosse et glosso-staphylin.

B. — Branches terminales du facial.

I. — BRANCHE TEMPORO-FACIALE.

Trajet de la branche temporo-faciale.

La *branche temporo-faciale*, un peu plus volumineuse que l'autre, se porte de bas en haut et d'arrière en avant, dans l'épaisseur de la parotide, en formant avec le tronc du facial une arcade à concavité supérieure, croise le col du condyle de la mâchoire inférieure, et reçoit à ce niveau, par celle de ses faces qui répond au col du condyle, un rameau et quelquefois deux rameaux émanés du nerf auriculo-temporal, branche du maxillaire inférieur. Ce rameau établit une anastomose extrêmement importante entre le nerf de la cinquième paire et le facial.

Son anastomose avec la 5e paire.

Son épanouissement.

Plexiforme et aplatie au moment où elle reçoit le rameau de la cinquième paire, la branche temporo-faciale s'épanouit immédiatement en plusieurs rameaux, qui s'anastomosent entre eux, en formant des arcades couchées sur la face externe du masséter et de la convexité desquelles partent, comme autant de rayons, une multitude de filets divergents, inégaux en volume, qui occupent tout l'intervalle compris entre une verticale tracée au-devant de l'oreille et une ligne horizontale qui répondrait à la base du nez.

1° Rameaux temporaux.

Tous ces rameaux, qui s'anastomosent plusieurs fois entre eux et forment une succession d'arcades assez analogues aux arcades vasculaires du mésentère, peuvent être divisés en *temporaux*, *frontaux*, *orbitaires* ou *palpébraux*, *sous-orbitaires* ou *nasaux* et *buccaux*.

1° *Rameaux temporaux.* Ils sont ascendants, coupent à angle droit l'arcade zygomatique, s'anastomosent avec la branche temporale superficielle du maxillaire inférieur, et couvrent de leurs ramifications anastomosées toute la région temporale. Tous ces rameaux sont subjacents au muscle auriculaire antérieur et au muscle frontal, se distribuent dans ces muscles, qu'ils pénètrent par leur face profonde, et peuvent être suivis jusqu'à la ligne médiane. Plusieurs filets vont à la peau de la tempe et au cuir chevelu.

2° Rameaux frontaux.

2° *Rameaux frontaux.* Obliques en haut et en avant, ils gagnent le bord externe du muscle frontal, s'engagent au-dessous de lui et s'y ramifient; les filets les plus inférieurs s'anastomosent avec des divisions du frontal, avant de se terminer soit dans la portion inférieure du muscle frontal, soit dans le muscle sourcilier ou dans la portion supérieure de l'orbiculaire des paupières.

3° Rameaux orbitaires.

3° *Rameaux orbitaires* ou *palpébraux*. On peut les diviser 1° en *palpébraux supérieurs*, remarquables par leur longueur, qui s'enfoncent sous l'orbiculaire des paupières et se distribuent à ce muscle et au sourcilier ; 2° en *rameaux palpébraux moyens*, qui gagnent la commissure externe des paupières, et se partagent entre la paupière supérieure et la paupière inférieure ; 3° en *rameaux palpébraux inférieurs*, généralement décrits sous le nom de *malaires*, qui se portent horizontalement d'arrière en avant, au niveau de la moitié inférieure du muscle orbiculaire, et se réfléchissent de bas en haut, pour se placer dans l'épaisseur de la paupière inférieure, entre l'aponévrose palpébrale et le

Ember Week. Feb. 1871 P.S. Unusual coming frost.

muscle palpébral, où ils se perdent. On peut les suivre jusqu'au bord libre du cartilage tarse, où ils s'anastomosent entre eux.

Fig. 152.

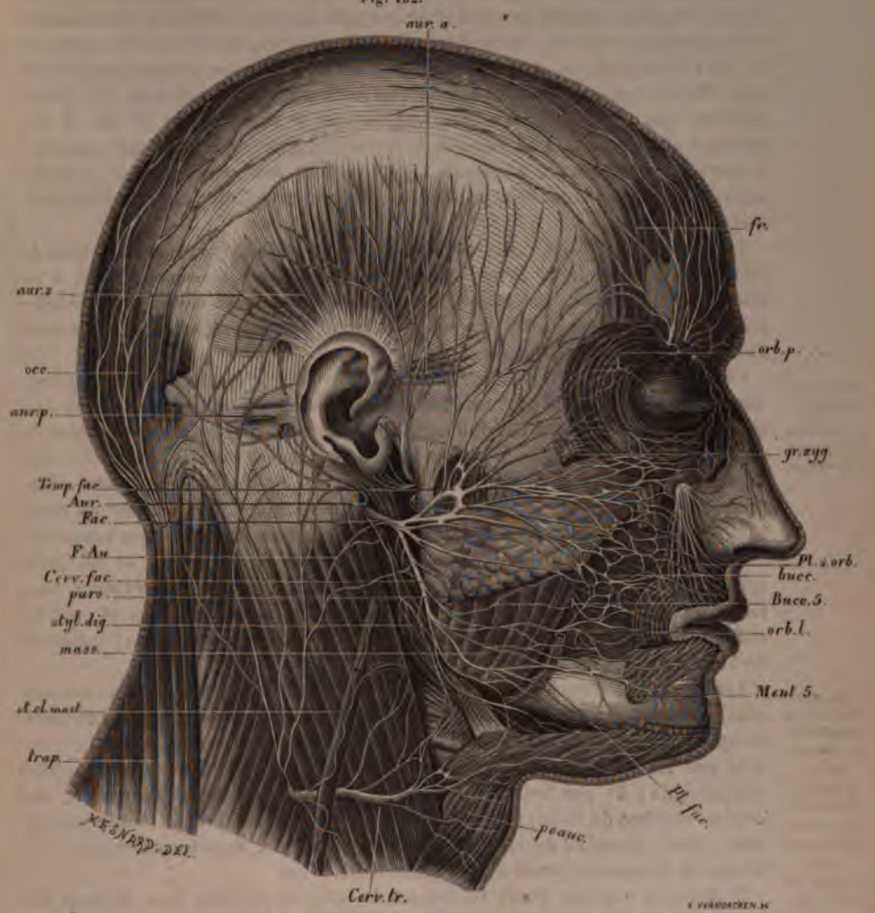

Nerf facial, au sortir du trou stylo-mastoïdien.— Sa distribution (*) (d'après L. Hirschfeld).

4° ***Rameaux sous-orbitaires*** ou *nasaux*. Fournis par une ou deux branches volumineuses, qui accompagnent le canal de Sténon, ils s'épanouissent en une **Rameaux sous-orbitaires.**

(*) *aur. a.*, muscle auriculaire antérieur. — *aur. s.*, muscle auriculaire supérieur. — *aur. p.*, muscle auriculaire postérieur. — *fr.*, muscle frontal. — *occ.*, muscle occipital. — *orb. p.*, orbiculaire palpébral. — *gr. zyg.*, grand zygomatique, coupé près de son insertion. — *Pl. s. orb.*, plexus sous-orbitaire. — *bucc.*, muscle buccinateur. — *Bucc.* 5, rameaux buccaux de la 5e paire. — *orb. l.*, orbiculaire labial. — *Ment.* 5, rameaux mentonniers de la 5e paire. — *Pl. fac.*, plexus facial. — *peauc.*, muscle peaucier. — *Cerv. tr.*, branche cervicale transverse. — *trap.*, muscle trapèze. — *st. cl. mast.*, muscle sterno-cléido-mastoïdien. — *mass.*, muscle masséter. — *styl. dig.*, muscles stylo-hyoïdien et digastrique. — *paro*, glande parotide. — *Cerv. fac.*, branche cervico faciale. — *F. au.*, filet auriculaire. — *Fac.*, nerf facial. — *Temp. fac.*, branche temporo-faciale.

multitude de filets, qui se divisent en *superficiels* et en *profonds* : les *rameaux superficiels* se portent entre la peau et les muscles orbiculaire, grand et petit zygomatique, élévateur superficiel de la lèvre supérieure, auxquels ils se distribuent. Des filets cutanés provenant de ces rameaux sous-orbitaires ne sauraient être révoqués en doute : ils sont très-ténus, très-longs, et peuvent être suivis à la peau de la joue, au niveau de la commissure des lèvres, jusqu'au bulbe des poils de la lèvre supérieure. Je signalerai particulièrement un long filet labial inférieur qui naît du rameau facial couché sur le buccinateur, et qui va s'épanouir sur les parties latérales de la lèvre inférieure ; quelques-uns gagnent la paupière inférieure ; plusieurs accompagnent les veines faciale et angulaire, et s'anastomosent avec les divisions du nerf nasal, branche de l'ophthalmique (1).

Les *rameaux profonds*, qui sont les plus nombreux, s'enfoncent sous le muscle élévateur profond de la lèvre supérieure, envoient de nombreux filets à ce muscle et au canin, et forment, avec les divisions terminales du sous-orbitaire de la cinquième paire, un entrelacement fort remarquable, désigné sous le nom de *plexus sous-orbitaire*.

Plexus sous-orbitaire. Il constitue une espèce de treillage.

Cette espèce de treillage ou de plexus sous-orbitaire résulte de l'entre-croisement des radiations du facial avec les radiations du nerf sous-orbitaire de la cinquième paire. Or, le facial s'irradiant de dehors en dedans, c'est-à-dire dans le sens horizontal, tandis que le sous-orbitaire s'irradie de haut en bas, c'est-à-dire dans le sens vertical, il en résulte que les rameaux de ces deux nerfs sont réciproquement perpendiculaires. On rend cette disposition plus sensible en exerçant sur les deux ordres de radiations une traction dans le sens de leur longueur.

Les rameaux sous-orbitaires du facial fournissent au grand et au petit zygomatique, à l'élévateur superficiel de la lèvre supérieure, à l'élévateur profond, au canin, au triangulaire, aux muscles pinnal transverse et pinnal radié. Pour ce dernier muscle, un filet très-remarquable se porte dans l'épaisseur de l'aile du nez.

Muscles auxquels se distribuent les rameaux sous-orbitaires du facial.

Caractères différentiels des rameaux de la 5e et des rameaux de la 7e paire.

Les rameaux sous-orbitaires de la cinquième paire se distinguent des rameaux sous-orbitaires du facial : 1° par leur direction divergente et par l'absence complète d'anastomoses en arcades ; 2° par leur situation sur un plan plus profond que les radiations du facial ; 3° par leur volume, qui est beaucoup plus considérable ; 4° par leur disposition en couches ou étages superposés, qui sont au nombre de trois : une sous-cutanée, une sous-muqueuse et une musculaire : cette dernière couche traverse l'épaisseur du muscle orbiculaire des lèvres, en y laissant, paraît-il, quelques filets.

5° *Rameaux buccaux*. Situés au-dessous du canal de Sténon, ils se dirigent horizontalement en avant, croisent perpendiculairement le masséter, et se divisent en *filets musculaires*, destinés au muscle buccal et au segment supérieur de l'orbiculaire des lèvres, ainsi qu'au triangulaire, et en *filets cutanés*, qui vont à la peau de la région. Plusieurs divisions s'anastomosent avec les ramifications du nerf buccal de la cinquième paire ; d'autres s'appliquent sur l'artère ou la veine facial et en suivent le trajet.

(1) Il résulte des dissections les plus multipliées, faites dans le but de déterminer la source des filets cutanés qui émanent du facial, que ces filets cutanés, qui sont incontestables, viennent exclusivement des filets anastomotiques que la branche auriculo-temporale a envoyés au facial.

II. — BRANCHE CERVICO-FACIALE.

La *branche cervico-faciale*, moins volumineuse que la précédente, suit la direction primitive du nerf et, comme lui, se porte en bas et en avant, dans l'épaisseur de la glande parotide ; parvenue à l'angle de la mâchoire inférieure, elle se divise en trois ou quatre rameaux, qui se subdivisent eux-mêmes, pour constituer des rameaux secondaires, qu'on peut diviser en *buccaux*, *mentonniers* et *cervicaux*. Division de la branche cervico-faciale en trois ordres de rameaux :

Ordinairement la branche cervico-faciale reçoit, dans son trajet, un filet anastomotique de la branche auriculaire du plexus cervical.

1° *Rameaux buccaux*. Ils se portent horizontalement en avant, entre le masséter et la parotide, à laquelle ils donnent quelques petits filets, s'anastomosent, soit entre eux, soit avec les rameaux buccaux de la branche temporo-faciale, et se ramifient dans le muscle buccinateur et dans l'orbiculaire des lèvres. On voit, en outre, une très-belle anastomose entre le nerf buccal de la cinquième paire et l'un de ces rameaux buccaux du facial. 1° Rameaux buccaux :

2° *Rameaux mentonniers*. Destinés aux muscles de la lèvre inférieure, ils se réfléchissent de bas en haut, en décrivant une arcade à concavité supérieure. Situés d'abord sous le peaucier, ils s'enfoncent sous le muscle triangulaire des lèvres et forment, avec le nerf mentonnier de la cinquième paire, un entrelacement, *plexus mentonnier*, qui a beaucoup d'analogie avec l'entrelacement formé par les nerfs sous-orbitaires du facial et les nerfs sous-orbitaires de la cinquième paire, mais qui est moins compliqué. Ainsi, les nerfs mentonniers de la septième paire sont plus superficiels que les nerfs mentonniers de la cinquième, et les filets des premiers sont moins considérables que les filets des seconds ; les radiations de la septième paire se font d'arrière en avant, d'abord, puis de bas en haut ; les radiations de la cinquième se font directement de bas en haut. Les radiations du facial traversent les muscles triangulaires carré, orbiculaire, auxquels elles se distribuent presque en totalité ; elles envoient aussi à cette masse charnue connue sous le nom de houppe du menton : aucun de ces filets ne va se rendre à la peau. Les radiations mentonnières de la cinquième paire se placent, les unes, et c'est incomparablement le plus grand nombre, entre les muscles et la muqueuse, pour se terminer dans celle-ci, et plus spécialement dans le bord libre de la lèvre inférieure ; les autres, bien moins nombreuses, se placent entre les muscles et la peau, à laquelles elles se distribuent. 2° Rameaux mentonniers ; Plexus mentonnier. Rapports entre les radiations mentonnières de la 7e paire et celles de la 5e paire.

3° *Rameaux cervicaux*. Ils marchent d'arrière en avant, dans la région sus-hyoïdienne, sous le peaucier, en décrivant des arcades à concavité supérieure, et se dirigent en haut et en avant, pour se terminer au niveau du menton. Parmi ces rameaux, il en est un qui se porte verticalement en-bas, pour s'anastomoser avec la branche cervicale transverse du plexus cervical. 3° Rameaux cervicaux. Leur anastomose avec la cervicale transverse.

Les rameaux cervicaux du facial sont séparés par le peaucier des rameaux cervicaux fournis par le plexus cervical : ils sont tous destinés au peaucier. Ils sont tous destinés au peaucier.

Résumé. Le facial fournit à tous les muscles peauciers du crâne, de la face et du cou ; il fournit encore au ventre postérieur du digastrique, au muscle stylo-hyoïdien, au muscle interne du marteau et au petit muscle de l'étrier. Indépendamment de ces rameaux, qu'il donne pour ainsi dire directement, il en est un grand nombre qu'il fournit indirectement, à l'aide de ses nombreuses anastomoses : ainsi, à l'aide du grand nerf pétreux superficiel, qui Résumé de la distribution du nerf facial.

traverse le ganglion de Meckel et va se jeter dans le nerf palatin postérieur, il fournit au muscle péristaphylin interne et au palato-staphylin. A l'aide de la corde du tympan, qui s'accole au nerf lingual, il fournit probablement aux fibres musculaires subjacentes à la muqueuse papillaire de la langue. A l'aide de son rameau de communication avec le nerf glosso-pharyngien, que nous verrons encore recevoir une branche du spinal, il va fournir aux muscles du pharynx et du voile du palais (1). A l'aide du rameau de la fosse jugulaire qu'il fournit au pneumo-gastrique, il concourt probablement à fournir aux muscles du larynx.

Le facial ne donne aucun filet aux téguments.

Le facial ne donne aucun filet aux téguments. Les nerfs cutanés qui en émanent ne sont autre chose que des filets que le nerf facial a empruntés par des anastomoses avec diverses branches de la cinquième paire et du plexus cervical (2).

C. — Fonctions du facial.

Action. Nerf moteur de la face.

a. Le facial est le *nerf du mouvement de la face*, de même que le trijumeau en est le nerf du sentiment. Ses usages ressortent de sa description anatomique non moins que des expériences physiologiques de Ch. Bell, de Shaw et de Longet, et des observations pathologiques. Or, les muscles de la face constituant un appareil spécial, destiné à l'expression des passions, le facial pourrait être appelé *nerf de l'expression*, bien plus exactement que *nerf respiratoire de la face*. En outre, par son action sur les muscles de la face et du voile du palais, le facial joue un rôle important dans l'articulation des sons.

Nerf de l'expression

Action sur les sens.

Par son action sur les muscles qui sont annexés aux *organes des sens*, le facial exerce sur ces organes une influence dont l'importance est démontrée par les troubles qui surviennent dans leurs fonctions à la suite de la paralysie de ce nerf. Il agit sur le sens de l'*ouïe*, non-seulement en présidant à la contraction des muscles du pavillon, rudimentaires chez l'homme, mais encore et surtout en déterminant des mouvements dans la chaîne des osselets, par l'intermédiaire du muscle interne du marteau et du muscle de l'étrier. Dans la paralysie faciale, en effet, Landouzy a constaté une sensibilité exagérée de l'ouïe. — Le facial est le *nerf protecteur de la vue*, car c'est lui qui provoque le clignement, le froncement du sourcil et l'occlusion des paupières. — Le sens de l'*odorat* n'est pas moins influencé par le facial. Les muscles dilatateurs et constricteurs des narines étant animés par ce nerf, leur paralysie détermine, outre une gêne de l'inspiration qui, chez le cheval, peut aller jusqu'à l'asphyxie (Bernard), une *mauvaise direction du courant odorant*, qui produit l'abolition de l'olfaction, comme Longet et d'autres l'ont observé dans des cas d'hémiplégie faciale. A l'orifice postérieur des fosses nasales, les muscles péristaphylin interne et palato-staphylin, innervés par le grand nerf pétreux superficiel, en se contractant pendant la déglutition, soulèvent le voile du palais et protégent ainsi la muqueuse olfactive contre le bol alimentaire, qui tend à pénétrer dans les fosses nasales. Le même mouvement

(1) N'oublions pas que les péristaphylins externes reçoivent leurs filets de la branche non ganglionnaire de la cinquième paire.

(2) Ces anastomoses du facial, qui sont si nombreuses que les anciens avaient donné à ce nerf le nom de petit sympathique, doivent être divisées en anastomoses d'*émission* et en anastomoses de *réception*. Ainsi, comme type d'anastomoses d'émission quant au facial, je donnerai l'anastomose de ce nerf avec l'auriculo-temporal de la cinquième paire ; comme type d'anastomoses de réception, par rapport au même nerf, je donnerai l'anastomose du facial avec le glosso-pharyngien.

Strychnine. Erlitzky. J. A. [illegible] XI 169.

Ferré. Stimulation ganglion of auditory. Compt. Rend. Acad. Sc.

Par. 1890. C 867-868

d'élévation du voile se produit quand nous voulons nous soustraire à l'impression d'une odeur désagréable : l'inspiration se faisant alors par la bouche, les molécules odorantes n'arrivent plus au contact de la muqueuse olfactive. Rappelons à ce propos que dans les cas d'hémiplégie faciale, la luette est ordinairement déviée vers le côté non paralysé (Diday) et que, chez les animaux, Debrou a constaté que l'excitation galvanique du facial ne détermine aucun mouvement dans le voile du palais, fait qu'on explique en disant que l'action du courant est interceptée par les ganglions géniculé et sphéno-palatin. — Enfin le facial agit sur le sens du *goût*, d'une part, parce qu'il tient sous sa dépendance, par ses rameaux directs, les muscles de la face qui entourent la cavité buccale, par le grand nerf pétreux superficiel, les élévateurs du voile du palais, et par la corde du tympan, le muscle lingual supérieur et la terminaison du stylo-glosse, peauciers de la langue qui meuvent les papilles ; d'autre part, parce que, d'après les expériences de Cl. Bernard, il exerce une grande influence sur la circulation linguale et sur la sécrétion des glandes salivaires.

Le facial, en effet, exerce une action considérable *sur la sécrétion des glandes salivaires :* sur celle des glandes sous-maxillaire et sub-linguale, par l'intermédiaire de la corde du tympan, continuation, d'après Cl. Bernard, du nerf de Wrisberg ; sur celle de la glande parotide, par l'intermédiaire du petit nerf pétreux superficiel, du ganglion otique et du nerf auriculo-temporal. Action sur les sécrétions.

Le facial, *insensible* à son origine, est sensible à sa sortie du trou stylo-mastoïdien. D'où lui vient cette sensibilité? De ses anastomoses avec le trijumeau, dit Magendie. Mais elle persiste après la section du trijumeau. J. Müller l'attribue donc au filet que le pneumo-gastrique fournit au facial par le rameau auriculaire d'Arnold ou de la fosse jugulaire. D'autre part, suivant Bischoff, auquel s'est rallié M. Cusco, le facial serait un nerf mixte, dont le nerf de Wrisberg (portion intermédiaire), qui seul se rendrait au ganglion géniculé, serait la racine sensitive. Cette opinion est combattue par Cl. Bernard, qui considère le ganglion géniculé, non comme un ganglion analogue aux ganglions spinaux, mais comme un ganglion du grand sympathique, et le nerf de Wrisberg comme un rameau du grand sympathique naissant du bulbe et se continuant avec le grand nerf pétreux et la corde du tympan. Sensibilité du facial.

8e PAIRE OU NERF AUDITIF.

Le *nerf auditif* ou *acoustique, portion molle de la septième paire*, est rubané et non fasciculé à son origine.

a. Origine apparente. Il naît du bulbe par deux racines bien distinctes : l'une antérieure, l'autre postérieure. L'antérieure (*fig.* 130) naît dans la même fossette que le facial, immédiatement en dehors de ce nerf, en dedans du pédoncule cérébelleux, au-dessus des racines du glosso-pharyngien ; elle forme un faisceau aplati, plus volumineux que celui des racines postérieures. Les racines postérieures (*fig.* 111) apparaissent sur la face postérieure du bulbe rachidien, sous la forme de filets ou stries qu'on suit jusqu'au sillon médian ducalamus, et qui forment quelques-unes des barbes du calamus scriptorius. Ces stries sont extrêmement variables relativement à leur aspect, leur nombre et leur direction. Ordinairement d'un blanc éclatant, qui tranche sur la couleur grise du plancher du quatrième ventricule, elles sont quelquefois ternes et comme voilées par de la substance grise. Il en existe le plus souvent quatre ou cinq, qui conver- Origine apparente.

gent vers la partie supérieure et latérale du bulbe, où elles se réunissent en faisceau. Plusieurs ne se continuent pas avec le ruban auditif. On dit même avoir vu les filets postérieurs d'origine du nerf auditif manquer complétement. On a admis pour les nerfs auditifs une commissure transversale en forme de bandelette ; mais cette commissure ne me paraît nullement démontrée.

Origine réelle.

b. Origine réelle. Les racines du nerf auditif cheminent dans l'épaisseur du bulbe en faisceaux distincts (3 ou 4), séparés par des fibres longitudinales, et qui se dissocient en approchant de la ligne médiane. Elles se dirigent d'avant en arrière, vers le plancher du quatrième ventricule, qu'elles atteignent à 2 ou 3 millimètres en dehors du sillon médian. Là, elles s'épanouissent et se mettent en rapport, suivant Schrœder van der Kolk, avec de *grosses cellules nerveuses multipolaires*, unies entre elles par leurs prolongements, et d'où partent des fibres qui se rendent au cervelet par le corps restiforme (nerf cérébelleux, Foville) ; d'autres fibres unissent ce noyau de l'acoustique à celui du côté opposé.

Fig. 153.

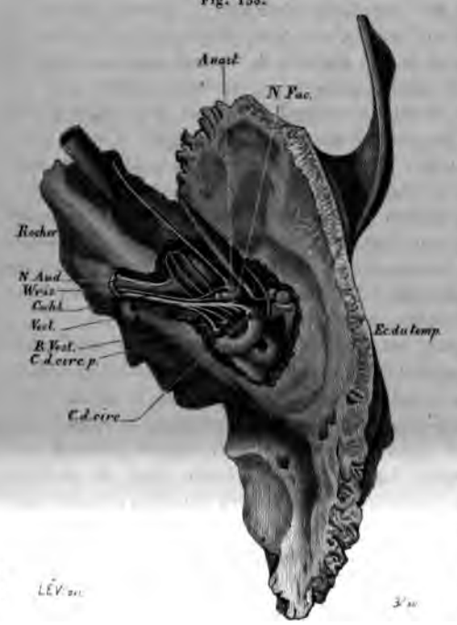

Nerf acoustique vu par la face supérieure du rocher. — Nerf de Wrisberg (*) *(d'après L. Hirschfeld).*

Connexions des racines du nerf auditif.

Le même anatomiste signale des connexions entre les racines du nerf auditif et celles du trijumeau, entre le noyau de l'acoustique et celui du facial, connexions par lesquelles il explique certains mouvements réflexes ayant l'oreille pour point de départ. Luys, enfin, décrit entre les racines de l'acoustique des cellules nerveuses, d'où partent des fibres qui se rendent au noyau postérieur de la couche optique.

Trajet.

c. Trajet. Le nerf auditif, constitué par la réunion des deux ordres de racines à la partie supérieure et latérale du bulbe, se porte en dehors, en haut et en avant, vers le conduit auditif interne, dans lequel il s'engage.

Dans ce trajet, il est accompagné par le facial, sur lequel il se moule en forme de gouttière, à concavité dirigée en haut et en avant. Les deux nerfs contournent le pédoncule cérébelleux moyen, qu'ils croisent à angle droit,

(*) *Anast.*, anastomose entre la branche des canaux demi-circulaires et le facial. — *C. d. circ.*, rameau des canaux demi-circulaires vertical supérieur et horizontal. — *C. de circ. p.*, rameau du canal demi-circulaire postérieur. — *Cochl.*, nerf cochléaire. — *Ec. du temp.*, écaille du temporal. — *N. aud.*, nerf auditif. — *N. fac.*, nerf facial. — *R. vest.*, rameau vestibulaire. — *Vest.*, branche vestibulaire de l'auditif. — *Wrish.*, nerf intermédiaire de Wrisberg.

Jacob on distribution of glosso-pharyngeal. Munich. Bright. 2d rep.
& Virch Jahr. 1872 Bd, & Jahr f. Anat. II 29

Sabis. glosso. laryngeal paralysis. Hegemie.
Index Med V 570.

Relation Kleinhirn organ. Arch. f. Anat. 1881: 1

longent le bord antérieur du lobule du pneumo gastrique, et sont enveloppés jusqu'au fond du conduit auditif interne par une gaîne que leur fournit l'arachnoïde.

d. Terminaison. Dans le conduit auditif interne, le nerf auditif se divise en deux cordons, qui restent distincts dans toute la longueur du conduit, bien qu'ils ne soient pas séparés, et qui traversent les trous de la lame criblée que nous avons dit occuper le fond du conduit auditif interne. (Voyez *Ostéologie.*) De ces deux branches, l'une, antérieure, est destinée au *limaçon*; l'autre, postérieure, est destinée au *vestibule* et aux *canaux demi-circulaires*. La distribution et la terminaison de ces branches ont été étudiées à l'occasion de l'organe de l'audition. Sa division en deux cordons distincts. Terminaison.

e. Fonction. Le nerf auditif est exclusivement le nerf de l'audition. Il transmet à l'encéphale les impressions vibratoires qui constituent les sons et les bruits. Fonction.

9e PAIRE OU NERFS GLOSSO-PHARYNGIENS.

Préparation. Emporter par une coupe triangulaire la moitié postérieure du trou déchiré postérieur ; détacher avec précaution la veine jugulaire, au-devant de laquelle les nerfs se trouvent placés. Étudier les connexions du glosso-pharyngien avec le pneumo-gastrique et avec le spinal

Le nerf *glosso-pharyngien, portion antérieure de la huitième paire* de Willis, est destiné au pharynx et à la langue. Destination.

a. Origine apparente. Il naît du corps restiforme (*fig.* 130), immédiatement au-dessus du pneumo-gastrique, au-dessous du nerf auditif, par une série de filets (5 ou 6) qui émergent du bulbe sur le prolongement du sillon collatéral postérieur de la moelle, et se réunissent en un cordon un peu aplati. Origine apparente.

b. Origine réelle. Suivant Schrœder, les *noyaux des glosso-pharyngiens* sont situés sur les parties latérales du plancher du quatrième ventricule, immédiatement au-dessus du calamus scriptorius; les fibres qui en partent, passent entre les racines inférieures du trijumeau. De ces mêmes noyaux, partiraient des fibres qui, après s'être entre-croisées dans le raphé, s'élèveraient vers l'encéphale. Origine réelle.

c. Trajet. Du bulbe rachidien, le glosso-pharyngien se porte horizontalement en avant et en dehors, logé dans le tissu sous-arachnoïdien, puis entouré d'une gaîne qui lui est commune avec le pneumo-gastrique et le spinal, et qui est fournie par l'arachnoïde. Trajet crânien.

Il sort du crâne par le trou déchiré postérieur, placé dans un canal tantôt fibreux, tantôt osseux, qui lui est propre, et qui est situé au-devant de celui du pneumo-gastrique et du spinal réunis, en dedans de la veine jugulaire interne, dont il est séparé par une lame cartilagineuse et quelquefois osseuse. Le glosso-pharyngien sort du crâne par un canal propre.

Dans son passage à travers ce canal, le nerf glosso-pharyngien change de direction, se recourbe à angle droit, et présente un renflement ganglionnaire, décrit par Andersh sous le nom de *ganglion pétreux*, et plus généralement connu aujourd'hui sous le nom de *ganglion d'Andersh* (1). A ce ganglion, qui occupe une dépression osseuse du rocher (*receptaculum ganglii petrosi*), succède un cordon Ganglion pétreux ou d'Andersh. Trajet du glosso-pharyngien

(1) J. Müller a décrit un second ganglion, très-petit, qui n'appartient pas au nerf tout entier, mais à quelques-uns de ses filets, et qui occupe la partie supérieure du trou déchiré postérieur. C'est cette portion ganglionnaire qui, suivant le physiologiste que je viens de citer, représenterait les racines du sentiment. Je n'ai pas été assez heureux pour rencontrer ce ganglion partiel.

arrondi, qui se porte verticalement en bas, derrière les muscles styliens, au-devant de la carotide interne, puis entre les muscles stylo-pharyngien et stylo-glosse, se dirige d'arrière en avant, en décrivant une courbe à concavité supérieure, passe au-devant du pilier postérieur du voile du palais, derrière l'amygdale, et va se rendre à la muqueuse de la base de la langue.

Ganglion pétreux ou d'Andersh.

d. Ganglion pétreux ou *d'Andersh.* Ce ganglion, décrit par Andersh en 1791, est logé dans une petite fossette qui se voit en avant et en dedans du trou déchiré postérieur, en arrière de l'orifice inférieur du canal carotidien. Sa *forme* est

Fig. 154.

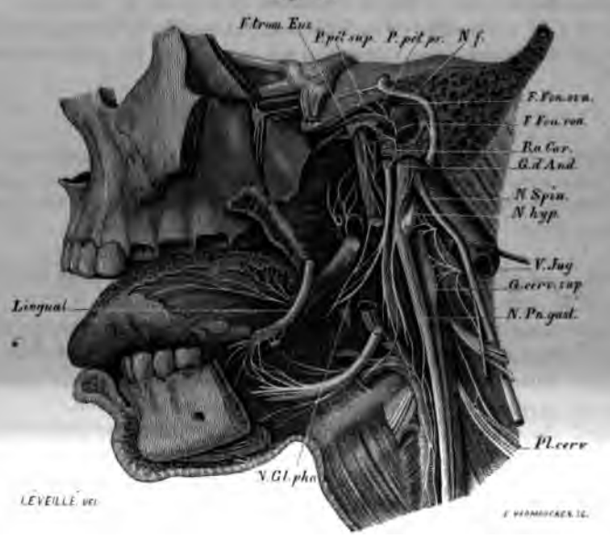

Glosso-pharyngien et rameau de Jacobson (*) *(d'après L. Hirschfeld).*

ovoïde, sa *couleur* grisâtre ; son grand axe, dirigé verticalement, mesure 2 à 3 millimètres.

Anastomoses.

e. Anastomoses. Au niveau du trou déchiré postérieur, le glosso-pharyngien présente quatre rameaux anastomotiques : le rameau de Jacobson, un rameau venu du facial, un filet qui l'unit au pneumo-gastrique ou plus exactement au spinal et un autre qui l'unit au grand sympathique.

1° *Rameau de Jacobson.* Ce rameau, signalé par Andersh, décrit en 1818 par Jacobson, qui en a fait sentir l'importance et indiqué les principales divisions, est remarquable par le nombre et la ténuité de ses divisions, par son trajet, et surtout par ses anastomoses avec le facial, le trijumeau et le grand sympathique. Pour en faciliter l'intelligence, je vais d'abord décrire les canaux par lesquels il passe :

Conduit et embranchement destinés au rameau de Jacobson.

(*) *N. gl. pha.*, nerf glosso-pharyngien.— *Pl. cerv.*, plexus cervical. — *N. pn. gastr.*, nerf pneumo-gastrique. — *G. cerv. sup.*, ganglion cervical supérieur. — *V. jug.*, veine jugulaire. — *N. hyp*, nerf hypoglosse, en partie réséqué. — *N. spin.*, nerf spinal. — *G. d'And.*, ganglion d'Andersh. — *Ram. car.*, rameau carotidien. —*F. fen. ron.*, filet de la fenêtre ronde.— *F. fen. ova.*, filet de la fenêtre ovale — *N. f.*, nerf facial. — *P. pét. pr.*, petit nerf pétreux profond. — *P. pét. sup.*, petit pétreux superficiel d'Arnold. — *F. trom. Eust.*, filet de la trompe d'Eustache.



Glandula tympanica – arterial – around facialis nerve in the tympanic canal – Krause. $\frac{I}{II}$ Obj. 0

Sur la crête qui sépare la fosse jugulaire du canal carotidien, en dehors de l'aqueduc du limaçon, se voit un petit pertuis, qui est l'*orifice inférieur du canal de Jacobson*. Il conduit dans un canal qui se porte en arrière et en haut, s'ouvre, après un trajet de 6 à 8 millimètres, sur la paroi interne de la caisse du tympan, au-devant de la fenêtre ronde, au-dessous du promontoire ; là il se continue avec une gouttière creusée à la surface de cette saillie, gouttière qui se divise, ainsi que l'a montré Arnold, en six embranchements, logeant chacun une division du rameau de Jacobson, et dont deux se portent en arrière, deux en avant et deux en haut.

Sa division en six filets.

C'est, en effet, dans ce canal que pénètre le rameau de Jacobson, qui se détache de la partie antérieure et externe du ganglion d'Andersh (1) et se divise en six filets.

Division du rameau de Jacobson en six filets.

Les *filets postérieurs*, très-grêles, se ramifient dans la muqueuse tympanique, l'un, au voisinage de la fenêtre ronde, l'autre, au pourtour de la fenêtre ovale.

Des *filets antérieurs*, l'un se porte directement en avant, vers le canal carotidien, où il pénètre en traversant la lame osseuse qui le sépare de la cavité tympanique, et s'anastomose avec le plexus nerveux qui enlace cette artère : ce filet carotidien est quelquefois double. L'autre se dirige en avant et en haut, se distribue dans la muqueuse de la trompe d'Eustache, et se divise en filets divergents.

Les *filets supérieurs*, qui peuvent être désignés sous le nom de *nerfs pétreux profonds*, sont l'un interne, l'autre externe ; le premier traverse la face supérieure du rocher, s'accole au grand nerf pétreux superficiel, pour contribuer avec lui à former le nerf vidien et se rendre au ganglion sphéno-palatin ; le second va rejoindre le petit nerf pétreux superficiel, émané du ganglion géniculé, et se rend avec lui au ganglion otique.

Il suit de là : 1° que, par trois filets, le rameau de Jacobson fournit à la muqueuse de la trompe d'Eustache, à la muqueuse de la caisse du tympan qui avoisine la fenêtre ronde, à celle qui avoisine la fenêtre ovale ; 2° que, par trois autres filets, ce rameau établit une communication entre le glosso-pharyngien, d'une part, et le maxillaire supérieur (plus spécialement le ganglion sphéno-palatin, par l'entremise du nerf vidien), le ganglion otique du maxillaire inférieur, et le ganglion cervical supérieur du grand sympathique, d'autre part.

Rameau que le facial envoie au glosso-pharyngien.

2° *Rameau anastomotique entre le facial et le glosso-pharyngien*. Ce n'est autre chose qu'un rameau émané du facial, immédiatement après sa sortie du trou stylo-mastoïdien, et qui va se jeter, soit dans le tronc du glosso-pharyngien lui-même, immédiatement au-dessous du ganglion d'Andersh, soit dans une de ses branches. Dans ce dernier cas, la branche du glosso-pharyngien destinée à recueillir cette anastomose décrit un trajet fort remarquable que voici : née du ganglion d'Andersh, immédiatement au-dessous du rameau de Jacobson, elle se porte en bas et en dehors, derrière l'apophyse styloïde, et par conséquent derrière le muscle digastrique, qu'elle traverse, pour se réfléchir de bas en haut, en décrivant une anse à concavité supérieure, aussi remarquable que celle de l'hypoglosse, et va s'anastomoser avec une branche émanée du facial au moment de sa sortie du trou stylo-mastoïdien. Le rameau anastomotique, très-variable pour le volume, que le facial envoie au glosso-pharyngien, me paraît

(1) J'ai vu ce rameau constitué par deux filets, l'un venu du pneumo-gastrique, l'autre venu du glosso-pharyngien. Chez un autre sujet, j'ai vu ce rameau formé par l'anastomose d'un filet émané du rameau de la fosse jugulaire avec un filet du glosso-pharyngien.

être le vestige d'un rameau considérable du facial que j'ai vu remplacer en partie le glosso-pharyngien, et se rendre directement, sans anastomose, à la base de la langue et au voile du palais (1).

3° *Anastomose du glosso-pharyngien avec le spinal et le pneumo-gastrique.* Le plus ordinairement, le glosso-pharyngien s'accole au pneumo-gastrique, ou plus exactement au rameau anastomotique du spinal. Quelquefois il est complétement isolé de ces nerfs, avec lesquels il ne communique que par son rameau pharyngien. Dans un cas, le glosso-pharyngien, avant de se renfler en ganglion, recevait une branche du pneumo-gastrique; dans un autre cas, le glosso-pharyngien, qui naissait par deux ou trois filets, était en quelque sorte complété par le pneumo-gastrique, à l'aide d'une communication assez analogue à celle de ce dernier nerf avec le spinal. Le glosso-pharyngien doublait de volume après cette communication, qui avait lieu par un rameau presque transversal. La communication du spinal et du glosso-pharyngien n'a lieu le plus ordinairement qu'à l'aide du rameau pharyngien du premier de ces nerfs. Je considère cette anastomose comme constituée par un rameau du spinal qui va se jeter dans le glosso-pharyngien.

Cette anastomose est essentiellement constituée par un rameau du spinal qui se jette dans le glosso-pharyngien.

f. 4° *Anastomose du glosso-pharyngien avec le grand sympathique.* Elle se fait par un filet très-grêle, qui se détache de la partie inférieure du ganglion d'Andersh, quelquefois un peu plus bas, descend verticalement, et après un court trajet, dans lequel il reçoit parfois un filet du pneumo-gastrique, s'unit au rameau carotidien du ganglion cervical supérieur.

Distribution.

Distribution. Le glosso-pharyngien fournit les rameaux suivants :

1° Un *rameau destiné aux muscles digastrique et stylo-pharyngien*;

2° Un *rameau* qui s'unit au filet que le facial fournit au *stylo-glosse*;

3° Des *rameaux carotidiens*;

4° Des *rameaux pharyngiens*;

5° Des *rameaux tonsillaires*;

6° Des *rameaux terminaux* ou *linguaux*;

1° *Rameau du digastrique et du stylo-pharyngien.* Ce rameau se détache du côté externe du nerf, au-dessous du trou déchiré, et se bifurque, pour se rendre par une de ses divisions dans le ventre postérieur du digastrique, et par l'autre dans le muscle stylo-pharyngien. Le filet destiné au digastrique fournit constamment un filament au stylo-hyoïdien et s'anastomose à son extrémité avec le rameau du digastrique qui provient du facial.

Rameau des muscles digastrique et glosso-pharyngien.

2° *Rameau qui s'unit au filet que le facial donne au stylo-glosse.* Ce rameau, très-grêle, naît du glosso-pharyngien un peu au-dessus du stylo-pharyngien, qu'il traverse dans son trajet descendant, sans lui fournir aucune ramification, et vient s'accoler au filet du facial qui se rend sur le côté de la base de la langue (*v. Facial*).

Filets carotidiens.

3° *Filets carotidiens.* Assez nombreux, ils longent l'artère carotide interne, communiquent dans leur trajet avec un filet du pneumo-gastrique, et, parvenus à l'embranchement de la carotide primitive, s'anastomosent avec les filets carotidiens du ganglion cervical supérieur et concourent à la formation du *plexus*

(1) Cette disposition, je veux dire un filet du facial se rendant directement à la langue et au voile du palais, n'est pas très-rare. Dans une pièce de concours déposée dans les cabinets par M. Richet, le facial du côté droit envoie directement un filet au voile du palais; la même disposition n'a pas lieu à gauche.

inter-carotidien, dont nous parlerons à l'occasion du grand sympathique ; plexus inter-carotidien, d'où partent des prolongements plexiformes autour des artères qui émanent de la carotide externe, et plus particulièrement autour de l'artère faciale et de l'artère temporale. Je n'ai pas pu les suivre sur le tronc de l'artère carotide primitive. On décrit quelques-uns de ces filets comme allant s'unir aux nerfs cardiaques. De petits renflements ganglionnaires s'observent sur les rameaux sympathiques du plexus inter-carotidien. Des nerfs émanés du plexus inter-carotidien.

4° *Rameaux pharyngiens.* Au nombre de deux ou trois, ils vont de suite s'anastomoser avec les rameaux pharyngiens du nerf pneumo-gastrique, ou plutôt du spinal, et avec les rameaux internes du ganglion cervical supérieur, pour constituer le *plexus pharyngien.* On a dit que ces rameaux pharyngiens ne faisaient que traverser les muscles du pharynx pour se porter à la membrane muqueuse ; mais il est de la dernière évidence qu'ils fournissent également au constricteur moyen et au constricteur supérieur. Les filets de ce dernier muscle se réfléchissent de bas en haut, sur la face postérieure du pharynx. Rameaux pharyngiens.

5° Les *rameaux tonsillaires* sont très-multipliés et forment par leurs anastomoses, sur la face externe de l'amygdale, une espèce de plexus (*plexus tonsillaire,* Andersh). Ces rameaux se distribuent aux amygdales, à la muqueuse des piliers du voile du palais et de ce voile lui-même. La question de savoir si un certain nombre de filets sont fournis aux muscles glosso-staphylin et pharyngo-staphylin n'a pas encore été résolue par l'anatomie. Rameaux tonsillaires.

6° *Rameaux terminaux* ou *linguaux.* Après avoir fourni ces divers rameaux, le glosso-pharyngien, réduit à la moitié de son volume, s'engage dans l'épaisseur de la base de la langue, où il se perd en se ramifiant. Parmi les rameaux linguaux, les uns se placent immédiatement sous la muqueuse, les autres traversent les couches les plus supérieures du noyau lingual, pour se porter à la muqueuse linguale, mais plus en avant que les précédents : tous sont destinés à la muqueuse et aux glandules situées derrière le V lingual. Les plus internes se portent de dehors en dedans, sur les côtés de la ligne médiane. M. Huguier a démontré qu'au niveau du foramen cœcum, un ou deux filets s'anastomosent avec des filets semblables du côté opposé. Les plus externes longent les bords de la langue. Le réseau qu'ils forment communique, suivant M. Sappey, avec le filet que le facial envoie aux muscles stylo-glosse et glosso-staphylin. Rameaux linguaux. Ils sont tous destinés à la muqueuse de la langue.

C'est essentiellement à la base de la langue, à la muqueuse située derrière le V lingual et aux papilles caliciformes que se distribue le glosso-pharyngien. Je n'ai vu aucun filet se perdre dans l'épaisseur des fibres musculaires de la langue. Remak, Kœlliker et Schiff ont constaté l'existence de petits ganglions microscopiques sur le trajet des filets linguaux du glosso-pharyngien. Un filet qui se détache au niveau des filets pharyngiens, suit l'artère linguale en même temps que les filets émanés du plexus inter-carotidien et se porte avec elle à la face inférieure de la muqueuse, jusqu'à la pointe de la langue.

Fonction. Le glosso-pharyngien est-il purement sensitif par lui-même, ou est-il un nerf mixte, dès son origine. Cette question est encore controversée, et les expériences physiologiques auxquelles on s'est livré pour la résoudre, ont donné des résultats contradictoires. Fonction.

Le glosso-pharyngien, en tant que nerf sensitif, transmet-il seulement des sensations gustatives, ou préside-t-il également à la sensibilité tactile et générale ? Irrité mécaniquement dans le crâne, il ne détermine qu'une douleur très-minime ; Longet dit que le pincement du nerf semble avoir produit de

la douleur ; Panizza, au contraire, nie que l'irritation du glosso-pharyngien soit doulouleuse. D'autre part, la distribution d'une portion de ses fibres dans des régions où la sensibilité gustative fait défaut, telles que la muqueuse du voile du palais et du pharynx, semble démontrer que ce nerf jouit aussi de la sensibilité générale. L'origine de ce nerf sur la même ligne que les racines rachidiennes postérieures, le ganglion qu'il présente au niveau du trou déchiré postérieur, devaient faire présumer que le glosso-pharyngien est un nerf de sensibilité, et que les filets qu'il fournit aux muscles digastrique, stylo-pharyngien, constricteurs supérieur et moyen du pharynx, glosso-staphylin et pharyngo-staphylin, lui viennent du facial et du spinal. Or, les expériences physiologiques instituées par Longet paraissaient mettre hors de doute cette proposition. Mais les recherches les plus récentes, faites par M. Chauveau sur des chevaux qu'on venait d'abattre, font croire que le glosso-pharyngien est un nerf mixte dès son origine, du moins chez le cheval.

Par ses rameaux terminaux, le glosso-pharyngien est essentiellement l'agent de la sensibilité gustative de la base de la langue. Par ses rameaux collatéraux, il donne la sensibilité à la muqueuse de l'oreille moyenne, du pharynx, des amygdales et du voile du palais.

10e PAIRE OU NERFS PNEUMO-GASTRIQUES.

Préparation. — Ouvrir le trou déchiré postérieur par sa partie postérieure ; étudier successivement le nerf dans les diverses portions de son trajet.

Destination du pneumo-gastrique.

Le *nerf pneumo-gastrique*, appelé aussi *nerf vague*, dixième *paire* des auteurs modernes, branche principale de la huitième paire de Willis, est un des nerfs les plus remarquables de l'économie, à raison de l'étendue de sa distribution et de l'importance des organes auxquels il est destiné. Il fournit, d'une part, au larynx, aux poumons et au cœur, d'autre part, au pharynx, à l'œsophage, à l'estomac et au plexus solaire. Il n'est pas rare de voir les deux pneumo-gastriques très-inégaux en volume.

Son origine apparente.

a. Origine apparente. — Le pneumo-gastrique naît de la partie latérale et supérieure du bulbe rachidien, au-dessous du glosso-pharyngien, au-dessus des racines du spinal, dans la ligne des racines postérieures des nerfs rachidiens. Cette origine a lieu par une série de filets qui émergent du sillon de séparation de l'olive et du faisceau intermédiaire (*fig.* 130).

Son origine réelle.

b. Origine réelle. — Les radicules du pneumo-gastrique peuvent être suivies toutes jusqu'au plancher du quatrième ventricule, où elles naissent d'un noyau gris allongé, situé sur la partie latérale de ce plancher et d'autant plus rapproché de la ligne médiane qu'on l'examine plus inférieurement ; ce noyau central est composé de petites cellules ganglionnaires multipolaires.

Connexions de son noyau.

Suivant Schrœder, le noyau du pneumo-gastrique est le point de départ de fibres nerveuses qui se dirigent vers l'encéphale, après s'être entre-croisées, dans le raphé, avec celles du côté opposé ; il est, en outre, en connexion avec un faisceau de fibres longitudinales situé à son côté externe et qui n'est lui-même que l'extrémité supérieure, terminée en pointe, des cordons latéraux de la moelle, cordons qui, d'après Schiff, renferment tous ou presque tous les tubes moteurs du tronc. On expliquerait ainsi l'influence réflexe du pneumo-gastrique sur les muscles de la respiration.

Case of remarkable prolongation of life in a dog after section of both pneumogastric nerves.

Boddaert. Brit. Med. 1877 p. 193

Lussana & Ciotto Otto. Dog lived 17 days. Slow & deep respiration – apnoea. Lungs not anaemic nor atelectatic.

2 cases paralysis. Angyan. Pest Med. Chir Presse

1884 XX 241

Regeneration. Reichert. Am. J. Med. Sc. 1885 146

Relation to sense organs. Forster. Arch. f. Aug. 1885 1

Enfin le noyau du pneumo-gastrique a des connexions avec la racine descendante du trijumeau et se trouve uni, par des fibres transversales, avec le noyau correspondant du côté opposé, ce qui rend compte des mouvements respiratoires réflexes provoqués par l'excitation du trijumeau, et de l'action simultanée de ces excitations sur les muscles des deux côtés du tronc.

c. *Trajet*. Les filets d'origine du pneumo-gastrique convergent, se réunissent en sept ou huit faisceaux d'abord, puis en un seul cordon aplati, qui se dirige en dehors, vers le trou déchiré postérieur, par lequel il sort du crâne, en se coudant à angle droit. Suivant Vieussens et Santorini, quelques-uns de ces filets d'origine naîtraient de la paroi inférieure du quatrième ventricule, contourneraient extérieurement le corps restiforme, ce qui donnerait aux radicules du pneumo-gastrique une certaine analogie avec celles de l'auditif. Trajet.

Le pneumo-gastrique, sorti du crâne, se porte verticalement en bas, le long de la colonne cervicale, pénètre dans la poitrine, parcourt cette cavité en longeant l'œsophage, se divise en un grand nombre de rameaux, dont les anastomoses constituent le *plexus pulmonaire*, se reconstitue plus bas, au niveau de la racine des bronches, traverse le diaphragme, pour se terminer, à droite, dans l'estomac et le foie, à gauche, dans l'estomac et le plexus solaire.

Nous allons examiner successivement les diverses portions de ce nerf.

I. La *portion intra-crânienne* du pneumo-gastrique, en rapport, en haut, avec le glosso-pharyngien, en bas avec le spinal, est entourée d'une gaîne fournie par le feuillet viscéral de l'arachnoïde, gaîne infundibuliforme qui lui est commune avec ces deux nerfs.

II. *Dans le trou déchiré postérieur*, le pneumo-gastrique est situé au-devant du nerf spinal et passe par la même ouverture que ce nerf, qui lui est accolé; une cloison fibreuse, cartilagineuse ou osseuse le sépare du glosso-pharyngien, qui est au-devant de lui; une cloison cartilagineuse, et souvent osseuse, le sépare de la veine jugulaire interne, qui lui est postérieure.

A son passage dans le trou déchiré postérieur, le nerf pneumo-gastrique présente un renflement ganglionnaire bien prononcé.

Le *ganglion du pneumo-gastrique* ou *ganglion jugulaire*, qu'on peut comparer au ganglion de Gasser et aux ganglions inter-vertébraux, de forme ovoïde et de couleur grisâtre, mesure de 4 à 6 millimètres en longueur. Sa surface est inégale, comme crevassée. Le nerf spinal ou accessoire de Willis, placé sur sa face postérieure, communique avec lui par plusieurs filets très-déliés. Il n'est pas rare de voir les racines les plus élevées, ou racines bulbaires du nerf spinal, venir se jeter directement dans le nerf pneumo-gastrique. Ganglion du pneumo-gastrique. Accolement du nerf spinal.

Du ganglion jugulaire part un filet anastomotique qui se rend au ganglion pétreux du glosso-pharyngien (je n'ai pas toujours trouvé ce filet); à ce ganglion aboutit le rameau *anastomotique du nerf facial* (voyez la description de ce nerf), découvert par Comparetti, qu'Arnold a désigné sous le nom de *rameau auriculaire du pneumo-gastrique*, que j'ai proposé d'appeler *rameau de la fosse jugulaire du nerf facial*, et que l'on voit très-bien par transparence à travers les parois de la veine jugulaire interne ouverte. Ce rameau, dont on me pardonnera de rappeler ici la description, né du nerf facial, à la partie inférieure du canal de Fallope, sort de ce canal par un petit conduit très-court qui s'ouvre dans la fosse jugulaire, parcourt un trajet horizontal semi-circulaire entre la veine jugulaire interne et la moitié antérieure de cette fosse, fournit un filet au rameau de Jacobson, et va se jeter dans le nerf pneumo-gastrique au moment Rameau anastomotique du nerf facial.

Fig. 155.

Pneumo-gastrique gauche (d'après L. Hirschfeld) (*).

(*) *trach.*, trachée — *cr. aort.*, crosse de l'aorte. — *œsoph.*, œsophage. — *Estom.*, estomac. — Foie. — *poum.*, poumon gauche, tiré en avant. — *Gl. phar.*, glosso-pharyngien. — *Spin.*, spinal. — *Br. int.*, branche interne du spinal. — *Anast. sup.*, anastomose du pneumo-gastrique avec le spinal. — *Anast. hypogl.*, anastomose du pneumogastrique avec l'hypoglosse. — *Spin. (br. ext.)*, branche externe du spinal. — *St. phar.*, rameau du stylo-pharyngien. — *Pn. gastr.*, pneumo-gastrique. — *Gr. sym. cerv.*, portion cervicale du grand sympathique. — *Trap.*, branche du spinal allant au trapèze. — *Gr. sym. thor.*, portion thoracique du grand sympathique. — *Gangl. palm.*, ganglion palmonaire. — *Pl. œsoph.*, plexus œsophagien. — *Br. hép.*, branches hépatiques du pneumo-gastrique. — *Pl. pulm. post.*, plexus pulmonaire postérieur. — *Cord. m.*, nerf cardiaque moyen. — *Lar. inf.*, nerf laryngé inférieur. — *Cord. sup.*, nerf cardiaque supérieur. — *Pl. lar.*, plexus laryngé. — *Lar. ext.*, laryngé externe. — *Lar. sup.*, laryngé supérieur. — *Br. ling. gl. phar.*, branches linguales du glosso-pharyngien. — *Phar.*, rameau pharyngien du pneumo-gastrique. — *Br. phar. gl. phar.*, branche pharyngienne du glosso-pharyngien.



où ce nerf traverse le trou déchiré postérieur (1). J'ai déjà dit, à l'occasion du facial, que ce rameau de la fosse jugulaire, au lieu de provenir du pneumo-gastrique, comme on le dit généralement, est une émanation du facial qui va se jeter dans le pneumo-gastrique pour lui fournir des filets moteurs. J'ai vu le nerf de la fosse jugulaire s'anastomoser avec le rameau tympanique du facial.

Disposition plexiforme du pneumo-gastrique.

III. *A sa sortie du trou déchiré postérieur*, le pneumo-gastrique se présente sous l'aspect d'un cordon plexiforme, qu'accompagne souvent la substance grise du ganglion dans l'espace de deux à trois centimètres. Ce *plexus ganglifórme*, comme il a été nommé par Willis et Vieussens, figure un renflement fusiforme très-allongé ; il est situé au-devant et en dedans du ganglion cervical supérieur du grand sympathique, en arrière du glosso-pharyngien et de l'artère carotide interne ; le grand hypoglosse le contourne en dehors, à la manière d'une demi-spire. Formé de fibres blanches extérieurement, de fibres grises et de cellules nerveuses intérieurement, il constitue un véritable ganglion et présente des connexions importantes avec le nerf spinal ou accessoire, avec le grand hypoglosse et avec le ganglion cervical supérieur.

Il reçoit une branche considérable du nerf spinal.

a. Il reçoit la branche de bifurcation du spinal que nous désignerons sous le nom de *branche interne* ou *anastomotique* du spinal et qui s'accole au pneumo-gastrique, dont elle peut longtemps être distinguée.

Son anastomose avec le nerf grand hypoglosse.

b. Il reçoit l'anastomose du grand hypoglosse au moment où il est croisé par ce nerf, et d'autres fois avant cet entre-croisement. Cette anastomose offre beaucoup de variétés : quelquefois elle a lieu par un filet très-grêle, d'autres fois elle se fait par deux ou trois filets formant une espèce de plexus (2).

Le pneumo-gastrique reçoit un ou plusieurs filets du grand hypoglosse.

c. *L'arcade formée par les branches antérieures des deux premières paires cervicales* fournit quelquefois au pneumo-gastrique, par sa partie moyenne, un rameau très-grêle, qui se jette dans le plexus gangliforme au même niveau que les filets émanés de l'hypoglosse.

Des rapports du pneumo-gastrique avec le ganglion cervical supérieur.

d. Le plexus gangliforme du pneumo-gastrique communique avec le *ganglion cervical supérieur* du grand sympathique par un rameau ou deux, chez l'homme et chez quelques mammifères (3). Dans les autres classes d'animaux, la connexion est si intime que la séparation du pneumo-gastrique et du ganglion cervical supérieur est tout à fait impossible. J'ai plusieurs fois rencontré, chez

(1) J'ai vu ce rameau pénétrer, immédiatement après son origine, dans la gaine du glosso-pharyngien, s'appliquer contre son ganglion et se réfléchir d'avant en arrière, pour se porter dans la fosse jugulaire. Arnold a représenté ce rameau comme divisé en trois filets : un ascendant, qui s'anastomose avec le tronc du nerf facial ; un descendant, qui s'anastomose avec le rameau auriculaire postérieur du même nerf facial ; un moyen, qui va se distribuer au conduit auditif externe.

(2) Chez un sujet, le grand hypoglosse du côté gauche présentait des connexions intimes avec le pneumo-gastrique et le spinal, si bien que la branche descendante de l'hypoglosse était accolée au nerf pneumo-gastrique. L'étude attentive de cette anastomose me parait établir d'une manière positive qu'elle est tout à l'avantage du pneumo-gastrique, qui reçoit les nerfs émanés de l'hypoglosse, tandis que celui-ci ne reçoit aucun filet du pneumo-gastrique.

(3) J'ai vu le pneumo-gastrique communiquer avec le grand sympathique par plusieurs filets qui se détachaient à diverses hauteurs du ganglion : deux partaient de la partie supérieure du ganglion cervical, en se dirigeant de bas en haut ; deux partaient de la partie inférieure du ganglion et se dirigeaient de haut en bas ; tous s'unissaient au pneumo-gastrique.

l'homme, cette même sposition, je veux dire l'accolement ou la fusion du ganglion cervical supérieur et du pneumo-gastrique dans toute la longueur du ganglion ; sur un sujet, cette disposition s'observait des deux côtés.

Rapports du pneumo-gastrique le long du cou.

IV. *Le long du cou*, le pneumo-gastrique est situé au-devant de la colonne vertébrale, dont il est séparé par les muscles prévertébraux, sur les côtés du pharynx et de l'œsophage, entre l'artère carotide primitive, qui est en dedans, et la veine jugulaire, qui est en dehors, en arrière de ces vaisseaux (1). Il est accolé à l'artère carotide primitive et contenu dans la même gaîne fibreuse ; il est séparé du cordon cervical du grand sympathique, qui lui est postérieur et externe, par une grande quantité de tissu cellulaire ; d'ailleurs, le grand sympathique n'est pas contenu dans la même gaîne fibreuse que le pneumo-gastrique.

Branches qu'il fournit

Dans ce trajet, le pneumo-gastrique fournit : *a*. le rameau pharyngien, *b*. le rameau laryngé supérieur et *c*. les filets cardiaques.

Rameau pharyngien.

a. Rameau pharyngien. Souvent double ou même triple, il se détache du pneumo-gastrique à peu de distance du trou déchiré postérieur. La détermination de son origine réelle est d'un grand intérêt. Il est évident que le plus ordinairement le rameau pharyngien du pneumo-gastrique provient essentiellement du rameau anastomotique du nerf spinal, auquel se joignent un plus ou moins grand nombre de filets émanés du pneumo-gastrique lui-même. Dans quelques cas, il naît exclusivement du pneumo-gastrique, d'autres fois, exclusivement du rameau anastomotique du spinal, que nous avons vu ne pas se confondre de suite avec le pneumo-gastrique, souvent à la fois et du pneumo-gastrique et du spinal. Enfin, quelquefois il reçoit un filet du glosso-pharyngien.

Variétés d'origine.

Rapports.

Le rameau pharyngien passe au-devant de la carotide interne, fournit des filets carotidiens qui se joignent aux filets plus nombreux fournis par le glosso-pharyngien et vont concourir à la formation du plexus inter-carotidien ; parvenu sur les côtés du pharynx, il s'anastomose avec les divisions du glosso-pharyngien et avec plusieurs branches volumineuses du ganglion cervical supérieur, pour constituer le *plexus pharyngien*, un des plus remarquables de l'économie et sur lequel nous reviendrons à l'occasion du grand sympathique. Le rameau pharyngien du pneumo-gastrique se distribue à la fois aux muscles constricteurs moyen et supérieur et à la muqueuse du pharynx.

Plexus pharyngien.

Origine et trajet du laryngé supérieur.

b. Nerf laryngé supérieur. Plus considérable que le précédent, il naît de la partie inférieure et interne du plexus gangliforme (2), par un cordon arrondi, qu'on peut suivre jusqu'au ganglion du pneumo-gastrique, et décrit, sur les côtés du cou, une courbe à concavité antérieure, située plus bas et plus profondément que le lingual, le glosso-pharyngien et le grand hypoglosse. Il se porte d'abord en bas et en dedans, sur les côtés du pharynx, derrière les artères carotides interne et externe, qu'il croise obliquement, se dirige ensuite en avant et en dedans, pour gagner la membrane thyro-hyoïdienne, en passant au-dessus du

(1) Une anomalie de rapport fort importante, déjà mentionnée à l'occasion de l'artère carotide primitive, est celle dans laquelle le tronc du nerf pneumo-gastrique, au lieu d'être situé en arrière de l'artère carotide primitive, se trouve en avant de cette artère.

(2) Et, par conséquent, du côté opposé au rameau anastomotique du spinal, qui concourt très-peu à sa formation. J'ai vu naître le laryngé supérieur par deux racines, dont la principale venait du pneumo-gastrique, et dont l'autre, très-grêle, venait du glosso-pharyngien.

Demonstration of nerves in larynx. Weinzweig.

Bost. Med. & Surg. J. 109 P. 227.

Anatomie of lar. nerves. Morra-Bourouillon.

Rev. Mens. de Lar. V 105

~~Gruen.~~ Rudp. Med. VI 562

" J. J. Amst. - Phys. pat. for 1884 p 72 -

Luschka. Virch. Arch. 1869 P 11. Ext. branch of sup. laryngeal
Nordenson " " " P 13.
Franck. J. d. Anat. VIII 187. Commun. between
Sup. & Inf. Lar.
Friedleben. Anomaly. J. d. Anat. VIII 187.
Anatomy of Lar. Muscles. Weingweig. J. d. Anat. XI 189.

bord supérieur du muscle constricteur inférieur, marche quelque temps entre le muscle thyro-hyoïdien et cette membrane thyro-hyoïdienne, qu'il traverse sur les côtés de la ligne médiane, pour s'engager dans l'épaisseur du repli aryténo-épiglottique, où il se termine en s'épanouissant en un grand nombre de filets.

Chemin faisant, il fournit un rameau qu'on désigne sous le nom de *laryngé externe*, et que j'ai vu naître directement du pneumo-gastrique lui-même. Ce rameau, long et grêle, se détache du laryngé supérieur près de l'origine de ce nerf, communique par un ou deux filets avec le ganglion cervical supérieur et se porte en dedans et en bas, sur les côtés du larynx. Il fournit au nerf cardiaque supérieur un ou deux filets, qui vont s'anastomoser avec ce nerf derrière la carotide primitive : c'est cette communication du nerf laryngé externe avec le grand sympathique que Haller appelle *plexus laryngé* (1). Profond à son origine, le rameau laryngé externe descend entre le constricteur inférieur du pharynx et le corps thyroïde, en fournissant quelques filets à chacun de ces organes ; il se porte ensuite en bas et en avant, entre le constricteur inférieur et le cartilage thyroïde, pour aller se perdre, en se divisant en un grand nombre de filets, dans le muscle *crico-thyroïdien*. Suivant M. Sappey, le nerf, après avoir fourni les filets du crico-thyroïdien, s'anastomose avec le laryngé inférieur, puis, se réfléchissant sur le bord inférieur du cartilage thyroïde, traverse le muscle crico-aryténoïdien latéral et se termine dans la muqueuse qui tapisse le ventricule du larynx.

Rameau laryngé externe.

Ses filets cardiaques.

Rameau du muscle crico-thyroïdien.

L'*épanouissement terminal* du rameau laryngé supérieur dans l'épaisseur du repli muqueux aryténo-épiglottique (*fig.* 156) est remarquable par sa disposition radiée. Nous diviserons ces rameaux épanouis, qui tous sont sous-muqueux, en *antérieurs* ou *épiglottiques* et en *postérieurs* ou *laryngiens*.

Épanouissement terminal du rameau laryngé supérieur

Les *rameaux antérieurs* ou *épiglottiques*, nombreux et grêles, se portent sur les bords et au-devant de l'épiglotte ; les uns atteignent l'extrémité libre de l'épiglotte, les autres se portent entre ce cartilage et le tissu adipeux connu sous le nom de glande épiglottique ; quelques-uns percent l'épiglotte et vont se distribuer à la muqueuse qui revêt la face postérieure de ce cartilage. Parmi les filets antérieurs de terminaison du laryngé supérieur, j'en ai trouvé constamment au moins un qui se porte d'arrière en avant, sous la muqueuse qui revêt la base de la langue et peut être suivi jusqu'au niveau du V lingual. Ces filets linguaux du laryngé supérieur sont intermédiaires aux divisions linguales droites et gauches du glosso-pharyngien, avec lesquelles ils ont été probablement confondus.

Rameau épiglottiques.

Filets linguaux du laryngé supérieur.

Les *filets postérieurs* ou *laryngiens*, contenus dans l'épaisseur du repli aryténo-épiglottique, sont les plus multipliés ; ils se divisent en deux ordres, savoir : les *filets muqueux* et le *filet anastomotique* ou *descendant*. Les *filets muqueux*, très-nombreux, se dirigent de haut en bas, dans l'épaisseur du repli aryténo-épiglottique. Ils sont destinés, les uns, aux deux feuillets des replis aryténo-épiglottiques et à la muqueuse des cordes vocales supérieures ; leur nombre explique la sensibilité exquise dont est doué cet orifice supérieur. Quelques-uns

Filets laryngiens.

Filets muqueux.

(1) Le laryngé supérieur décrit, derrière les artères carotides, une anse analogue à celle que décrit le grand hypoglosse au-devant de ces vaisseaux, mais sur un plan plus inférieur : la portion de ce nerf qui rampe entre la membrane thyro-hyoïdienne et le muscle thyro-hyoïdien, est extrêmement flexueuse dans certaines positions du larynx.

de ces filets muqueux peuvent être suivis dans l'épaisseur de la glande aryténoïde, où ils se perdent. Les autres gagnent la muqueuse pharyngienne qui tapisse la face postérieure du larynx. Plusieurs traversent le muscle aryténoïdien, lui fournissent quelques filets et vont se rendre à la portion postérieure de la muqueuse laryngée. Longet a prouvé expérimentalement que le nerf laryngé supérieur n'exerce aucune influence sur les contractions du muscle aryténoïdien, et conséquemment que les filets qu'il fournit à ce muscle sont purement sensitifs. Le *filet anastomotique* ou *descendant*, d'un volume peu considérable, mais variable, se porte verticalement en bas, entre le muscle crico-aryténoïdien et le cartilage thyroïde, gagne la face postérieure du cartilage cricoïde, sur lequel il s'anastomose avec le nerf récurrent. Cette anastomose remarquable était connue de Galien.

Filet anastomotique.

Ainsi, le rameau laryngé supérieur est essentiellement affecté à la muqueuse du larynx. Le seul muscle du larynx auquel il fournisse, est le muscle crico-thyroïdien, dont le nerf vient du laryngé externe. Il donne également des filets au constricteur inférieur du pharynx.

Résumé.

Fig. 156.

Nerfs laryngés supérieur et inférieur (d'après L. Hirschfeld) (*).

Rameaux cardiaques.

c. Rameaux cardiaques cervicaux du pneumo-gastrique. Variables en nombre et en volume chez les différents sujets, et même d'un côté à l'autre, ils se détachent à des hauteurs diverses du tronc du pneumo-gastrique : les uns vont se jeter, après un trajet plus ou moins long, dans le nerf cardiaque supérieur du grand sympathique, soit le long du cou, soit dans le thorax; les autres se portent directement au plexus cardiaque. Le plus remarquable des rameaux cardiaques cervicaux du pneumo-gastrique est celui qui naît de la partie inférieure du cou, un peu au-dessus de la première côte : à droite, il passe au-devant de la carotide primitive, puis au-devant du tronc brachio-céphalique, au-dessous duquel il s'unit au nerf cardiaque supérieur. A gauche, il se porte au-devant de la crosse de l'aorte, au-dessous de laquelle il s'anastomose comme le précédent. Ce rameau va quelquefois directement au plexus cardiaque. Je l'ai vu double.

Un de ces rameaux cardiaques est remarquable.

V. *Dans le thorax*, le pneumo-gastrique présente cette particularité qu'il offre des différences remarquables du côté droit et du côté gauche.

Différence

A *droite*, le pneumo-gastrique pénètre dans le thorax entre la veine et l'ar-

(*) *Os hyo.*, os hyoïde, coupé. — *Epigl.*, épiglotte. — *Car. thy.*, cartilage thyroïde. — *m. cr. ar. l.*, muscle crico-aryténoïdien latéral. — *Lar. inf.*, larynge inférieur. — *Œsoph.*, œsophage. — *M. cr. ar. p.*, muscle crico-aryténoïdien postérieur. — *m. aryt.*, muscle aryténoïdien. — *gr. c. th.*, grande corne du cartilage thyroïde. — *gr. c. hyo. de.*, grande corne de l'os hyoïde.

Zuckerkandl. Arch. Path. 1871 B.8. On cerebral hamorr
to pericardium.

de ces filets muqueux peuvent être suivis dans l'épaisseur de la glande aryténoïde, où ils se perdent. Les autres gagnent la muqueuse pharyngienne qui tapisse la face postérieure du larynx. Plusieurs traversent le muscle aryténoïdien, lui fournissent quelques filets et vont se rendre à la portion postérieure de la muqueuse laryngée. Longet a prouvé expérimentalement que le nerf laryngé supérieur n'exerce aucune influence sur les contractions du muscle aryténoïdien, et conséquemment que les filets qu'il fournit à ce muscle sont purement sensitifs. Le *filet anastomotique* ou *descendant*, d'un volume peu considérable, mais variable, se porte verticalement en bas, entre le muscle crico-aryténoïdien et le cartilage thyroïde, gagne la face postérieure du cartilage cricoïde, sur lequel il s'anastomose avec le nerf récurrent. Cette anastomose remarquable était connue de Galien.

Filet anastomotique.

Résumé.

Ainsi, le rameau laryngé supérieur est essentiellement affecté à la muqueuse du larynx. Le seul muscle du larynx auquel il fournisse, est le muscle crico-thyroïdien, dont le nerf vient du laryngé externe. Il donne également des filets au constricteur inférieur du pharynx.

Fig. 156.

Nerfs laryngés supérieur et inférieur (d'après L. Hirschfeld) (*).

Rameaux cardiaques.

c. *Rameaux cardiaques cervicaux du pneumo-gastrique.* Variables en nombre et en volume chez les différents sujets, et même d'un côté à l'autre, ils se détachent à des hauteurs diverses du tronc du pneumo-gastrique : les uns vont se jeter, après un trajet plus ou moins long, dans le nerf cardiaque supérieur du grand sympathique, soit le long du cou, soit dans le thorax; les autres se portent directement au plexus cardiaque. Le plus remarquable des rameaux cardiaques cervicaux du pneumo-gastrique est celui qui naît de la partie inférieure du cou, un peu au-dessus de la première côte : à droite, il passe au-devant de la carotide primitive, puis au-devant du tronc brachio-céphalique, au-dessous duquel il s'unit au nerf cardiaque supérieur. A gauche, il se porte au-devant de la crosse de l'aorte, au-dessous de laquelle il s'anastomose comme le précédent. Ce rameau va quelquefois directement au plexus cardiaque. Je l'ai vu double.

Un de ces rameaux cardiaques est remarquable.

V. *Dans le thorax*, le pneumo-gastrique présente cette particularité qu'il offre des différences remarquables du côté droit et du côté gauche.

Différence.

A *droite*, le pneumo-gastrique pénètre dans le thorax entre la veine et l'ar-

(*) *Os hyo.*, os hyoïde, coupé. — *Epigl.*, épiglotte. — *Car. thy.*, cartilage thyroïde. — *m. cr. ar. l.*, muscle crico-aryténoïdien latéral. — *Lar. inf.*, larynge inférieur. — *Œsoph.*, œsophage. — *M. cr. ar. p.*, muscle crico-aryténoïdien postérieur. — *m. aryt.*, muscle aryténoïdien. — *gr. c. th.*, grande corne du cartilage thyroïde. — *gr. c. hyoïd.*, grande corne de l'os hyoïde.

Zuckerkandl. Arch. Path. 1871 B.8. On cervical bands in pericardium.



Course of inf. laryng. in articulation.
Brenner. Arch. f. Aurl. 1883 379
Ridg. Mes. II 302
Compression of recurrent nerve — Hackerstang. Monatsschr. Px
Atrophy from aort. an. Waldenburg. 1881
Charité Ann. VI 297–3..
Paralysis from fatal goitre. Chauffard Br. Med. J. 1881 595
" " Stat. cound. Lefferts. Am. J. Med. Sc. 1881 155
" following op. for goitre Riedel. Ridg. Mes. IV 464
* Bristowe (Brit.) Cong. internat. de Laryng. ~~Milan~~ 1
Milan 1882 I 12..
Novelle. Ridg. Mes. V 152.
Wrighan " " "

tère sous-clavières, qu'il croise presque à angle droit ; plus bas, il passe derrière le tronc veineux brachio-céphalique et la veine cave supérieure, sur les côtés de la trachée, ou plutôt dans le sillon qui sépare la trachée de l'œsophage ; il se porte ensuite derrière la racine du poumon, où il s'aplatit en s'élargissant : là, il fournit des branches très-multipliées et semble s'épanouir, pour se reconstituer ensuite. Au-dessous de la racine du poumon, le pneumo-gastrique droit est toujours divisé en deux branches aplaties, qui longent le côté droit de l'œsophage, se réunissent à peu de distance du diaphragme, pour se placer en *arrière* de l'œsophage, et pénétrer dans l'abdomen avec ce conduit membraneux.

du pneumo-gastrique à droite et à gauche.

Ses rapports à droite.

A gauche, le pneumo-gastrique pénètre dans le thorax entre l'artère carotide primitive et l'artère sous-clavière, dans l'intervalle triangulaire qui les sépare, derrière le tronc veineux brachio-céphalique ; il croise la portion moyenne et antérieure de la crosse de l'aorte, passe ensuite derrière la bronche gauche, sur laquelle il s'épanouit, pour se reconstituer presque aussitôt en un seul tronc ou en deux branches qui tantôt se réunissent et tantôt restent distinctes, branches qui se portent *au-devant* de l'œsophage, avec lequel elles pénètrent dans l'abdomen.

Ses rapports à gauche.

Dans le thorax, le pneumo-gastrique fournit : 1° le *nerf récurrent* ou *laryngé inférieur* ; 2° un *rameau cardiaque* ; 3° des *rameaux trachéens et œsophagiens* ; 4° le *plexus pulmonaire antérieur* et 5° le *plexus pulmonaire postérieur*.

Branches que le pneumo-gastrique fournit dans le thorax.

1° *Nerf récurrent ou laryngé inférieur*. — Le *nerf laryngé inférieur*, nommé aussi *récurrent*, à cause de sa réflexion et de sa direction rétrograde, présente un volume tel qu'on pourrait le considérer comme une branche de bifurcation du pneumo-gastrique lui-même. Il naît au-devant de la crosse de l'aorte, à gauche, au-devant de l'artère sous-clavière, à droite, se réfléchit aussitôt, au-dessous, puis en arrière de ces vaisseaux (1), de manière à former une anse ou arcade à concavité supérieure, qui les embrasse. Devenu ascendant, de descendant qu'il était d'abord, le nerf récurrent se place, à gauche, dans le sillon qui sépare la trachée-artère de l'œsophage (rapport important pour l'opération de l'œsophagotomie), à droite, sur la partie latérale de l'œsophage, et continue sa marche ascendante jusqu'au niveau du bord inférieur du constricteur intérieur du pharynx, s'engage sous ce muscle, auquel il fournit des filets, puis se place derrière les petites cornes du cartilage thyroïde, derrière l'articulation crico-thyroïdienne, en côtoyant le bord externe du muscle crico-aryténoïdien postérieur, et se termine en se répartissant entre les muscles du larynx.

Sa réflexion à anse. Son volume.

Ses rapports.

Dans son trajet, le nerf récurrent fournit :

Rameaux collatéraux.

a. De la convexité de son anse de réflexion, *plusieurs filets cardiaques*, qui vont s'unir aux filets cardiaques cervicaux du pneumo-gastrique et du grand sympathique. Il importe de remarquer la connexion intime qui existe entre les nerfs

Rameaux cardiaques.

(1) Dans un cas d'anomalie artérielle, qui consistait dans l'absence du tronc brachio-céphalique, l'artère sous-clavière droite naissant en arrière de la crosse aortique, au niveau de la sous-clavière gauche, dans ce cas, dis-je, le nerf récurrent n'existait pas, mais était remplacé par plusieurs rameaux qui naissaient successivement et à diverses hauteurs du nerf pneumo-gastrique. Du reste, la distribution collective de ces rameaux était la même que celle du récurrent lui-même. Ainsi, les rameaux les plus supérieurs, volumineux, s'engageaient entre le cartilage cricoïde et le cartilage thyroïde, en passant sous le muscle constricteur inférieur, et allaient se distribuer aux muscles du larynx ; les rameaux inférieurs allaient se porter à la trachée et à l'œsophage. C'est M. Demarquay, aide d'anatomie de la Faculté, qui m'a fourni l'occasion d'observer cette anomalie remarquable.

Connexion intime entre les nerfs récurrents et les nerfs cardiaques.

récurrents et les nerfs cardiaques : on voit presque toujours des anastomoses très-considérables entre les nerfs cardiaques supérieur, moyen et inférieur et le nerf récurrent ; quelquefois même ce nerf est l'aboutissant des nerfs cardiaques supérieur et moyen et le point de départ du nerf cardiaque inférieur : les anastomoses entre les nerfs récurrents et les nerfs cardiaques constituent quelquefois un véritable plexus.

Rameaux œsophagiens.

b. Des *rameaux œsophagiens*, qui sont beaucoup plus multipliés à gauche qu'à droite : d'où il résulte que le nerf récurrent du côté gauche arrive au larynx bien plus amoindri que le nerf récurrent du côté droit. Ces rameaux peuvent être suivis, les uns, dans la tunique musculeuse, les autres, dans la tunique muqueuse de l'œsophage.

Rameaux trachéens.

c. Des *rameaux trachéens*, qui vont principalement à la paroi postérieure ou membraneuse de ce conduit et se divisent entre le plan musculeux et la muqueuse de cette paroi.

Rameaux pharyngiens.

d. Des *rameaux pharyngiens*, qui sont tous destinés au muscle constricteur inférieur.

Rameaux terminaux.

e. Les *rameaux terminaux*, à l'exception d'un rameau anastomotique pour le nerf laryngé supérieur, sont tous destinés aux muscles intrinsèques du larynx, et se répartissent ainsi qu'il suit :

Nerfs du muscle crico aryténoïdien postérieur.

Le *nerf du crico-aryténoïdien postérieur*, oblique en haut et en dedans, s'enfonce dans l'épaisseur de ce muscle par sa face postérieure.

De l'aryténoïdien.

Le *nerf de l'aryténoïdien* se porte entre le cartilage cricoïde et le muscle crico-aryténoïdien postérieur, pour venir se distribuer dans l'épaisseur du muscle aryténoïdien. Nous avons vu que ce muscle ne reçoit du nerf laryngé supérieur que des filets sensitifs.

Des crico-et thyro-aryténoïdiens.

Le *nerf des muscles crico-aryténoïdien latéral et thyro-aryténoïdien réunis* est la véritable terminaison du nerf : il se porte au côté externe de ces deux faisceaux, que nous avons vus ne constituer, chez l'homme, qu'un seul et même muscle, et les pénètre par des filets très-déliés. J'ai vu manifestement un filet très-grêle pénétrer dans l'articulation crico-thyroïdienne.

Résumé.

Il suit de là que le nerf récurrent, complétement étranger à la membrane muqueuse du larynx, anime tous les muscles propres de cet organe, moins le crico-thyroïdien, qui est fourni par le nerf laryngé externe.

Rameaux cardiaques thoraciques.

2° *Rameaux cardiaques thoraciques.* — Lorsque le pneumo-gastrique a fourni le nerf récurrent, et souvent avant de l'avoir fourni, il donne des *rameaux cardiaques* (*cardiaques thoraciques*), qui s'anastomosent avec les nerfs cardiaques moyen et inférieur et avec les rameaux cardiaques fournis par le laryngé inférieur, et vont concourir à la formation des plexus cardiaques. Plusieurs filets se portent à la face externe du péricarde, dans lequel ils se perdent.

Rameaux pulmonaires antérieurs.

3° *Rameaux pulmonaires ou bronchiques antérieurs.* — Le nerf pneumo-gastrique donne, au-dessous des rameaux cardiaques thoraciques, plusieurs *rameaux bronchiques et pulmonaires antérieurs*, rameaux grêles, qui se portent au-devant de la bronche, de l'artère et des veines pulmonaires, qu'ils croisent obliquement, pour s'enfoncer dans l'épaisseur du poumon, en suivant les divisions bronchiques et en s'unissant entre eux et avec ceux du côté opposé : on a désigné ces rameaux pulmonaires sous le titre de *plexus pulmonaire antérieur*. J'ai vu plusieurs de ces rameaux parcourir sous la plèvre, et particulièrement sous la portion de la séreuse qui revêt la face interne du poumon, un assez long trajet avant de s'enfoncer dans l'épaisseur de cet organe.

Plexus pulmonaire antérieur.

Foreign body = Glottic paralysis. Kuny. Index Med. V 528.

Larynx, paralysis from aneurism. Porter. Arch. Laryng. R.
1883 IV 249-252

On a little known relating lesions. Chapman.
Progrès Méd. 1885 I 278
Bull. Soc. Anat. 1884 LIX 467

Keen - Exp. on hanged. PX

Keen - PX

Donaldson - Function, inf. lar. nerve. Pr. Med. J. 1886 II 447
& Am. J. Med. Sci 1886.

Relation of inf. lar. and Bronchi. Cent. f. Chir. 1886 No 5-1

Moura-Bourouillon - Anesthesia, laryng. nerves.
Rev. Mens. de Laryng. V 105-110

Lianovski. Index Med. VII 269.





4° *Rameaux pulmonaires ou bronchiques postérieurs.* — Derrière la bronche et le long de l'œsophage, le pneumo-gastrique fournit des rameaux postérieurs nombreux et volumineux, qui sont : des *rameaux œsophagiens moyens*, très-multipliés ; des *rameaux trachéens*, qui se portent principalement à la partie postérieure ou membraneuse de la trachée, et enfin, des *rameaux pulmonaires ou bronchiques postérieurs*, qui vont constituer le *plexus pulmonaire postérieur*.

Le *plexus pulmonaire postérieur* est un des plexus les plus remarquables de l'économie. C'est à son niveau, et pour le former, que le nerf pneumo-gastrique semble se décomposer et s'épanouir. Il y a un *plexus pulmonaire droit* et un *plexus pulmonaire gauche*. Celui du côté gauche est beaucoup plus considérable que celui du côté droit. Les deux plexus ne sont pas indépendants l'un de l'autre, mais liés entre eux par des anastomoses très-considérables, dans lesquelles on peut suivre à gauche de la ligne médiane les filets émanés du pneumo-gastrique droit, et réciproquement ; disposition remarquable (1), qui établit une communauté de fonctions entre les deux nerfs.

Plexus pulmonaire postérieur. Divisé en droit et en gauche. Fusion des deux plexus pulmonaires.

Du reste, les plexus pulmonaires, que complètent des filets nerveux émanés des trois ou quatre ganglions thoraciques du grand sympathique (2), sont situés derrière la racine des poumons ou, plus exactement, derrière les bronches (d'où le nom de *plexus bronchiques*). Des filets qui en émanent, les uns, en petit nombre, suivent l'artère pulmonaire et paraissent se perdre dans ses parois ; d'autres se distribuent à la portion moyenne de l'*œsophage*, ou à la partie inférieure et postérieure de la *trachée*, quelques-uns à la partie postérieure du péricarde ; les plus nombreux, enfin, suivent invariablement les bronches : ils se portent en arrière de ces conduits, plusieurs se réfléchissent d'arrière en avant, dans les angles rentrants qui résultent de leur bifurcation, longent la partie antérieure des divisions bronchiques et se terminent dans leur épaisseur. On peut les suivre jusqu'aux dernières ramifications des conduits aériens. Sur les grands animaux, on voit très-bien ces filets se perdre dans les fibres musculaires circulaires placées en dedans des tuyaux bronchiques (3).

Leur situation. Distribution des filets qui en émanent.

5° *Rameaux œsophagiens inférieurs.* — Au-dessous des plexus pulmonaires, le pneumo-gastrique se divise en rameaux multiples, appliqués à la surface de l'œsophage, et qui, anastomosés entre eux et avec les rameaux appartenant au nerf du côté opposé, constituent un plexus à mailles allongées, désigné sous le nom de *plexus œsophagien*. On insistait autrefois sur la disposition de ce lacis nerveux entourant l'œsophage pour expliquer la douleur causée par l'ingestion d'un bol alimentaire trop volumineux : ces explications mécaniques ne sont plus de saison. Un petit nombre de filets se détachent du plexus œsophagien pour se perdre dans les parois de la portion inférieure de l'œsophage.

Rameaux œsophagiens inférieurs.

VI. *Dans l'abdomen*, où les deux pneumo-gastriques pénètrent avec l'œsophage,

(1) Nous avons vu qu'il n'existe aucun autre exemple d'anastomose médiane dans les nerfs émanés directement de l'axe céphalo-rachidien. Si l'on excepte les plexus pulmonaires, toutes les anastomoses médianes appartiennent au grand sympathique.

(2) Les nerfs fournis par le grand sympathique au plexus pulmonaire se réunissent souvent en un seul tronc, à la manière des nerfs splanchniques, pour constituer un nerf splanchnique supérieur ou pulmonaire.

(3) J'ai vu un nerf venant du plexus pulmonaire qui traversait un faisceau de l'œsophage pour aller se distribuer à l'aorte. Ce nerf appartenait très-probablement au grand sympathique, qui envoie de si nombreux filets autour de l'aorte.

le gauche, en avant, le droit, en arrière de ce conduit, ces nerfs se comportent de la manière suivante :

Terminaison du pneumo-gastrique gauche.

Le *pneumo-gastrique gauche*, placé au-devant du cardia, s'épanouit en un très-grand nombre de filets divergents, dont les uns se portent en bas et à gauche et se distribuent au grand cul-de-sac, dont les autres se portent sur la face antérieure de l'estomac ; mais le plus grand nombre de ces filets gagne la petite courbure et se partage en deux ordres ou groupes : l'un de ces groupes abandonne la petite courbure et s'engage dans l'épaisseur de l'épiploon gastro-hépatique, et atteint l'extrémité gauche du sillon transverse du foie, dans lequel il pénètre avec le plexus nerveux hépatique, émanation du plexus solaire. L'autre groupe reste fidèle à la petite courbure et peut être suivi jusqu'au duodénum.

Terminaison du pneumo-gastrique droit.

Le *pneumo-gastrique droit*, placé derrière le cardia, puis sur la face postérieure de l'estomac, fournit à cet organe un nombre de rameaux bien moins considérable que le nerf pneumo-gastrique gauche, et va se jeter dans le plexus solaire, dont il doit être considéré comme une des sources principales. Nous verrons plus tard que c'est presque toujours à l'extrémité interne du ganglion semi-lunaire droit que se porte ce nerf. Quant à la distribution définitive des filets gastriques, la plupart vont se rendre à la membrane muqueuse, un certain nombre paraît s'arrêter dans l'épaisseur de la membrane musculeuse.

Résumé du pneumo-gastrique. Son origine. Son ganglion.

Résumé du pneumo-gastrique. — Ainsi, le pneumo-gastrique présente une distribution extrêmement compliquée :

1° Il naît de la substance grise du plancher du quatrième ventricule.

2° Il présente un ganglion analogue aux ganglions des paires rachidiennes.

Du pneumo-gastrique au trou déchiré postérieur ; Au sortir de ce trou ; Le long du cou ; Dans le thorax : Dans l'abdomen.

A. Au *trou déchiré postérieur*, il s'anastomose avec le spinal, avec le facial, par le rameau de la fosse jugulaire, que nous avons vu être une émanation du facial et se jeter dans le pneumo-gastrique.

B. Au *sortir du trou déchiré postérieur*, il reçoit : 1° une grosse branche du spinal, qui augmente son volume et qui se confond avec lui, plusieurs filets du grand hypoglosse ; il s'anastomose avec le glosso-pharyngien, avec les deux premières paires cervicales, avec le ganglion cervical supérieur.

C. Le *long du cou*, il donne : 1° le rameau pharyngien, 2° le rameau laryngé supérieur, 3° les rameaux cardiaques supérieurs du pneumo-gastrique.

D. *Dans le thorax*, il fournit : 1° le rameau récurrent ou laryngé inférieur, lequel fournit des filets cardiaques, les rameaux œsophagiens moyens, des rameaux pharyngiens, trachéens et laryngiens ; 2° des rameaux cardiaques inférieurs ; 3° les rameaux pulmonaires ou bronchiques ; 4° les rameaux œsophagiens inférieurs.

E. *Dans l'abdomen*, il fournit à l'estomac, au foie et, par le cordon droit, qui se porte au plexus solaire et plus particulièrement au ganglion semi-lunaire droit, il concourt à la formation des plexus viscéraux.

Texture.

Sous le rapport de la *texture*, le nerf pneumo-gastrique diffère notablement des autres nerfs par la ténuité de ses filets, par leur disposition plexiforme ; et sous ce double point de vue, non moins que sous celui de sa distribution, il se rapproche bien plus des nerfs de la vie de nutrition que des nerfs de la vie de relation. Nous verrons, à l'occasion du grand sympathique, quels rapports intimes lient le pneumo-gastrique à ce nerf (1). Cette connexion du nerf pneumo-gastri-

Connexion

(1) Weber dit, avec raison, que le nerf pneumo-gastrique partage avec le grand sympathique les fonctions de nerf viscéral. Il a observé que, dans la série des animaux



que avec le grand sympathique, connexion d'où résultent les plexus pharyngiens, cardiaques, pulmonaires et solaires, est un des traits principaux de l'histoire du pneumo-gastrique. Une autre circonstance non moins importante, c'est sa connexion intime avec le nerf spinal, que beaucoup de physiologistes considèrent comme constituant, à l'égard du pneumo-gastrique, une racine motrice analogue à la racine motrice des nerfs rachidiens. Les filets moteurs fournis au pneumo-gastrique par le nerf facial et par le grand hypoglosse ne sont pas dignes d'un moindre intérêt.

du pneumo-gastrique avec le ganglion cervical supérieur ; Avec le spinal.

Fonctions du pneumo-gastrique.

Fonctions.

La physiologie du pneumo-gastrique est tellement compliquée qu'il nous est impossible d'en donner ici même un simple aperçu. Nous nous contenterons donc d'indiquer quelques-unes des nombreuses questions qu'elle embrasse.

La première qui se présente, est celle de savoir si le pneumo-gastrique est un nerf purement sensitif, formant avec le spinal une paire comparable aux paires rachidiennes, comme le voulaient Bischoff et Longet, ou s'il constitue, dès son origine, un nerf mixte, comme l'ont soutenu J. Müller, Magendie et Cl. Bernard. Même de nos jours, ces deux opinions se partagent encore les physiologistes. C'est cependant la dernière qui, depuis les travaux de Cl. Bernard, semble devoir l'emporter définitivement. Les expériences de M. Chauveau, si elles étaient confirmées, ne laisseraient aucun doute à cet égard.

Considéré comme nerf mixte, soit que toutes ses fibres motrices proviennent de ses anastomoses avec le spinal, le facial, l'hypoglosse, les deux premières paires rachidiennes et le grand sympathique, soit qu'une portion de ces fibres motrices lui appartiennent en propre, le pneumo-gastrique préside :

1° *A la sensibilité* de toutes les parties auxquelles il se distribue, ainsi qu'aux mouvements réflexes dont ces parties, soumises aux causes d'excitation, sont les points de départ ;

2° *A la contractilité* des muscles volontaires ou involontaires dont ces parties sont pourvues ;

3° *A la sécrétion* d'un certain nombre de glandes ;

4° A certains phénomèmes spéciaux, indiquant une action *dépressive* ou *paralysante* exercée par le tronc ou par quelques rameaux du pneumo-gastrique.

Nous allons passer rapidement en revue l'influence qu'exerce, à ces divers points de vue, le pneumo-gastrique sur les fonctions digestives, respiratoires et circulatoires.

a. Fonctions digestives. Le pneumo-gastrique contribue à donner la sensibilité à la base de la langue et au pharynx ; il la donne seul à l'œsophage et à la muqueuse stomacale. C'est lui qui transmet à l'encéphale, concurremment avec le glosso-pharyngien et le trijumeau, l'excitation que produit sur ces parties la présence du bol alimentaire, et qui détermine le deuxième temps de la déglutition. Les mêmes excitations portées sur la muqueuse œsophagienne ou stomacale pro-

vertébrés, le nerf vague se développe dans la même proportion que le nerf grand sympathique diminue ; que chez les poissons, où le nerf grand sympathique est très-peu développé, le pneumo-gastrique est tellement considérable que le volume des deux nerfs réunis égale presque le volume de la moelle épinière. D'après ce fait curieux d'anatomie comparée, les anastomoses si multipliées du nerf pneumo-gastrique et du nerf grand sympathique n'ont rien qui doive nous surprendre.

duisent, par mouvement réflexe, la contraction des fibres musculaires de l'œsophage, d'où résulte le troisième temps de la déglutition, ou celles des fibres de la tunique musculeuse de l'estomac, qui produit les mouvements des aliments dans cet organe, mouvements si favorables à la digestion. Des excitations de nature différente, portées sur les mêmes membranes, déterminent l'acte du vomissement.

D'autre part, la paralysie ou la section des pneumo-gastriques abolit les contractions des muscles du pharynx, de l'œsophage et de l'estomac; alors la déglutition est notablement entravée, les aliments, immobiles dans l'estomac, ne sont imprgénés de suc gastrique qu'à leur surface ; la pression des parois abdominales et du diaphragme suffit pour les faire remonter par l'œsophage, dont la contraction ne s'oppose plus à leur passage par l'orifice cardiaque.

Enfin, la sécrétion du suc gastrique est influencée par les pneumo-gastriques; ceux-ci coupés, cette sécrétion est moins abondante et donne lieu à un produit moins acide.

b. Fonctions respiratoires. Le pneumo-gastrique donne la sensibilité à la muqueuse laryngée, à celle de la trachée et des bronches; il constitue la première partie de l'arc nerveux qui produit la toux. Quand il est paralysé, non-seulement l'exquise sensibilité de la portion sus-glottique du larynx disparaît, mais tous les muscles du larynx et ceux de la trachée et des bronches cessent de se contracter. La paralysie des muscles du larynx produit *l'aphonie* et la cessation de tous les *mouvements vocaux* et *respiratoires* du larynx (1). La paralysie des fibres musculaires de la trachée et des bronches a pour conséquence une accumulation de mucosités dans les bronches, suivie bientôt de lésions graves dans le tissu pulmonaire.

Après la section des nerfs pneumo-gastriques, si l'on a soin de remédier aux phènomènes d'asphyxie produits par la paralysie des muscles du larynx, la respiration continue à se faire, mais on constate que le *nombre des inspirations est notablement diminué*. — J. Rosenthal a observé qu'après la section du nerf laryngé supérieur, *l'excitation du bout central de ce nerf détermine*, comme effet réflexe, *le relâchement du diaphragme* ; il propose, en conséquence, de l'appeler *nerf suspensif de la respiration*.

c. Fonctions circulatoires. En faisant passer un courant d'induction dans les nerfs pneumo-gastriques, E. Weber et Budge ont vu *le cœur suspendre ses contractions* et *rester en diastole*; le même effet est produit par la galvanisation du bulbe rachidien. Au contraire, la section des pneumo-gastriques détermine l'*accélération des battements du cœur*, mais ces battements sont moins énergiques que dans les conditions normales. — D'autre part, E. Cyon et Ludwig ont discerné parmi les nerfs que le pneumo-gastrique donne au cœur, quelques filets dont l'excitation produit, par l'intermédiaire de la moelle et du grand sympathique, la *dilatation paralytique* de tous les vaisseaux du corps, principalement de ceux de l'abdomen ; ils donnent à ces filets le nom de *nerfs dépresseurs du cœur*.

(1) Cl. Bernard place les *mouvements vocaux* du larynx sous la dépendance de la branche anastomotique du spinal, et les *mouvements respiratoires* de cet organe sous celle des fibres motrices propres du pneumo-gastrique. Ces fibres arriveraient aux muscles du larynx exclusivement par les nerfs récurrents.



J. d. Anat. VIII 187.

Accessory bulbs. Holl. Arch. f. Anat. u. Phys. 1877

Paralysis. Foot. Int. J. Med. Sci. LXXI 211.

Phys. delirium. Hemann. Buffalo. Med. & S. J. XXII 218

Spasm muscles, epileptic. Velit. Med. Rec. V 302.

Exam. Sands N.Y. Med. J. 1883 557.

Stretching nerves. Schwartz & Cane Revue de Chirurgie May 1886

Moorhof. Cent. f. Chir 1882 No 1

Nicolaoni " " " " p. 701

Doc. il fermeni lo. 1-cardiac plexus. Wertheimer.

Compte rend. Soc. de Biol. 1885 278.

Central origin. Darkschewitsch. Neurol. Cent. 1885 IV 194

Arching. Biel Essay

Stepping movements [illegible]

A case of Dancing. Hun. Lancet 1885 II 401

Darkschewitsch. Origin & central course of 11th

Arch. f. Anat. u. Int. 1885 361-378

11e PAIRE OU NERFS SPINAUX.

Au point de vue de son origine, le *spinal*, appelé aussi *accessoire* de Willis, est un nerf à part, qui a singulièrement fixé l'attention des anatomistes, et la divergence d'opinion des auteurs à cet égard tient à des variétés anatomiques très-remarquables, non moins qu'à des différences d'interprétation des connexions de ce nerf avec la première paire cervicale (1).

Origine du spinal ou accessoire de Willis.

a. Origine apparente. — Il naît des parties latérales du bulbe et de la région cervicale de la moelle (*fig.* 130), entre les racines antérieures et les racines postérieures des nerfs cervicaux, derrière le ligament dentelé (2). Les racines du nerf spinal sont remarquables par leur nombre, par le long espace qu'elles occupent sur les côtés du bulbe et de la moelle, et par les variétés de nombre de ces racines.

On peut les diviser en deux groupes : celles qui naissent au-dessous de la première paire cervicale (*racines médullaires*), et celles qui naissent dans l'intervalle entre la première paire cervicale et le pneumo-gastrique (*racines bulbaires*).

On peut diviser les origines du spinal en deux groupes.

Les *racines médullaires* naissent immédiatement au-devant des racines postérieures des nerfs du cou, à un quart de millimètre de ces racines. Leur origine va se rapprochant de plus en plus des racines postérieures, à mesure qu'on s'élève vers la première paire cervicale.

Racines médullaires du spinal.

Tous ces filets radiculaires, qui naissent isolément, sont verticalement ascendants et très-largement espacés ; le plus inférieur émerge quelquefois au niveau de la troisième paire cervicale, plus souvent au niveau de la quatrième ou de la cinquième, rarement de la sixième ; je ne l'ai jamais vu naître au niveau de la septième, disposition qui paraît normale chez le bœuf. Dans le cas où le spinal naît au niveau de la sixième paire, le nombre de ses filets d'origine n'est pas plus considérable, mais les intervalles qui les séparent sont beaucoup plus grands (3). Les filets inférieurs sont toujours distincts des racines postérieures et naissent sur un plan antérieur, tandis que les filets médullaires supérieurs sont quelquefois sur la même ligne que les racines postérieures. J'ai vu cette disposition entre la première et la deuxième paire cervicale (4).

Remarques sur les filets cervicaux d'origine des nerfs spinaux.

(1) Lisez à ce sujet les dissertations *ex-professo* de Lobstein, Scarpa et Bischoff sur ce nerf.

(2) Ch. Bell, qui le classe parmi les nerfs respiratoires, insiste beaucoup sur son origine du faisceau de la moelle intermédiaire aux faisceaux antérieurs et aux faisceaux postérieurs, sur la même ligne que les nerfs pneumo-gastrique et facial, faisceau moyen qu'il considère gratuitement comme consacré aux nerfs respiratoires.

Idée de Charles Bell à cet égard.

(3) Dans un cas où l'origine la plus inférieure du spinal avait lieu au niveau de la troisième paire, cette origine, qui ordinairement se fait par un seul filet, avait lieu à la même hauteur par deux filets inégaux.

(4) Plusieurs auteurs ont noté, comme une disposition assez fréquente, un filet d'origine émané de la deuxième paire cervicale. Je ne l'ai pas rencontré dans quatre pièces, et par conséquent dans huit nerfs spinaux que j'ai étudiés pour cet objet ; mais chez un grand nombre de sujets, le nerf spinal reçoit des filets d'origine de la première paire cervicale. Sur deux pièces que j'ai sous les yeux, et par conséquent, sur quatre nerfs spinaux, une racine postérieure de la première paire se bifurque : l'une des branches de bifurcation se réfléchit de bas en haut, pour aller s'ajouter au nerf spinal ; l'autre branche continue le trajet primitif du nerf, pour aller se rendre au ganglion de la première paire cervicale.

Accolement du nerf spinal au cordon formé par la racine postérieure de la 1re paire cervicale. Variétés.

Chez le plus grand nombre des sujets, le petit cordon cylindroïde vertical formé par le spinal s'accole à la face antérieure du cordon horizontal qui résulte de la réunion des racines postérieures de la première paire, si bien qu'on dirait, au premier abord, qu'il y a anastomose ou fusion de ces deux cordons (1). C'est à ce niveau qu'on voit quelquefois un aplatissement, une espèce de renflement d'apparence ganglionnaire, bien décrit par Huber (*in ganglion vix hordeaceum intumescit nervus accessorius*). Mais cette disposition gangliforme n'est qu'apparente, de même que l'anastomose ou fusion des racines postérieures avec le nerf spinal, dans le point d'entre-croisement de ces deux nerfs. Chez quelques sujets, la racine postérieure de la première paire cervicale présente à ce point de jonction un renflement grisâtre ou nœud gangliforme, qui s'étend jusqu'à la sortie du canal vertébral et semble n'être autre chose que le ganglion prolongé de cette première paire.

Racines bulbaires du nerf spinal.

Les *racines bulbaires*, au nombre de quatre ou cinq, naissent des parties latérales du bulbe rachidien, dans toute la hauteur de l'intervalle qui sépare les racines du pneumo-gastrique des racines postérieures de la première paire cervicale; elles font suite aux unes et aux autres, et semblent établir la continuité entre ces deux ordres de racines.

Lieu précis de l'origine de ces filets bulbaires.

Les filets bulbaires du spinal naissent exactement, suivant la plupart des anatomistes, sur la même ligne que les filets du pneumo-gastrique, et nullement sur un plan antérieur à ces derniers. M. Sappey dit avoir constaté, sur des pièces durcies dans l'alcool, que le sillon collatéral postérieur, en se prolongeant sur le bulbe, décrit une légère courbe à concavité antérieure, distante de 2 millimètres environ des racines bulbaires du spinal; il conclut de là que ces racines naissent du cordon antéro-latéral de la moelle. L'intérêt qui s'attachait autrefois à la détermination exacte des points d'émergence des radicules nerveuses, est bien amoindri depuis qu'on est mieux renseigné sur la véritable origine des nerfs.

Les filets bulbaires inférieurs sont ascendants, les filets bulbaires supérieurs sont horizontalement dirigés : ces derniers ont, avec le pneumo-gastrique, des connexions intimes. Il est extrêmement fréquent de voir les filets bulbaires supérieurs former un petit groupe distinct du spinal, distinct du pneumo-gastrique, se porter horizontalement en dehors, recevoir, au moment où il s'engage dans le trou déchiré postérieur, un filet du pneumo-gastrique, et se jeter dans le spinal ou bien rester distinct de ce dernier.

b. Origine réelle. — Les racines médullaires ont pu être suivies, à travers les cordons de la moelle, jusqu'aux cornes antérieures de la substance grise, où elles se terminent dans de grosses cellules ganglionnaires, présentant les mêmes connexions que celles des racines antérieures des nerfs rachidiens. Les racines bulbaires vont se rendre à un noyau gris voisin du noyau du pneumo-gastrique, et dont la portion inférieure est rapprochée de la ligne médiane, comme tous les noyaux moteurs.

c. Trajet. — Le *trajet vertébral et crânien* du nerf spinal est remarquable : ce nerf, très-ténu en bas, où il est formé par un filet, et rarement par deux filets, se porte verticalement en haut, sur les côtés de la région cervicale de la moelle, à laquelle il est accolé, jusqu'au niveau de la première paire cervicale. A partir de

(1) Il n'est pas rare de voir le nerf spinal accolé aux racines postérieures de la deuxième, de la troisième et de la quatrième paire cervicale ; mais cet accolement est moins intime que pour la première paire cervicale, et la séparation est toujours possible.

٤

ce point, il s'éloigne de la moelle, se porte en haut, en dehors et un peu en arrière, va grossissant progressivement à mesure qu'il reçoit de nouveaux filets, gagne la partie latérale du trou occipital, croise perpendiculairement cette partie latérale, sur laquelle il se réfléchit en décrivant une courbe à concavité inférieure, pour s'enfoncer dans le trou déchiré postérieur, en dedans et en arrière du pneumo-gastrique, avec lequel il sort du crâne.

Le spinal, la moelle et le pneumo-gastrique limitent un triangle rectangle, dont le côté interne est formé par la moelle, le côté externe par le spinal, et la base par le pneumo-gastrique.

A son entrée dans le crâne, le spinal est situé derrière l'artère vertébrale (1), au-dessous du cervelet. Le feuillet viscéral de l'arachnoïde l'accompagne jusqu'au trou déchiré postérieur (2).

Le spinal sort du trou déchiré postérieur en avant de la veine jugulaire interne, par une ouverture qui lui est commune avec le pneumo-gastrique, en arrière duquel il est placé, et qui est bien distincte de celle qui livre passage au glosso-pharyngien. A son passage dans le trou déchiré postérieur, il s'accole au renflement ganglionnaire du nerf vague, sans participer à la formation de ce ganglion et sans se confondre avec lui, mais en lui fournissant un ou deux filets; au sortir de ce trou, il se divise en deux branches d'égal volume, l'une *interne* ou *anastomotique*, qui reste accolée au nerf vague, dont elle partagera désormais la distribution (3); l'autre *externe* ou *musculaire*.

1° *Branche interne* ou *anastomotique*. — Cette branche est constituée par racines bulbaires et peut ordinairement être distinguée, jusqu'au trou déchiré postérieur, de la portion externe ou musculaire, fournie par les racines dullaires du nerf spinal; elle peut être suivie, après la macération dans l'acide nitrique, le long du bord externe du pneumo-gastrique. Chez un grand nombre de sujets, elle fournit manifestement le *nerf pharyngien*, qui tantôt naît exclusivement de cette branche de l'accessoire, et tantôt provient à la fois du nerf vague et de l'accessoire. Cette dernière disposition est indiquée comme constante et normale par Scarpa, qui l'a fait représenter dans plusieurs figures.

Pharyngien naît du spinal.

La branche interne ou anastomotique, après avoir fourni le nerf pharyngien,

La branche

(1) L'artère vertébrale est située au-devant des filets de l'hypoglosse.

(2) Il est bon de noter qu'à leur passage à travers le trou déchiré, le nerf vague et le nerf spinal adhèrent à la dure-mère, à la manière du ganglion de Gasser.

(3) L'intimité des connexions, l'espèce de fusion qui existe entre le spinal et le pneumo-gastique, sont telles que jusqu'à Willis, on les avait considérés comme un seul et même nerf. Willis, le premier, le décrivit, peut-être à tort, comme un nerf à part, sous le nom de *nervus accessorius ad par vagum*, ou *nervus spinalis*. Dans une excellente thèse, publiée en 1832 (*), Bischoff cherche à établir que le nerf vague et le nerf accessoire ne sont qu'un seul et même nerf, tout à fait analogue aux paires spinales; que l'accessoire est le nerf du mouvement, et le nerf vague, le nerf du sentiment. « Nervus accessorius Willisii est nervus motorius, atque eamdem habet rationem ad « nervum vagum, quam antiqua radix nervi spinalis ad posticam. Omnis motio cui « vagus præesse videtur, ab illâ portione accessorii, quæ ad vagum accidit, efficitur. « Itaque vox quoque, sive musculorum laryngis et glottidis motus, ab accessorio pendet « et eo nomine accessorius nervus vocalis vocari potest. »

* *Nervi accessorii Willisii anatomia et physiologia*, Bischoff; Darmstadii.

anastomotique va-t-elle constituer les nerfs récurrents ?

pourrait, d'après Bendz (1), être suivie dans toute la longueur du cou, jusqu'à son entrée dans la poitrine, où ses filets paraissent se perdre dans les nerfs récurrents et dans les plexus œsophagien et cardiaque. Mais, s'il est facile de suivre la branche interne du spinal jusque dans le nerf pharyngien, il est impossible de démontrer anatomiquement la continuité de cette branche avec le nerf récurrent. Bischoff l'avait vainement tenté. Les preuves de cette continuité sont, jusqu'à ce moment, toutes physiologiques.

Trajet de la branche externe ou musculaire du spinal.

2° *Branche externe* ou *musculaire*. Plus volumineuse que l'interne, cette branche, qui provient principalement des racines médullaires, se porte en bas, entre la veine jugulaire interne et l'artère occipitale, au-dessous des muscles digastrique et stylo-hyoïdien; elle se dirige en arrière et en dehors, au-dessous du muscle sterno-mastoïdien, traverse le plus souvent ce muscle, quelquefois s'accole seulement à sa face profonde, croise obliquement le triangle sus-claviculaire et gagne la face profonde du trapèze, dans lequel elle se perd.

Rameaux du sterno-mastoïdien.

En traversant le sterno-mastoïdien, la branche externe laisse à ce muscle de nombreux rameaux, qui s'anastomosent avec des rameaux émanés de la branche antérieure de la troisième paire cervicale et forment dans l'épaisseur de ce muscle une espèce de plexus. Au sortir du sterno-mastoïdien, cette branche affaiblie reçoit, de la branche de communication de la deuxième avec la troisième paire cervicale, un rameau qui augmente singulièrement son volume; elle concourt à la formation du plexus cervical, et quelquefois du nerf auriculaire postérieur. Elle gagne ensuite la face antérieure du trapèze; là, elle reçoit des rameaux considérables qui viennent des branches antérieures de la troisième, de la quatrième et de la cinquième paire cervicale, et qui me paraissent des rameaux de renforcement, envoie quelques filets ascendants qui se portent à la portion occipitale du trapèze, d'autres, descendants, qui s'accolent à la face antérieure du muscle, auquel elle fournit, chemin faisant, de nombreux filets et dans lequel elle s'épuise en se rapprochant des insertions scapulaires; quelques-uns peuvent être suivis jusqu'à l'angle inférieur du trapèze.

Le spinal concourt à la formation du plexus cervical.

Son anastomose avec la 3e, la 4e et la 5e paire cervicale.

Le spinal se perd dans le trapèze.

Son anastomose avec les branches postérieures des paires rachidiennes.

La branche externe du spinal est exclusivement destinée au sterno-mastoïdien et au trapèze. On a dit, à tort, qu'elle se rendait à d'autres muscles, qu'elle fournissait au rhomboïde, à l'angulaire, au complexus, au splénius, au sous-scapulaire et à la peau.

Au-devant, ou mieux dans l'épaisseur du trapèze, le spinal s'anastomose avec les branches postérieures des paires rachidiennes qui traversent ce muscle.

Résumé du spinal.

Résumé. Le spinal fournit, par sa branche externe ou musculaire, au sterno-mastoïdien et au trapèze; par sa branche interne ou anastomotique, il fournit au pharynx, ainsi qu'aux muscles du larynx.

Le spinal offre des connexions tellement intimes avec le pneumo-gastrique qu'on peut considérer ces deux nerfs comme un seul et même nerf, qu'il serait peut-être convenable de réunir dans une description commune. Il communique avec la deuxième, la troisième, la quatrième et la cinquième paire cervicale.

Ses usages.

Fonctions. Le spinal est un nerf *purement moteur*. Sensible à sa sortie du crâne, par suite de ses anastomoses, il est insensible à son point d'émergence du bulbe et de la moelle. Cependant Cl. Bernard a constaté que ce nerf jouit, à son ori-

(1) *De connexu inter nervum vagum et accessorium Willisii*. Copenhague, 1837.



gine, d'une *sensibilité récurrente* qu'il doit à la racine postérieure d[illegible] ième paire cervicale.

Par sa *branche externe*, provenant de la moelle, il préside esse[illegible] ler[illegible]t à la contraction des muscles sterno-mastoïdien et trapèze. On se de[illegible]mande [illegible]ur-quoi ces muscles reçoivent en même temps leurs nerfs du spina[illegible] et de[illegible]fs cervicaux. Ch. Bell, par sa théorie des nerfs respiratoires, semb[illegible] solu ce problème. Ces muscles, disait-il, reçoivent de deux sour[illegible] servent à la fois et à la volonté et aux actes respiratoires : or, c'e[illegible]t au [illegible]nal, que Bell appelle *nerf respiratoire supérieur du tronc*, qu'est dévolue [illegible] de ces muscles relative aux mouvements respiratoires, car il naît de la [illegible] de la moelle intermédiaire aux colonnes antérieures et aux colonnes postérieures, colonnes que Ch. Bell croyait exclusivement affectées aux muscles qui servent à la respiration.

Cette théorie de Ch. Bell, aujourd'hui abandonnée, présente une a[illegible] éloignée avec celle que soutient Cl. Bernard. Suivant l'illustre physio[illegible] français, le rameau externe du spinal est exclusivement attaché à la *pho*[illegible] et sous son influence, les muscles sterno-mastoïdien et trapèze se con[illegible] uniquement pour *empêcher l'écoulement trop rapide de l'air* (d'où le nom [illegible] *antagoniste de la respiration*, qu'il propose pour le spin[illegible]ndis que l[illegible] des nerfs cervicaux présideraient à toutes les autres [illegible] cles, et en particulier à celles qui accompagnent les [illegible]

Par sa *branche interne* ou anastomotique, provenan[illegible] spinal préside aux contractions du pharynx et du larynx. [illegible] non[illegible] après de nombreux essais, à couper les racines des deu[illegible]erfs [illegible] stata que *l'animal était devenu complétement aphone*. Cl. Bernard imagina [illegible]cher ces racines par une traction opérée sur le nerf en dehors du crâne [illegible] firma les résultats obtenus par Bischoff ; il reconnut que l'arrachement d'un seul nerf spinal produit la raucité de la voix, et que celui des deux nerfs détermine l'aphonie ; d'ailleurs, à part quelques troubles légers dans la déglutition, toutes les autres fonctions, digestion, respiration, circulation, restent intacts. Il en conclut que le spinal ne fournit pas toutes les fibres motrices du pneumo-gastrique qui vont au larynx, mais seulement celles qui président à la phonation. Il appela donc le spinal *nerf vocal du larynx*, le pneumo-gastrique étant pour lui le *nerf respiratoire* de cet organe.

Cl. Bernard établit la même distinction relativement au pharynx : le pneumo-gastrique, suivant lui, fournit les filets qui président aux mouvements de la déglutition, tandis que les filets moteurs du spinal détermineraient les mouvements destinés à empêcher les aliments de pénétrer dans le larynx.

Sur les mammifères autres que l'homme, cette distinction des deux branches du spinal est plus complète et plus facile à observer. La branche interne ne s'anastomose pas toujours avec le vague : chez le chimpanzé, par exemple, cette branche interne, isolée, se rend directement au larynx, pour former les nerfs vocaux. (Vrolik.) Chez les oiseaux et les reptiles, l'origine médullaire du spinal n'existe pas, il ne reste plus que la courte origine bulbaire, qui se jette en entier dans le nerf vague. Chez les poissons, le spinal n'existe pas ; il n'aurait plus aucun rôle à remplir.

12e PAIRE OU GRAND HYPOGLOSSE.

Le *grand hypoglosse* ou *nerf de la douzième paire* est un nerf considérable, qui s'étend du bulbe rachidien aux muscles de la langue et de la région sous-hyoïdienne.

Lieu précis de l'origine du grand hypoglosse.

a. Origine apparente. Il naît du sillon qui sépare les olives des pyramides, à la manière des nerfs rachidiens, c'est-à-dire, par une série linéaire de dix ou douze filets superposés.

Il fait suite aux racines antérieures des nerfs rachidiens.

Le sillon d'origine des radicules du grand hypoglosse fait suite à la ligne d'origine des racines antérieures des nerfs rachidiens. Aucun filet ne vient de la ligne des racines postérieures; plusieurs semblent naître de la partie externe des pyramides, de même que quelques autres semblent naître de la portion de l'olive qui avoisine le sillon. Aucun de ces filets n'atteint la partie la plus élevée du sillon de séparation des olives et des pyramides; les plus supérieurs émergent au niveau de la réunion des deux tiers supérieurs avec le tiers inférieur de l'olive.

Rapports avec les vaisseaux artériels.

Chaque filet commence par trois ou quatre filaments bien distincts, divergents à leur origine, à la manière d'une patte d'oie. On doit noter les rapports de ces filets d'origine avec l'artère vertébrale, qui passe au-devant d'eux avec l'artère cérébelleuse inférieure interne, qui passe derrière, et avec les ramifications vasculaires, qui enlacent ces filets d'origine.

Origine réelle.

b. Origine réelle. Les filets du grand hypoglosse peuvent être poursuivis jusqu'au plancher du quatrième ventricule, où ils se perdent dans un noyau de *grosses cellules multipolaires* situé à l'extrémité inférieure du sinus rhomboïdal, sur les côtés du raphé. Kœlliker admet un entre-croisement des deux nerfs à leur origine. Suivant Schrœder van der Kolk, il n'y aurait d'entre-croisement que pour les fibres qui, de ces noyaux, s'élèvent vers les parties supérieures de l'encéphale. En outre, le noyau de l'hypoglosse paraît uni, à l'aide de fibres transversales, à celui du côté opposé, et aux olives par un faisceau de fibres émergeant du hile de ces dernières.

Trajet crânien.

Sa sortie par le canal condylien antérieur.

c. Trajet. Au sortir du canal condylien, le grand hypoglosse se porte verticalement en bas, au devant des muscles prévertébraux, entre l'artère carotide interne, qui est en dedans, et la veine jugulaire interne, qui est en dehors. Parvenu au-dessous du ventre postérieur du digastrique, il change de direction et se porte d'arrière en avant et de haut en bas, en croisant les artères carotides interne et externe, au-devant desquelles il est situé; il se réfléchit ensuite de bas en haut, pour gagner la face inférieure de la langue, en décrivant ainsi une anse à concavité supérieure, parallèle et inférieure à celle du muscle digastrique, à un demi-centimètre au-dessus de l'os hyoïde.

Il décrit une anse à concavité supérieure.

Rapports du grand hypoglosse.

d. Rapports. Profondément placé dans sa portion verticale, où il longe la colonne vertébrale, le grand hypoglosse devient superficiel dans sa portion curviligne, où il n'est séparé de la peau que par le peaucier et par la saillie du sterno-cléido-mastoïdien. Il redevient profond en avant, où il est appliqué contre le muscle hyo-glosse et recouvert par le ventre antérieur du digastrique et par le stylo-hyoïdien, puis par la glande sous-maxillaire et par le muscle mylo-hyoïdien, et s'enfonce ensuite dans l'épaisseur du muscle génio-glosse, pour se perdre dans le noyau lingual.

Ses rapports avec l'artère linguale.

Les rapports du grand hypoglosse avec l'artère linguale sont remarquables :

Friedlowsky. Virch. Arch. 1868 89 Abnormal course of hypoglossus.

On anatomy of n. hypo. Holl.
J. of Anat. V 268
Zeit. f. Anat. u. Ent. II 82.

(On a ganglion of hypoglossus. Komiss.
Comparative anatomy
Arch. f. Anat. u. Phys. 1882 0 279)

Lewin. Berlin. Charité Report – VIII 1882 – gives a full anatomical account of connection &c.

Mr Morris. "Science". Cambridge 1885 V 274
Relation to zygom. Komiss. Arch. f. Anat. 1885 1

Loewenheim – Doc. à fonction gén. & cervicale plexus.
Compte rend. Soc. Biol. 1885 278.

Eckard – 8 X. Z Beiträge – Bischoff

Regeneration – Reichert. Ann. d. Mat. Sc. 1885 LXXXIX 140



d'abord parallèle à cette artère, au-dessus de laquelle il est situé, il en est bientôt séparé par le muscle hyo-glosse, puis la rejoint au devant de ce muscle. Dans l'épaisseur de la langue, l'artère est en dehors du génio-glosse, tandis que le nerf traverse d'arrière en avant les faisceaux de ce muscle.

Ses rapports avec le pneumo-gastrique sont tels que, placé d'abord en arrière du plexus gangliforme de ce nerf, il le croise très-obliquement en passant à son

Avec le pneumo-gastrique.

Fig 157.

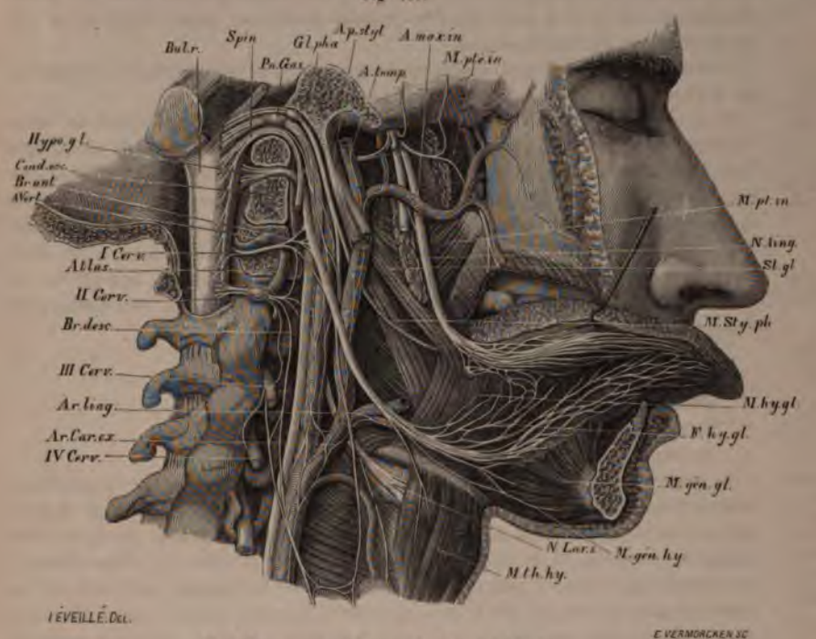

Nerf hypoglosse (d'après L. Hirschfeld) (*).

côté externe, et se trouve, plus bas, au devant de ce plexus, qu'il contourne ainsi en pas de vis. Le spinal et l'anse formée par l'anastomose des deux premiers nerfs cervicaux sont situés à son côté externe.

Avec le spinal.

La portion linguale du grand hypoglosse occupe la face inférieure de la langue, de chaque côté de la ligne médiane; elle est située sur un plan de beaucoup inférieur à celui du nerf lingual, lequel, sous-muqueux dans toute son étendue, occupe la partie inférieure du bord de l'organe, longe le muscle stylo-glosse et peut être suivi jusqu'à la pointe de la langue.

Rapports de la portion linguale.

e. Anastomoses. Le grand hypoglosse s'anastomose : 1° *Avec le pneumo-gastrique.*

Son anastomose avec le pneumo-gastrique.

(*) M *pt. in*, muscle ptérygoïdien interne — N. *ling.*, nerf lingual. — St. *gl.*, muscle stylo-glosse. — M. *sty. ph.*, muscle stylo-pharyngien. — M. *hy. gl.*, muscle hyo-glosse. — F. *hy. gl.*, filets de l'hyoglosse. — M. *gén. gl.*, muscle génio-glosse. — M. *gén. hy.*, muscle génio-hyoïdien. — N. *lar. s.*, nerf laryngé supérieur. — M. *th. hy.*, muscle thyro-hyoïdien. — Bul. *r.*, bulbe rachidien. — Spin, nerf spinal. — Pn. *gas.*, pneumo-gastrique. — Gl. *pha.*, glosso-pharyngien. — Ap. *styl.*, apophyse styloïde. — A. *temp.*, artère temporale. — A. *max. int.*, artère maxillaire interne. — *Hypogl.*, nerf hypoglosse. — *Cond. occ.*, condyle occipital. — Br. *ant.*, anastomose entre l'hypoglosse et les branches antérieures des deux premières paires cervicales. — A. *vert.*, artère vertébrale. — I. *Cerv.*, 1re paire cervicale. — II. *Cerv.*, 2e paire cervicale. — Br. *desc.*, branche descendante interne. — III. *Cerv.*, 3e paire cervicale. — Ar. *ling.*, artère linguale. — Ar. *car. ext.*, artère carotide externe. — IV. *Cerv.*, 4e paire cervicale.

Au moment où il croise le pneumo-gastrique, le grand hypoglosse s'accole à ce nerf et communique avec lui par un ou plusieurs filets ; souvent les anastomoses entre les deux nerfs se font par un véritable plexus. Cette communication a lieu tantôt avec le rameau anastomotique du spinal, tantôt avec le pneumo-gastrique proprement dit.

Lorsqu'on étudie cette anastomose sur des pièces qui ont macéré dans l'acide nitrique étendu, il est facile de voir qu'elle est formée par des filets du grand hypoglosse qui vont se jeter dans le pneumo-gastrique, pour lequel ils constituent des filets de renforcement.

Avec le ganglion cervical supérieur.

2° *Avec le ganglion cervical supérieur.* Le grand hypoglosse envoie à ce ganglion un filet très-grêle, qui se dirige en bas et en dedans.

Avec la 1re paire et la 2e paire cervicale.

3° *Avec les deux premières paires cervicales.* Le grand hypoglosse reçoit de l'anse nerveuse formée par la première et la deuxième paire cervicale trois filets, dont deux proviennent de la première paire et un de la deuxième. Le filet supérieur est ascendant, c'est-à-dire dirigé du côté des racines du grand hypoglosse; mais cette récurrence n'est qu'apparente; ce filet, en effet, ne tarde pas à se réfléchir brusquement sur lui-même, pour se diriger du côté de la terminaison du nerf.

Avec le nerf lingual.

4° *Avec le lingual.* Au niveau du bord antérieur du muscle hyo-glosse, le grand hypoglosse et le lingual sont unis entre eux par deux ou trois filets verticaux, formant autant d'anses à concavité postérieure.

Distribution.

f. Distribution. Le grand hypoglosse fournit successivement :

1° *La branche descendante.*

2° *Un petit rameau musculaire sous-hyoïdien.*

3° *Les rameaux de l'hyoglosse et du stylo-glosse.*

4° *Des branches terminales* ou *linguales.*

Branche descendante.

1° *Branche descendante.* La plus remarquable des branches de l'hypoglosse. Elle se détache du nerf au moment où il change de direction, se porte verticalement en bas, au-devant de la carotide interne, puis au-devant de la carotide primitive, se recourbe en dehors et s'anastomose sur la veine jugulaire interne, en formant une anse à concavité supérieure, avec la branche descendante interne du plexus cervical. De la convexité de cette anse partent deux rameaux, dont l'un, interne, est destiné à l'omoplat-hyoïdien, et dont l'autre, externe, se divise en deux filets qui pénètrent, l'un, dans le sterno-hyoïdien par le bord externe du muscle, l'autre, dans le sterno-thyroïdien, par sa face profonde. J'ai vu l'un de ces rameaux venir directement du grand hypoglosse.

Sa direction. Ses rapports. Son anastomose à anse. Sa distribution aux muscles de la région sous-hyoïdienne.

Le *mode d'origine* et le *mode d'anastomose* de la branche descendante du grand hypoglosse sont également intéressants à étudier (1).

Mode d'origine de la branche descendante.

(1) Il est des cas où l'analyse des filets qui entrent dans la composition de la branche descendante de la douzième paire, est toute faite : ce sont ceux dans lesquels le rameau fourni par la deuxième paire cervicale ne s'accole pas au grand hypoglosse, mais reste à distance de ce nerf. Dans ces cas, on voit les filets émanés de l'hypoglosse venir s'y associer, un de ces filets récurrents se diriger du côté de l'origine de la deuxième paire cervicale, les autres se dirigeant vers la terminaison. Sur un sujet, le grand hypoglosse donnait un très-petit filet à la première paire cervicale, avant de recevoir celui qui lui est fourni par cette paire nerveuse. La branche descendante interne du plexus cervical était remplacée par quatre rameaux émanés des nerfs de la première, de la deuxième, de la troisième et de la quatrième paire cervicale, qui formaient, avec la branche descendante de l'hypoglosse et avec les rameaux qui en émanent, une succession d'arcades ou anses situées au-devant des artères carotides externe et primitive. Dans un autre cas, les trois pre-

Pour ce qui est de l'*origine* de cette branche, elle a lieu généralement par deux rameaux, qui descendent du grand hypoglosse et se réunissent pour la former. De ces deux rameaux, l'un, postérieur, se dirige d'arrière en avant et paraît constitué presque en totalité par les rameaux anastomotiques de la première et de la deuxième paire cervicale du grand hypoglosse, lesquels, après s'être accolés à ce dernier nerf, s'en détachent, au moins en partie, pour constituer la branche descendante. Cette disposition devient surtout manifeste sur des pièces qui ont macéré dans l'acide nitrique. Je dois dire, toutefois, qu'elle n'est pas également évidente chez tous les sujets et que constamment quelques filets détachés du grand hypoglosse lui-même viennent s'ajouter à ces filets cervicaux.

L'autre rameau d'origine de la branche descendante, généralement plus grêle, se détache du grand hypoglosse un peu plus en avant et se dirige obliquement en bas et en arrière, pour rejoindre le rameau postérieur après un court trajet ; il semble, au premier abord, tirer son origine de la portion terminale de l'hypoglosse et se séparer de ce nerf près de la naissance de la branche descendante, pour s'ajouter à celle-ci. Mais cette disposition si singulière n'est qu'apparente et résulte d'une récurrence, comme nous le dirons plus bas.

Nous devons considérer les rameaux fournis au grand hypoglosse par la première et la deuxième paire cervicale comme des origines tardives de ce nerf, qui augmente sensiblement de volume après les avoir reçus. J'ai vu la troisième et même la quatrième branche cervicale concourir à la formation de la branche descendante ; le rameau de la quatrième se détachait en partie du nerf phrénique.

Le *mode d'anastomose* de la branche descendante du grand hypoglosse avec la branche descendante interne du plexus cervical, ou plutôt avec la branche descendante de la troisième paire cervicale présente beaucoup de variétés. La plus fréquente est la suivante : les filets de la branche descendante du grand hypoglosse et ceux de la branche descendante interne du plexus cervical s'unissent entre eux, à l'exception du filet le plus élevé, qui décrit une anse à concavité supérieure, à la manière d'une anastomose vasculaire ; les fibres de cette anse semblent s'étendre entre les origines du grand hypoglosse et celles de la troisième paire cervicale. Mais, en y regardant de près, on reconnaît que la branche descendante interne du plexus cervical, arrivée au voisinage de l'anse, se divise en deux rameaux, l'un inférieur, l'autre supérieur. Le rameau inférieur forme avec la branche descendante du grand hypoglosse un petit plexus, d'où naissent les filets destinés aux muscles sous-hyoïdiens. Le rameau supérieur se réfléchit de bas en haut, s'accole à la branche descendante de l'hypoglosse, sur laquelle elle remonte jusqu'auprès de son origine, gagne ensuite le tronc du nerf de la douzième paire, qu'il accompagne jusqu'à ses ramifications terminales.

Anastomose de la branche descendante de l'hypoglosse avec la branche descendante de la 3e paire cervicale.

2° *Petit rameau musculaire de la région sous-hyoïdienne.* Il naît au niveau du bord postérieur du muscle hyo-glosse et s'épanouit dans la partie supérieure des muscles de la région sous-hyoïdienne : un petit filet transversal longe les attaches hyoïdiennes de ces muscles. On peut considérer ce rameau comme l'accessoire de la branche descendante.

Petit rameau musculaire sous-hyoïdien.

3° *Rameaux des muscles hyo-glosse et stylo-glosse.* Pendant qu'il est appliqué contre le muscle hyo-glosse, le grand hypoglosse s'aplatit en s'élargissant, et donne plusieurs filets ascendants, qui, pour la plupart, s'enfoncent dans l'épais-

Rameaux de l'hyo-glosse et du stylo-glosse.

mières paires cervicales concouraient à la formation du rameau descendant du grand hypoglosse.

seur de ce muscle et dont plusieurs vont se terminer dans le muscle stylo-glosse.

Le grand hypoglosse se termine dans l'épaisseur des muscles de la langue.

4° *Rameaux terminaux* ou *linguaux*. Au niveau du bord antérieur du muscle hyo-glosse, le grand hypoglosse fournit un rameau au bord inférieur du muscle *génio-hyoïdien*; puis il s'enfonce dans l'épaisseur du *génio-glosse* et s'épanouit en une multitude de filets, qui se dirigent d'arrière en avant, traversent divers plans de ce muscle et s'anastomosent en arcades successives, à la manière des filets du facial, arcades d'où partent un grand nombre de filets qui se terminent en partie dans le génio-glosse, en partie dans le corps charnu de la langue. Quelques-uns s'anastomosent, dans leur trajet, avec les filets du lingual, plusieurs accompagnent l'artère ranine. Tous se perdent évidemment dans les fibres musculaires de la langue.

Fonctions.

g. Fonctions. Le grand hypoglosse est le nerf moteur de la langue. L'anatomie établit ce fait d'une manière positive, et les faits pathologiques, de même que les expériences physiologiques, sont parfaitement en rapport avec les données anatomiques. La sensibilité qu'il présente en dehors du crâne, dépend de ses anastomoses avec les paires cervicales. Suivant Longet, les anastomoses avec le nerf lingual ne sont peut-être pas sans influence sur la sensibilité des rameaux terminaux de l'hypoglosse.

§ 3. NERFS RACHIDIENS.

Nombre des nerfs rachidiens.

Le nombre des *nerfs rachidiens*, c'est-à-dire des nerfs qui émergent par les trous de conjugaison, et parmi ces trous nous rangeons les trous sacrés, est rigoureusement en rapport avec celui des vertèbres (1). Il y a huit paires cervicales, y compris le nerf sous-occipital, douze paires dorsales, cinq paires lombaires, six paires sacrées : en tout trente-une paires rachidiennes.

Les nerfs rachidiens présentent : 1° des caractères communs, 2° des caractères de région, 3° des caractères individuels.

Nous allons examiner successivement, sous ce triple point de vue, l'extrémité centrale, le trajet et la terminaison des nerfs rachidiens.

I. — EXTRÉMITÉ CENTRALE DES NERFS RACHIDIENS.

Préparation. La même que celle de la moelle épinière.

Motifs de la description collective de l'extrémité centrale des nerfs rachidiens.

A. *Caractères communs.* — Il y a de très-grandes analogies et des différences peu tranchées entre les différents nerfs rachidiens, sous le point de vue de leur origine et de leur trajet dans le canal rachidien; cette circonstance, jointe à cette autre considération que c'est par la même préparation que sont mises à découvert toutes les origines des trente-une paires rachidiennes, m'a paru un motif suffisant pour réunir ces origines dans une description commune.

Les nerfs rachidiens émergent de la moelle par une double série de *filets* ou

(1) Cette relation entre le nombre des paires rachidiennes et celui des vertèbres se maintient dans toute la série des animaux vertébrés : c'est par ce motif qu'on trouve jusqu'à soixante paires de nerfs rachidiens chez quelques mammifères et plusieurs centaines chez quelques serpents.

Bot. M. & S. J. 1880 Sept.

On number of spinal nerves. Rauber.
J. d. Anat. ~~#~~ V 264.

On multiplicity of lumbar & sacral ganglia.
Sarda. Mes. Cent. 1880 no 26 465

On spinal ganglia Vespa. J. d. Anat. 1883 178

A nerve-root interpolated between 11 & 12

Pfitzner. J. d. Anat. 1883 178

On importance of intervert. ganglia.

Beckhaus & Rosenbach & Arnum & Schultze.

~~Stieda~~ J. d. Anat. 1884 204.

Stieda, motor roots in muscles & limbs. Langer

J. d. Anat. 1884. 2~~0~~

(over)

Origin) nerves from cer.

ce. Thus the 1st cerv. arises opt. margin for. mag.

8 " " " 2 post 6 cerv

6 dors. " between " 4 & 5 dorsal

12 " " opt. " 10 "

5 lumb. " " lower half 2 " 12 "

5 sacral " " upper half 2 " 1st lumb.

Schwalbe. Neuralehre 890

racines. On distingue ces racines en *antérieures*, ce sont celles qui se détachent des parties latérales de la face antérieure de la moelle, et en *postérieures*, lesquelles émergent par les sillons collatéraux postérieurs. Ces dernières sont encore désignées sous le nom de *racines ganglionnaires*, parce qu'elles aboutissent exclusivement aux ganglions spinaux (1). Le ligament dentelé est interposé entre les unes et les autres.

Double série de racines.

Telle est l'*origine apparente* des nerfs rachidiens; quant à leur *origine réelle*, il est certain que les racines des nerfs rachidiens ne s'arrêtent pas à la surface de la moelle, mais qu'elles pénètrent dans son épaisseur, et plongent dans la substance grise, ainsi qu'il a été dit à l'occasion de la moelle. (V. p. 381.)

Origine réelle des nerfs rachidiens.

Immédiatement après s'être détachées de la moelle, les racines, tant antérieures que postérieures, se réunissent en un nombre de groupes proportionnel au nombre des paires rachidiennes. Les filets qui constituent chaque groupe, convergent de dedans en dehors; pour cela, les supérieurs descendent à la rencontre des inférieurs, dont l'obliquité moindre leur permet d'être bientôt atteints. Il en résulte que ces filets, situés les uns au-dessus des autres, sont largement espacés en dedans, rapprochés en dehors, et figurent un triangle dont l'inclinaison générale, par rapport à l'axe de la moelle, varie suivant la région. Il n'est pas rare de voir les filets (surtout les antérieurs de chaque groupe) former deux groupes secondaires.

Convergence des filets de chaque groupe de racines.

Fig. 158.

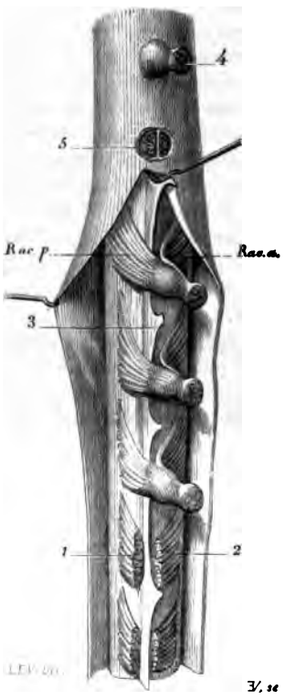

Fragment de la moelle épinière entourée de ses enveloppes, qui sont fendues dans presque toute sa longueur (d'après L. Hirschfeld) (*).

Au moment où elles vont s'engager dans le canal fibreux que leur présente la dure-mère, les racines antérieures, de même que les racines postérieures de chaque groupe, se réunissent en un cordon aplati. Il existe un canal fibreux pour le cordon des racines antérieures, un autre pour le cordon des racines postérieures. L'arachnoïde, qui a formé à chaque paire rachidienne une gaîne infundibuliforme, commune aux deux ordres de racines, les abandonne au moment où elles pénètrent dans les canaux fibreux, auxquels les deux cordons nerveux sont assez intimement unis.

Il y a un canal fibreux par chaque groupe de racines.

(*) Face latérale, où l'on voit à la fois les racines postérieures (1) et les racines antérieures (2), qui convergent vers les ganglions spinaux. — 3, ligament dentelé. — 4, gaîne que la dure mère fournit aux ganglions et aux branches des nerfs rachidiens. — 5, section verticale de la gaîne des racines antérieures et postérieures, lame fibreuse qui sépare ces racines.

(1) Cette origine des nerfs rachidiens par deux ordres de racines est commune à tous les animaux vertébrés. C'est à tort que Desmoulins avait avancé que chez les serpents et les lamproies, il n'existe qu'un seul ordre de racines.

Indépendance des racines antérieures et des racines postérieures.

Bien que le groupe des racines antérieures et le groupe des racines postérieures convergent l'un vers l'autre pour traverser les canaux fibreux de la dure-mère, jamais il n'y a entre eux la moindre communication. Il est curieux de voir les longs et nombreux filets constituant la queue de cheval marcher parallèlement, sans jamais s'anastomoser entre eux; tandis qu'au sortir du canal vertébral, les communications seront en quelque sorte continuelles.

Des divers modes de communication des filets de la même série.

Les communications de filet à filet dans la même série, soit antérieure, soit postérieure, ne sont pas rares; elles se font suivant plusieurs modes : elles ont lieu tantôt entre deux filets de la même paire, tantôt entre filets de deux paires différentes. Quelquefois c'est un filet intermédiaire à deux paires qui se bifurque pour se partager entre elles.

Raison de l'obliquité des racines.

Du reste, la direction oblique des racines rachidiennes, le trajet plus ou moins long qu'elles parcourent dans le canal rachidien, sont une conséquence nécessaire de la brièveté relative de la moelle, comparée au canal rachidien. Dans l'origine, la moelle mesurant toute la longueur du canal rachidien, toutes les racines nerveuses se détachent au niveau du trou de conjugaison qui leur livre passage et cheminent horizontalement. Mais plus tard, les dimensions du rachis l'emportant de plus en plus sur celles de la moelle, celle-ci semble remonter dans le canal rachidien, et cela d'autant plus qu'on examine une portion plus inférieure de son trajet. Il en résulte que les racines qui s'en détachent, deviennent de plus en plus obliques, et même verticales, pour les inférieures.

Différences qui existent entre les racines antérieures et les racines postérieures.

Les *différences* que présentent les racines antérieures et les racines postérieures peuvent se résumer dans les caractères suivants :

1° Les racines antérieures naissent à une moindre distance de la ligne médiane que les racines postérieures; elles vont même se rapprochant de cette ligne médiane, à mesure qu'on les examine plus inférieurement; si bien qu'à la partie inférieure de la moelle, elles se détachent de chaque côté du sillon médian.

2° Tandis que les racines postérieures partent toutes d'un sillon linéaire de substance grise, dont elles ne dévient jamais, les racines antérieures partent assez irrégulièrement et comme confusément d'une petite colonne blanche d'un à deux millimètres de largeur.

Les racines postérieures sont plus volumineuses que les racines antérieures.

3° Relativement au volume, les racines postérieures, prises une à une, l'emportent de beaucoup sur les racines antérieures. Elles l'emportent aussi pour le nombre; en sorte que l'ensemble des racines postérieures est généralement plus considérable que l'ensemble des racines antérieures, ainsi que l'ont très-bien établi Sœmmering, Chaussier et Gall. On a peine à concevoir l'opinion de quelques auteurs, qui admettent un rapport inverse, au moins pour certaines régions; cette erreur vient, sans doute, des variétés de proportion qui existent, suivant les régions, entre les racines antérieures et les racines postérieures, mais qui ne vont jamais jusqu'au point de donner l'avantage aux racines antérieures.

Rapport approximatif de volume entre les racines antérieures et les racines postérieures.

On peut admettre comme voisin de la vérité le rapport suivant, établi par Blandin (1), entre les deux ordres de racines dans les diverses régions : les postérieures sont aux antérieures, au cou, comme 2 : 1; à la région dorsale, comme 1 : 1; aux lombes, comme 1 1/2 : 1. Je crois devoir rectifier ce rapport

(1) Thèse inaugurale, 1824, p. 215.



ıatif : dans la région dorsale, le rapport des racines postérieures aux ntérieures me paraît être comme 1 1/2 : 1 ; dans la région lombaire, il t représenté par les chiffres 2 : 1, et quant à la région cervicale, il m'a de 3 : 1.

ıoi ce développement relatif plus considérable des racines postérieures es les paires rachidiennes, et pourquoi cette différence de rapports racines postérieures et les racines antérieures dans les diverses La raison en est donnée par la physiologie : c'est que les racines pos- sont les racines des nerfs du sentiment. Or, les faits établissent que ıes du sentiment reçoivent proportionnellement beaucoup plus de les organes du mouvement, et que le nombre et le volume de ces t en rapport avec le développement de la sensibilité.

racines postérieures diffèrent encore essentiellement des antérieures résence d'un ganglion, dit *ganglion spinal* ou *intervertébral* (v. p. 491), pe le point de convergence des racines postérieures de chaque paire ıne, au niveau du trou de conjugaison.

le premier, et Scarpa, ensuite, ont parfaitement établi cette vérité, que es postérieures seules se rendent aux ganglions vertébraux : de là le *racines ganglionnaires*, affecté aux racines postérieures des nerfs rachi- s ganglions occupent partout les trous de conjugaison, excepté à la ıcrée, où ils sont renfermés dans le canal sacré.

ı cordon qui émerge de ce ganglion et jamais au ganglion lui-même, s'accoler, s'amalgamer, en quelque sorte, les racines antérieures, les- ont complétement étrangères à la formation des ganglions spinaux. Il chez quelques sujets et pour certaines paires rachidiennes, que les ıntérieures viennent s'unir soit à l'extrémité externe, soit à la partie du ganglion ; bien plus, dans les régions lombaire et sacrée, j'avais z quelques sujets, un demi-ganglion pour chaque ordre de racines. ıt ensuite étudié ce point d'anatomie d'une manière plus approfondie, ésté convaincu que j'avais été induit en erreur par l'accolement pré- ganglion, du cordon formé par les racines antérieures et par une gouttière creusée, pour ainsi dire, sur le ganglion par le cordon des ntérieures, gouttière qui ressemblait à une bifurcation. Je crois donc iste aucune exception à cette loi, que *les ganglions spinaux sont exclu- affectés aux racines postérieures* ou racines du sentiment.

sont les différences anatomiques principales qui séparent les racines es des racines postérieures, différences anatomiques qui sont bien loin e compte des différences physiologiques. Les racines postérieures pré- clusivement à la sensibilité de la peau des membres, du tronc, du col, ion occipitale du crâne et de la partie inférieure de la face ; les racines res président exclusivement aux mouvements du tronc et des membres. férence d'usages, qui est un des faits les mieux constatés de la physio- est expliquée par aucune différence de structure qui puisse être saisie nu ou armé de la loupe ou du microscope.

rapport physiologique, il y a donc 62 paires de nerfs rachidiens, savoir : destinées au sentiment, et 31 paires destinées au mouvement. Mais inction entre les paires motrices ou antérieures et les paires sensitives ieures, possible à l'origine et dans le rachis, devient impossible et, par nt, sans but à la sortie du canal rachidien.

La différence d'usage des racines antérieures et des racines postérieures n'est expliquée par aucune différence anatomique de structure.

Nombre et volume des ganglions spinaux.

Il y a trente paires de ganglions spinaux, et même trente-une paires, quand il en existe un pour la première paire cervicale. Le volume des ganglions n'est nullement en rapport avec le diamètre des trous de conjugaison, mais bien avec le nombre et le volume des racines qui y arrivent, et le nombre et le volume des nerfs qui en partent.

Du cordon qui fait suite au ganglion.

Le cordon qui fait suite au ganglion et qui résulte de la réunion des racines antérieures et des racines postérieures, est cylindrique, plexiforme, comme crevassé ; de ce cordon, dans lequel il est impossible de débrouiller ce qui appartient aux racines antérieures de ce qui appartient aux racines postérieures, partent, presque immédiatement au sortir du trou de conjugaison, trois ordres de branches : 1° les *branches rachidiennes postérieures*, qui fournissent aux muscles et aux téguments de la région spinale postérieure (1) ; 2° les *branches rachidiennes antérieures*, en général plus volumineuses, véritable continuation des nerfs, destinée à fournir aux parties latérales et antérieures du tronc et aux extrémités supérieures et inférieures : 3° les *branches rachidiennes ganglionnaires (rameaux communiquants)*, toujours antérieures aux précédentes, qui vont se rendre aux ganglions du grand sympathique ; ces branches ganglionnaires seront décrites à l'occasion des ganglions du grand sympathique.

Sa division en trois branches.

Des branches ganglionnaires.

Des branches postérieures.

Les *branches postérieures*, présentant une grande analogie de distribution et pouvant être mises à découvert par une préparation commune, seront décrites dans un seul et même article.

Des branches antérieures.

Les *branches antérieures*, destinées à des parties dissemblables, présentent une distribution à la fois variée et très-compliquée, qui nécessite une description particulière, sinon pour chaque paire, au moins pour plusieurs groupes de paires.

B. *Caractères propres aux divers nerfs.* — Les nerfs de chaque région présentent un certain nombre de caractères qui les différencient d'avec ceux des autres régions.

1° Les *paires cervicales* se distinguent par les caractères suivants :

Caractères propres à l'extrémité centrale des paires cervicales.

a. L'obliquité de leurs racines est bien moindre que dans les autres régions : la première paire est légèrement oblique en haut et en dehors, à la manière des nerfs crâniens, dont elle se rapproche à ce point de vue ; la deuxième paire est transversale ; les paires suivantes sont obliques en bas et en dehors, et cela d'autant plus qu'on les examine plus inférieurement ; mais cette obliquité ne dépasse jamais la hauteur d'une vertèbre.

Rapport de volume entre les racines antérieures et les racines postérieures.

b. Le rapport entre le volume des racines postérieures et celui des racines antérieures est de 3 à 1. Ce rapport est de beaucoup supérieur à celui des autres régions, soit qu'on considère l'ensemble des filets, soit qu'on envisage chaque filet en particulier.

c. Les paires cervicales vont croissant rapidement de volume depuis la première jusqu'à la cinquième paire, et se maintiennent aussi volumineuses jusqu'à la huitième. La *première paire cervicale*, si bien décrite par Ash (2), pré-

(1) Les branches rachidiennes postérieures naissent quelquefois si près du ganglion qu'on serait tenté de croire, au premier abord, qu'elles naissent du ganglion lui-même et non point du cordon rachidien après l'accession des racines antérieures ; mais un examen approfondi ne tarde pas à démontrer que les branches postérieures appartiennent à la fois aux deux ordres de racines, et ne naissent qu'après le mélange ou la fusion de ces racines. Ces réflexions s'appliquent également aux branches destinées au système ganglionnaire du grand sympathique.

(2) *De primâ parte nervorum medullæ spinalis*, 1750. Collection de Ludwig.



sente des racines postérieures bien moins nombreuses que ses racines antérieures.

Caractères propres à la première paire cervicale.

2° Les *paires dorsales*, à l'exception de la première, qui ressemble de tous points aux paires cervicales, présentent les caractères suivants :

Caractères pr[illegible] aux do[illegible]

a. Petit nombre de racines ou de filets : aussi, à l'exception des paires sacrées, les paires dorsales sont-elles les moins volumineuses de toutes les paires nerveuses.

b. Uniformité de nombre et de volume de ces filets : les nerfs dorsaux sont à peu près tous de même volume; la douzième paire offre seule un volume un peu plus considérable.

c. Grand écartement des filets et défaut de régularité des intervalles qui les séparent : souvent une colonne de moelle de 16 à 20 millimètres de hauteur est destinée à l'insertion d'une petite paire de nerfs.

d. Gracilité des filets, plus grande que dans toute autre région.

e. Disproportion à peine sensible entre les racines antérieures et les racines postérieures, comparées filet à filet : le rapport de 1 1/2 : 1 me paraît exprimer cette légère différence.

f. Nombre à peu près égal des racines antérieures et des racines postérieures.

g. Direction de ces racines, qui, avant de se détacher de la moelle, restent couchées sur elle dans une certaine longueur, circonstance propre à induire en erreur sur le lieu précis de leur origine.

h. Longueur du trajet qu'elles parcourent dans le canal rachidien. Cette longueur est mesurée par une hauteur de deux vertèbres au moins.

3° Les *paires lombaires et sacrées* présentent les caractères suivants :

Cara[illegible] pro[illegible] l[illegible] et [illegible].

a. Le nombre de leurs racines est bien plus considérable qu'à la région dorsale et même qu'à la région cervicale.

b. Leurs filets sont extrêmement rapprochés et forment une série non interrompue.

c. Le rapport de nombre des racines postérieures aux antérieures est :: 2 : 1.

d. Leurs racines présentent un volume uniforme : les racines antérieures, prises individuellement, sont aussi volumineuses que les racines postérieures.

e. Les racines postérieures restent fidèles à leur sillon, tandis que les racines antérieures se rapprochent de la ligne médiane à la partie inférieure de la moelle, et arrivent presque jusqu'au contact avec celles du côté opposé.

f. Bien que les racines antérieures ne concourent pas à la formation des ganglions spinaux, leur fusion avec la racine postérieure a lieu presque immédiatement au sortir du ganglion ; en sorte qu'on a pu croire que ce ganglion était commun aux racines antérieures et aux racines postérieures.

g. Les racines lombaires et sacrées ont une direction presque verticale.

h. Le trajet que parcourent ces racines avant de sortir du canal rachidien présente une longueur considérable.

II. — BRANCHES POSTÉRIEURES DES NERFS RACHIDIENS.

Préparation. Diviser les téguments depuis la protubérance occipitale externe jusqu'au coccyx. Disséquer avec beaucoup de soin, en respectant les rameaux cutanés, la peau qui répond aux apophyses épineuses, surtout au niveau du trapèze. Disséquer avec non moins d'attention les muscles subjacents. Redoubler de précaution au niveau de l'espace cellu-leux qui sépare le sacro-lombaire du long dorsal.

Uniformité dans la distribution des branches postérieures des nerfs spinaux.

Emanées des cordons plexiformes qui font suite aux ganglions spinaux correspondants, les *branches postérieures des nerfs rachidiens*, généralement plus petites que les branches antérieures, e dirigent en arrière et sortent immédiatement par des trous que j'ai considérés comme des *trous de conjugaison postérieurs* (1). Ces branches se divisent en plusieurs rameaux, lesquels se portent dans les grands espaces celluleux qui séparent les muscles longs du dos, et vont se distribuer, les uns, dans les muscles, les autres, à la peau. La plus grande uniformité règne entre ceux de ces nerfs qui doivent se distribuer au même genre d'organes, et leurs différences sont en raison de celles que présentent les parties auxquelles ils sont destinés.

Nous allons étudier successivement les branches postérieures des paires cervicales, dorsales et lombaires.

1° Branches postérieures des paires cervicales.

Leur direction alternativement inflexe en dedans et en dehors.

A. *Caractères communs.* — Toutes les branches postérieures des paires cervicales se portent transversalement en dedans, entre le muscle grand complexus et le transversaire épineux, et fournissent, avant de s'engager entre ces deux muscles, des rameaux très-grêles; parvenues sur les côtés du ligament cervical postérieur, elles traversent, d'avant en arrière, les insertions aponévrotiques du trapèze, s'accolent à la face profonde de la peau et, se recourbant brusquement sur elles-mêmes, se dirigent transversalement en dehors. Ces branches décrivent donc un trajet alternativement inflexe, d'abord en dedans, puis en dehors. Il n'y a d'exception à ces caractères généraux que pour la première paire cervicale.

Son volume.

Son trajet.

B. *Caractères propres.* 1° La *branche postérieure de la première paire cervicale*, plus considérable que l'antérieure, sort du canal rachidien entre l'occipital et l'arc postérieur de l'atlas, en dedans de l'artère vertébrale, à laquelle elle est contiguë, au-dessous du grand droit supérieur, dans l'aire du triangle équilatéral que forme ce muscle avec les deux muscles obliques; là, elle se trouve masquée par une grande quantité de tissu adipeux, qui en rend la dissection assez difficile, et s'épanouit immédiatement en plusieurs rameaux, qu'on peut diviser en *internes*, qui vont aux muscles *grand et petit droit postérieur*; en *externes*, au nombre de deux ou trois, qui vont au muscle *petit oblique*; et en *inférieurs*, plus volumineux : l'un d'eux se jette dans le grand oblique, un autre ou *anastomotique*, en s'unissant au-dessous du grand oblique à un rameau ascendant de la deuxième paire cervicale, va concourir à la formation du *plexus cervical postérieur*.

Sa division en plusieurs rameaux.

Cette branche fournit aux muscles grand et petit droits, grand et petit obliques.

Le *rameau du petit droit* se porte d'abord entre le grand droit et le grand complexus, pour aller se jeter dans le petit muscle auquel il est destiné.

Le *rameau principal de l'oblique inférieur* forme, avant de s'épanouir dans l'épaisseur de ce muscle, une arcade ou anse bien décrite par Bichat.

Il suit de là, que tous les muscles droits et obliques postérieurs reçoivent leurs filets de la branche postérieure de la première paire cervicale. Aucun filet pour le grand complexus, aucun filet cutané.

(1) Voyez OSTÉOLOGIE (Colonne vertébrale en général). Ces trous, situés entre les apophyses transverses, sont complétés, en dehors, par le ligament transverso-costal supérieur.



La branche postérieure de la première paire cervicale est donc exclusivement musculaire; je dis exclusivement, car les rameaux émanés du plexus cervical postérieur, dans lequel va se jeter la branche anastomotique, se perdent exclusivement dans les muscles complexus et splénius.

Elle est exclusivement musculaire.

2° La *branche postérieure de la deuxième paire cervicale* ou *branche occipitale interne* est la plus volumineuse de toutes les branches postérieures des paires rachidiennes, et de trois à quatre fois plus considérable que la branche antérieure correspondante. Elle sort du rachis entre l'arc postérieur de l'atlas et la lame correspondante de l'axis, sur la même ligne que la branche postérieure de la première paire, immédiatement au-dessous du bord inférieur du grand oblique. Elle se porte ensuite horizontalement de dehors en dedans, entre le muscle grand oblique et le grand complexus, traverse ce dernier muscle en dehors de sa portion digastrique, change de direction pour se porter en sens opposé, c'est-à-dire, de dedans en dehors, entre le grand complexus et le trapèze, qu'elle traverse pour devenir sous-cutanée, s'accoler à l'artère occipitale et se réfléchir de bas en haut, entre le cuir chevelu, d'une part, le muscle occipital et l'aponévrose épicrânienne, d'autre part. Arrondie jusque-là, cette branche, devenue sous-cutanée, s'aplatit en s'élargissant et s'épanouit en un nombre considérable de branches divergentes, qu'on peut distinguer en internes, moyennes et externes, branches qui couvrent de leurs rameaux la région occipitale, et peuvent être suivies sur la région pariétale, et même jusqu'au voisinage de la suture fronto-pariétale, où elles croisent à angle aigu les filets émanés du nerf frontal, branche du trijumeau. Les rameaux internes sont les plus courts et se perdent de suite dans la peau de la région occipitale.

Elle l'emporte par son v sur les ch tér

Sa direction alternativement inflexe en dehors et en dedans

Devenu sou cuta cet bran s'apl

Dans ce trajet, elle fournit :

a) Deux filets *anastomotiques*, l'un ascendant, l'autre descendant, qui s'unissent en arcade avec des filets venus de la première et de la troisième paire cervicale.

1° Ses branches anastomotiques;

b) Des *rameaux musculaires*. Au niveau du bord inférieur du grand oblique, elle donne un rameau musculaire considérable, qui est à la fois destiné à ce muscle, au grand complexus et surtout au splénius : les divisions destinées au splénius sont volumineuses et s'épanouissent sur sa face interne en ramuscules divergents, qui s'anastomosent, soit entre eux, soit avec des rameaux fournis par la troisième paire cervicale.

2° Ses branches musculaires;

A son passage entre le grand oblique et le grand complexus, d'une part, entre ce dernier muscle et le trapèze, d'autre part, la branche postérieure de la deuxième paire fournit à ces divers muscles un assez grand nombre de rameaux.

c) Des *rameaux cutanés*. La portion sous-cutanée de cette branche est exclusivement destinée au cuir chevelu. Le muscle occipital, sur lequel elle s'épanouit, n'en reçoit lui-même aucun filet. Il est animé, comme nous l'avons vu, par le filet auriculaire du nerf facial. On peut suivre jusqu'au bulbe des poils les divisions de cette portion sous-cutanée de la deuxième paire cervicale, qui s'anastomose par plusieurs de ses rameaux externes avec le rameau mastoïdien du plexus cervical.

3° Ses branches cutanées.

La branche postérieure de la deuxième paire cervicale, que j'appelle *branche occipitale interne*, par opposition à la *branche occipitale externe* (*mastoïdienne* des auteurs) fournie par le plexus cervical, est donc musculo-cutanée.

3° La *branche postérieure de la troisième paire cervicale*, moins volumineuse que la deuxième mais beaucoup plus considérable que la quatrième, en partie destinée à la région occipitale, sort entre l'apophyse transverse de l'axis et celle de la

Sa direction réfléchie.

Sa division en branche ascendante ou occipitale ;

En branche horizontale ou cervicale.

troisième vertèbre, et, par conséquent, en dehors du point d'émergence des deux premières paires. Elle se recourbe immédiatement pour se porter transversalement en dedans, entre le grand complexus et le transversaire épineux. Parvenue au bord interne du grand complexus, elle se divise en deux branches cutanées : l'une, *ascendante* ou *occipitale*, qui traverse les fibres les plus internes du grand complexus, se porte verticalement en haut, sur les côtés de la ligne médiane, accolée à la face interne de la peau, et va se distribuer sur la région occipitale, à côté de la ligne médiane, en dedans de la deuxième paire ; l'autre, *horizontale* ou *cervicale*, qui traverse l'aponévrose du trapèze, entre le grand complexus et le ligament cervical postérieur, et se porte horizontalement en dehors, sous la peau, à laquelle elle adhère et dans l'épaisseur de laquelle elle se termine.

Au moment où la branche postérieure de la troisième paire cervicale sort du trou de conjugaison postérieur, elle émet une *branche anastomotique ascendante*, qui va s'anastomoser par arcade avec une branche descendante de la deuxième paire. De cette succession d'arcades formées par la première, la deuxième et la troisième paire, et des rameaux très-multipliés qui naissent de la convexité de ces arcades, résulte un plexus qu'on pourrait appeler *plexus cervical postérieur*, plexus qui est situé sous le grand complexus, près de ses attaches externes, et qui donne à la fois attache et à ce muscle et au splénius. Les anastomoses directes entre les trois premières paires cervicales m'ont paru manquer quelquefois ; mais alors les branches qui en émanent, n'en existent pas moins et présentent une disposition plexiforme entre le splénius et le complexus.

La branche postérieure de la troisième paire est donc musculo-cutanée, comme d'ailleurs, toutes les branches postérieures des paires cervicales, moins la première, que nous avons vue être exclusivement musculeuse.

Leur volume décroissant.

Leur réflexion.

Leur terminaison.

4° Les *branches postérieures des* quatrième, cinquième, sixième, septième et huitième *paires cervicales*, beaucoup plus petites que les précédentes, vont en décroissant depuis la quatrième jusqu'à la septième. Immédiatement après leur sortie du trou de conjugaison postérieur, elles se réfléchissent de dehors en dedans et de haut en bas, la quatrième et la cinquième sur le transversaire épineux, pour se placer entre ce muscle et le grand complexus ; les sixième, septième et huitième, qui se portent presque verticalement en bas, passent sous les derniers faisceaux cervicaux du transversaire épineux, fournissent à ce muscle et, parvenus sur les côtés de la ligne médiane, traversent les aponévroses du splénius et du trapèze, pour s'accoler ensuite à la peau, à laquelle elles se distribuent.

Les branches postérieures des quatrième, cinquième, sixième, septième et huitième paires cervicales sont donc musculo-cutanées.

2° Branches postérieures des huit premières paires dorsales.

Première paire dorsale.

Destinées à la région postérieure du tronc, les branches *postérieures dorsales* offrent, dans leur distribution, une analogie très-grande et quelques différences nullement en rapport avec la disposition des plans musculaires particuliers à chaque région.

Uniformité dans la distribution des 2e, 3e, 4e, 5e, 6e, 7e et 8e paires dorsales.

La *branche postérieure de la première paire dorsale*, qui fournit des rameaux musculaires et des rameaux cutanés identiques à ceux des dernières paires cervicales, a le même volume et affecte exactement la même disposition.

Les *branches postérieures de la deuxième, troisième, quatrième, cinquième, sixième, septième et huitième* paire dorsale sont destinées au thorax proprement dit,





présentent une parfaite uniformité au point de vue du volume et de la distribution.

Toutes sortent des trous de conjugaison postérieurs, immédiatement en dehors du transversaire épineux, et se divisent en deux rameaux : l'un *externe* ou *musculaire*, qui se dirige vers l'espace celluleux séparant le sacro-lombaire du long dorsal, et se subdivise en un grand nombre de ramifications, qui se partagent entre ces muscles ; l'autre, *interne* ou *musculo-cutané*, dont le trajet est fort remarquable. En effet, ce rameau interne se réfléchit de dehors en dedans sur le transversaire épineux, dont il embrasse le bord externe et auquel il fournit ; arrivé sur les côtés de l'apophyse épineuse, il se réfléchit d'avant en arrière, le long de cette apophyse, traverse les insertions spinales du grand dorsal et parvient ainsi au-dessous du trapèze ; là, il se réfléchit de dedans en dehors, entre les muscles long du dos et le trapèze, qu'il traverse très-obliquement, pour devenir sous-cutané et se porter horizontalement en dehors, sous la forme d'un petit ruban nerveux, dont les filets distincts ne se séparent et ne s'épanouissent dans l'épaisseur de la peau que lorsqu'ils ont atteint la région de l'omoplate. Constamment le nerf cutané, qui appartient à la 2e paire, répond à la surface triangulaire de l'épine de l'omoplate sur laquelle glisse l'aponévrose du trapèze (1).

Leur division en deux rameaux : l'un musculaire, l'autre musculo-cutané. Sa double réflexion.

Toutes les branches cutanées sont horizontales, parallèles, et l'intervalle qui les sépare est mesuré par la hauteur d'une vertèbre. Tant que les branches postérieures répondent au trapèze, elles offrent la disposition précédente. Au-dessous de l'extrémité inférieure de ce muscle, commence un autre système de distribution dont voici le mode.

3° Branches postérieures des 4 dernières paires dorsales.

Les *branches postérieures de la* 9e, 10e, 11e *et* 12e *paire dorsale* ont un mode de distribution absolument identique à celui des *branches postérieures des paires lombaires ;* les unes et les autres sont destinées aux parois abdominales.

Branches postérieures des 9e, 10e, 11e, 12e vertèbres dorsales.

Il n'y a plus de branche interne musculo-cutanée, comme pour les paires précédentes ; la branche externe remplit tout à la fois le rôle de branche musculaire et celui de branche cutanée.

Immédiatement après leur sortie du trou de conjugaison, ces branches postérieures se portent très-obliquement en bas et en dehors, gagnent l'espace celluleux qui sépare le sacro-lombaire du long dorsal, ou bien traversent très-obliquement la masse commune dans la région où le sacro-lombaire et le long dorsal sont confondus, et communiquent presque toujours entre elles pendant le long trajet qu'elles parcourent dans l'épaisseur des fibres charnues. Parvenus au bord externe du grand dorsal ou de la masse commune, les rameaux, amoindris alors d'un bon tiers, à raison des filets nerveux qu'ils ont laissés dans les muscles spinaux postérieurs, traversent très-obliquement les aponévroses du grand dorsal, du petit dentelé postérieur et inférieur, les feuillets du petit oblique et du transverse, et deviennent sous-cutanés : ils se divisent alors en *rameaux cutanés internes*, très-petits, qui se dirigent en dedans, du côté des apo-

Ganglions anormaux situés sur le trajet de plusieurs branches cutanées dorsales.

(1) Chez un sujet, la branche musculo-cutanée des 3e, 4e et 5e paires dorsales présentait deux ganglions au moment de sa bifurcation en branche musculaire et en branche cutanée ; chez un autre sujet, les ganglions appartenaient aux branches cutanées de la 1re et de la 3e paire dorsale.

Leur direction. Leurs rameaux musculaires. Leurs rameaux cutanés. Plusieurs sont destinés à la région fessière.

physes épineuses; en *rameaux cutanés externes*, très-considérables, qui se portent en bas, pour se terminer dans la peau de la région fessière. Je signalerai plusieurs gros nerfs qui, réunis ou accolés, se portent verticalement en bas, coupent perpendiculairement la crête iliaque, au-devant de la masse commune, et s'accolent aux téguments de la région fessière, sur laquelle on peut les suivre jusqu'au niveau du grand trochanter.

4° Branches postérieures des paires lombaires.

Branches postérieures des paires lombaires.

Les *branches postérieures des paires lombaires* vont en diminuant graduellement de haut en bas ; les branches postérieures des trois premières paires, qui ont exactement la même distribution que celles des dernières paires dorsales, sont musculo-cutanées, et leurs rameaux externes, qui sont cutanés, coupent perpendiculairement la crête iliaque, pour aller se distribuer à la région fessière; les branches postérieures de la quatrième et de la cinquième paire, extrêmement petites, se perdent entièrement dans la masse commune au sacro-lombaire, au long dorsal et au transversaire épineux.

5° Branches postérieures des paires sacrées.

Branches postérieures des paires sacrées. Uniformité de leur distribution.

Les *branches postérieures des paires sacrées* sortent par les trous sacrés postérieurs. Elles sont d'une préparation difficile, vu leur extrême ténuité et leur pénétration immédiate dans l'épaisseur de la masse musculaire qui remplit la gouttière sacrée; elles vont, d'ailleurs, en décroissant de volume de haut en bas et présentent une disposition uniforme, qui est la suivante : immédiatement après leur sortie des trous de conjugaison, elles s'anastomosent entre elles pour former des arcades, desquelles partent des filets musculaires et des filets cutanés. Les premiers se distribuent à la masse commune et au grand fessier, les seconds sont destinés à la peau de la région sacrée (1).

Il suit de là que toutes les branches postérieures des paires dorsales, lombaires et sacrées sont des branches musculo-cutanées.

III. — BRANCHES ANTÉRIEURES DES NERFS RACHIDIENS.

Distribution générale des branches antérieures des nerfs rachidiens. Elle est simple ou complexe, suivant les régions.

Les *branches antérieures des nerfs rachidiens*, généralement plus volumineuses que les postérieures, sont la véritable continuation de ces nerfs et fournissent : 1° aux parties latérales et antérieures du tronc, 2° aux membres thoraciques et abdominaux.

Celles de ces branches qui sont destinées au tronc, présentent à la fois et une grande uniformité et une grande simplicité de distribution : telles sont les *branches intercostales*; celles qui sont destinées aux membres thoraciques et abdominaux, présentent, dans leur distribution, une complexité qui est en rapport avec celles des parties auxquelles elles sont affectées : telles sont les *branches antérieures cervicales, lombaires et sacrées*. On voit ces dernières branches, presque immédiatement après leur sortie du canal rachidien, communiquer entre

(1) Parmi les filets cutanés qui partent de l'arcade formée par les deux premiers nerfs sacrés, il en est un qui passe au-dessous de l'épine iliaque postérieure et inférieure, se dirige verticalement en bas, entre le grand fessier et le petit ligament sacro-sciatique, et traverse le grand fessier, pour se renverser de dedans en dehors et s'accoler à la peau.

97-1904 625-629

Connection with Synop. Photo. d'Uccle 1893

elles pour constituer des entrelacements ou *plexus*, desquels partent les nerfs qui vont définitivement se répandre dans toutes les parties du corps.

Or, il y a quatre grands plexus, savoir : 1° pour la région du cou et pour le membre thoracique, deux plexus, le *plexus cervical* et le *plexus brachial*, qu'on pourrait considérer comme un seul et même plexus, *plexus cervico-brachial*; 2° pour la région lombaire et pour le membre abdominal, deux autres plexus, le *plexus lombaire* et le *plexus sacré* ou *crural*, qu'on pourrait considérer comme un seul et même plexus, *plexus lombo-sacré*.

Cela posé, je vais successivement m'occuper des branches antérieures cervicales, dorsales, lombaires et sacrées.

§ 4. — BRANCHES ANTÉRIEURES DES QUATRE PREMIÈRES PAIRES CERVICALES.

Préparation. Dans l'ordre de dissection, il convient de préparer les branches sous-cutanées qui émanent du plexus cervical, avant de s'occuper des branches antérieures elles-mêmes. On pourra réserver un côté du cou pour les branches superficielles, et consacrer l'autre côté à l'étude des branches profondes.

Les branches antérieures des paires cervicales, au nombre de huit, présentent les caractères suivants :

Elles augmentent de volume depuis la première jusqu'à la dernière.

Au sortir des trous de conjugaison, elles se placent dans les gouttières des apophyses transverses des vertèbres cervicales, entre les muscles inter-transversaires antérieurs et postérieurs qui s'attachent aux bords de ces gouttières.

Elles passent toutes en arrière de l'artère vertébrale, sauf la première, qui chemine au-dessous de la portion horizontale de ce vaisseau.

Elles s'anastomosent toutes entre elles, les quatre premières en arcade, pour former une série d'anses nerveuses composant le *plexus cervical*, les quatre dernières à angle aigu, pour constituer avec la branche antérieure de la première paire dorsale le *plexus brachial*. Ces deux plexus sont unis entre eux par un rameau qui, de la quatrième paire, se rend à la cinquième.

Anastomose par arcade de la 1re et de la 2e paire.

La *branche antérieure de la 1re paire cervicale* sort du canal rachidien entre l'occipital et l'arc postérieur de l'atlas, dans la gouttière de l'artère vertébrale, à laquelle elle est subjacente ; elle abandonne l'artère au niveau du trou de l'apophyse transverse de l'atlas, pour se porter au-devant de la base de cette apophyse et se réfléchir de haut en bas; devenue descendante, cette branche s'anastomose avec la 2e paire, pour former une arcade à concavité postérieure. Les rameaux qui émanent de la 1re paire, provenant tous de l'arcade anastomotique, seront décrits avec la deuxième.

Son volume et son trajet.

Sa division en rameau ascendant,

Et en rameau descendant.

La *branche antérieure de la 2e paire cervicale*, beaucoup moins volumineuse que la branche postérieure de la même paire, se porte horizontalement d'arrière en avant, entre l'apophyse transverse de l'atlas et celle de l'axis, se réfléchit au-devant de l'axis et se divise en deux rameaux, l'un ascendant, l'autre descendant. Le *rameau ascendant* se recourbe de bas en haut, au-devant de l'apophyse transverse de l'atlas, pour s'anastomoser en arcade avec la 1re paire. Le *rameau descendant* se subdivise en deux nerfs à peu près égaux en volume : l'un *interne*, qui contribue à la formation de la *branche descendante interne*; l'autre *externe*, qui va s'anastomoser avec la 3e paire pour former la branche *cervicale superficielle* et la branche *auriculaire*.

Rameau du grand droit antérieur du cou.

De l'angle de bifurcation du rameau ascendant et du rameau descendant, partent plusieurs gros filets pour le muscle *grand droit antérieur du cou*.

Rameaux ganglionnaires.

De l'arcade anastomotique formée par la 1re et la 2e paire, partent : 1° trois ou quatre rameaux grisâtres, très-volumineux, et plusieurs petits filets blancs, qui vont se rendre au ganglion cervical supérieur; 2° au-dessus d'eux, un filet gris et court, qui se renfle presque immédiatement en ganglion, duquel part un filet descendant, long et grêle, qui va se jeter dans la *branche descendante interne;* deux filets ascendants, dont l'inférieur se porte au nerf pneumo-gastrique, et le supérieur au grand hypoglosse.

Ses branches constituent le plexus cervical superficiel.

La *branche antérieure de la 3e paire cervicale*, double en volume de la pré-

Fig. 159.

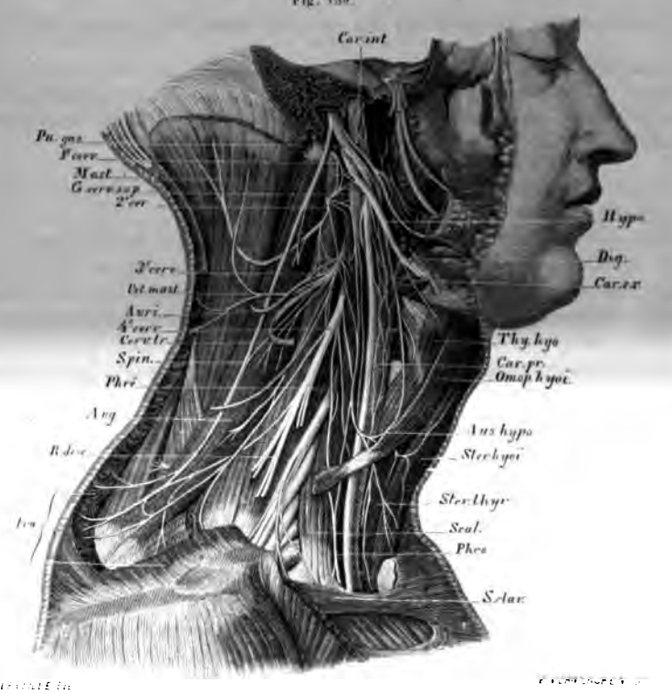

Plexus cervical profond (d'après L. Hirschfeld) (*).

cédente, se dirige d'abord en avant, pour sortir de l'espace inter-transversaire, puis en bas et en dehors et, parvenue sous le muscle sterno-cléoïdo-mastoï-

(*) *Car. int.*, carotide interne. — *Hyp.*, nerf hypoglosse. — *Dig.*, muscle digastrique. — *Car. ext.*, artère carotide externe. — *Thy. hyo.*, muscle thyro-hyoïdien. — *Car. pr.*, carotide primitive. — *Omop. hyo.*, muscle omoplat-hyoïdien. — *Ans. hypo.*, anse formée par la branche descendante de l'hypoglosse. — *Ster. hyoï.*, muscle sterno-hyoïdien. — *Ster. thyr.*, sterno-thyroïdien. — *Scal.*, scalène antérieur. — *Phré.*, nerf phrénique. — *S. clav.*, muscle sous-clavier. — *Tra.*, trapèze. — *R. desc.*, rameaux descendants du plexus cervical. — *Ang.*, angulaire. — *Spin.*, spinal. — *Cerv. tr.*, branche cervicale transverse. — *4e cerv.*, 4e paire cervicale. — *Auri.*, branche auriculaire. — *Pet. mast.*, petit nerf mastoïdien. — *3e cerv.*, 3e paire cervicale. — *2e cerv.*, 2e paire cervicale. — *G. cerv. sup.*, ganglion cervical supérieur. — *Mast.*, branche mastoïdienne. — *1re cerv.*, 1re paire cervicale. — *Pa. gastr.*, pneumogastrique.

Rameau du grand droit antérieur du cou.

De l'angle de bifurcation du rameau ascendant et du rameau descendant, partent plusieurs gros filets pour le muscle *grand droit antérieur du cou*.

Rameaux ganglionnaires.

De l'arcade anastomotique formée par la 1re et la 2e paire, partent : 1° trois ou quatre rameaux grisâtres, très-volumineux, et plusieurs petits filets blancs, qui vont se rendre au ganglion cervical supérieur; 2° au-dessus d'eux, un filet gris et court, qui se renfle presque immédiatement en ganglion, duquel part un filet descendant, long et grêle, qui va se jeter dans la *branche descendante interne*; deux filets ascendants, dont l'inférieur se porte au nerf pneumo-gastrique, et le supérieur au grand hypoglosse.

Ses branches constituent le plexus cervical superficiel.

La *branche antérieure de la 3e paire cervicale*, double en volume de la pré-

Fig. 159.

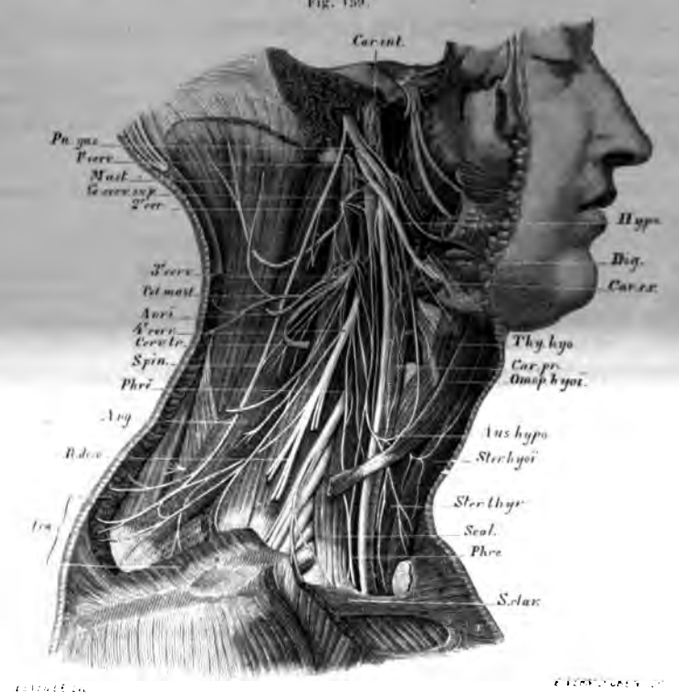

Plexus cervical profond (d'après L. Hirschfeld) (*).

cédente, se dirige d'abord en avant, pour sortir de l'espace inter-transversaire, puis en bas et en dehors et, parvenue sous le muscle sterno cléoïdo-mastoï-

(*) *Car. int.*, carotide interne. — *Hyp.*, nerf hypoglosse. — *Dig.*, muscle digastrique. — *Car. ext.*, artère carotide externe. — *Thy. hyo.*, muscle thyro-hyoïdien. — *Car. pr.*, carotide primitive. — *Omop. hyoï.*, muscle omoplat-hyoïdien. — *Ans. hypo.*, anse formée par la branche descendante de l'hypoglosse. — *Ster. hyoï.*, muscle sterno-hyoïdien. — *Ster. thyr.*, sterno-thyroïdien. — *Scal.*, scalène antérieur. — *Phré.*, nerf phrénique. — *S. clav.*, muscle sous-clavier. — *Tra.*, trapèze. — *R. desc.*, rameaux descendants du plexus cervical. — *Ang.*, angulaire. — *Spin.*, spinal. — *Cerv. tr.*, branche cervicale transverse. — *1e cerv.*, 1e paire cervicale. — *Auri.*, branche auriculaire. — *Pet. mast.*, petit nerf mastoïdien. — *3e cerv.*, 3e paire cervicale. — *2e cerv.*, 2e paire cervicale. — *G. cerv. sup.*, ganglion cervical supérieur. — *Mast.*, branche mastoïdienne. — *4e cerv.*, 4e paire cervicale. — *Pn. gastr.*, pneumogastrique.



Tiré. Critique a special process.

Arch. de Hassel. [illegible]

dien, se divise en deux rameaux, l'un *supérieur*, l'autre *inférieur*, lesquels s'épanouissent en un grand nombre de rameaux secondaires, qui constituent le *plexus cervical superficiel*.

Rameau supérieur.

Le rameau supérieur, après avoir reçu l'anastomose de la 2e paire, se porte en dehors et en arrière, sous le muscle sterno-mastoïdien, et se bifurque sur son bord postérieur. L'une des branches de bifurcation, qui est ascendante, porte le nom de *branche occipitale externe* (*branche mastoïdienne* des auteurs); l'autre branche, qui se réfléchit sur le bord postérieur du sterno-mastoïdien, s'anastomose par un ou deux filets avec la 2e paire cervicale et se subdivise en branche *cervicale superficielle* ou *transverse* et en branche *auriculaire*. Ces deux branches de bifurcation s'anastomosent avec la 2e paire. Du rameau supérieur partent encore : 1° un petit nerf ascendant, intermédiaire à la branche auriculaire et à la branche occipitale externe; 2° un rameau de communication avec le ganglion cervical supérieur; 3° des rameaux qui s'anastomosent avec le nerf accessoire de Willis, les uns directement, les autres dans l'épaisseur du muscle sterno-mastoïdien. Ce rameau supérieur va quelquefois se jeter dans le rameau le plus inférieur fourni par la 2e paire.

Ses deux branches de bifurcation.

Rameau inférieur.

Le rameau inférieur, plus petit que l'autre, se porte verticalement en bas, au-devant du scalène antérieur, fournit un filet long et grêle à la *branche descendante interne*, et se termine, partie en s'anastomosant avec la 4e paire, partie en se continuant avec les nerfs sus-claviculaires. On peut considérer comme appartenant au rameau inférieur un nerf considérable qui va se jeter dans le muscle angulaire, *rameau de l'angulaire*. Ce rameau vient quelquefois de l'angle de bifurcation de la 3e paire.

La 4e paire fournit le nerf phrénique;

La *branche antérieure de la 4e paire cervicale*, de même volume que la précédente, donne un ramuscule transversal au grand sympathique et fournit le *nerf phrénique*, qui naît quelquefois dans l'espace inter-transversaire; après quoi cette branche antérieure se porte en bas et en dehors, appliquée contre le muscle scalène antérieur, et, après vingt millimètres de trajet, se divise en deux rameaux terminaux, l'un interne, l'autre externe, lesquels se subdivisent bientôt et couvrent de leurs filets divergents le triangle sus-claviculaire : ces rameaux sont les nerfs *sus-claviculaires* et *sus-acromiens*. C'est au moment de sa division que la quatrième paire reçoit de la troisième une branche qui semble se partager entre ses deux divisions terminales.

Et les nerfs sus-claviculaires et sus-acromiens.

La quatrième paire envoie le plus souvent un petit rameau de communication au cinquième nerf cervical.

PLEXUS CERVICAL.

Du plexus cervical profond et du plexus cervical superficiel.

On donne le nom de *plexus cervical* à la série d'anastomoses formées par les branches antérieures des quatre premières paires cervicales. Quelques anatomistes l'appellent encore *plexus cervical profond*, par opposition aux branches superficielles émanées de ce même plexus, dont ils désignent l'ensemble sous le nom de *plexus cervical superficiel*.

Situation du plexus cervical proprement dit.

Le plexus cervical proprement dit, qui occupe la partie antérieure et latérale des quatre premières vertèbres cervicales, est situé sous le bord postérieur du sterno-cléïdo-mastoïdien, en dehors de la veine jugulaire interne, entre le grand droit antérieur du cou et les insertions cervicales du splénius et de l'angulaire; il est caché par une assez grande quantité de graisse et par un grand nombre

de ganglions lymphatiques; il est, en outre, recouvert par une lame aponévrotique, qui lui adhère intimement et se prolonge sur les nerfs qui en émanent.

On peut considérer ce plexus comme un centre.

On peut, à l'exemple de Bichat, considérer ce plexus comme un centre, auquel viennent aboutir les branches antérieures des quatre premières paires cervicales, et duquel partent un grand nombre de branches. Il n'y a, du reste, rien d'inextricable dans ce plexus et il est toujours facile de déterminer l'origine des branches qui en proviennent.

Classification des branches qui en émanent.

Ces branches peuvent être divisées : 1° en antérieure, c'est la *cervicale superficielle* ou *transverse*; 2° en ascendantes, ce sont l'*auriculaire* et l'*occipitale externe* (*mastoïdienne* des auteurs); 3° en descendantes, subdivisées en profondes et en superficielles; les premières sont : la *branche descendante interne*, la *phrénique*, les *branches du trapèze*, de l'*angulaire* et du *rhomboïde*; les superficielles sont les *sus-claviculaires* et les *sus-acromiales*.

Division des branches en musculaires et en cutanées.

Sous le rapport de la distribution, on peut encore les diviser en profondes ou *musculaires* et en superficielles *cutanées* : les dernières sont : la descendante interne, la phrénique, les branches du trapèze, de l'angulaire et du rhomboïde; toutes les autres sont cutanées : celles-ci sont aplaties et comme rubanées.

I. — BRANCHES SUPERFICIELLES OU CUTANÉES.

1° Branche cervicale superficielle ou transverse.

Division de la branche cervicale superficielle en deux rameaux :

Souvent double, quelquefois triple ou même quadruple, ce qui tient à une division précoce, exclusivement destinée à la peau du cou et de la partie inférieure de la face (d'où le nom de *sous-mentonnière*, Chauss.), la branche *cervicale superficielle* résulte d'une anastomose de la 2e et de la 3e paire cervicale, émerge du plexus au niveau de la partie moyenne du cou, sous le bord postérieur du sterno-cléïdo-mastoïdien, qu'elle embrasse à la manière d'une anse, se porte horizontalement en avant, entre ce muscle et le peaucier, croise perpendiculairement la veine jugulaire externe, au-dessous de laquelle elle est placée, et se divise en deux rameaux, l'un *ascendant*, plus considérable, l'autre *descendant*, plus petit. Ces deux rameaux, souvent subdivisés, constituent quatre, cinq et même six nerfs distincts, tous remarquables par leur forme aplatie, rubanée, comme d'ailleurs tous les nerfs cutanés de la tête et du cou.

1° Rameau descendant ;

Le *rameau descendant*, ou les divisions qui le remplacent, se porte obliquement, en bas et en dedans, entre le sterno-mastoïdien et le peaucier, se réfléchit de bas en haut, après un court trajet, en formant une anse à concavité supérieure, traverse le peaucier et s'accole à la peau, sous laquelle il peut être suivi jusqu'à la ligne médiane du cou.

L'un de ces rameaux, qui m'a paru constant, parvenu sur le côté de la ligne médiane, se réfléchit de bas en haut, au-devant de la veine jugulaire antérieure, se porte verticalement en haut et peut être suivi jusqu'à la peau de la région sus-hyoïdienne.

2° Rameau ascendant ;

Le *rameau ascendant*, qui naît quelquefois par un tronc commun avec le nerf auriculaire, s'épanouit immédiatement en quatre ou cinq filets très-grêles, légèrement flexueux, qui, d'abord situés entre le sterno-mastoïdien et le peaucier, traversent, pour la plupart, ce dernier muscle, pour devenir sous-cutané. De ces filets, qui vont en divergeant et qui restent subjacents au peaucier, deux, très-grêles, longent la veine jugulaire externe et sont situés, l'un au-devant, l'autre

On Distribution of cervical plexus. Putnam. ~~Rude~~ ~~Mus~~ ~~I 440~~
Bost. M. & S. J. 1879 C 118
& brachial to skin. J. A. Anat. XVII 187.

Do upper cerv. supply by the cardiac plexus. Worthen
Compte rend. Soc. de Biol. 1881 - 274.

The superficial are in 2 groups - 1, coming chiefly from 3d nerve, the occ. mentor, the auric. mag. & subcut. colli inf. 2. coming chiefly from 4th nerve, the supraclav. &
The deep are for 3 muscles, or muscle groups. 1. from 2d & 3d, uniting with Ac
from ansa hypoglossi n. 2 from 2d & 3, uniting with Accessorius to supply
the same muscles as latter 3d from 4th the Phrenic H.

Prof. Subcut. colli medium (Henkel) or Subcut. colli sup. (Henle) & Subcutaneus
colli inf. (Henle) & Superficialis colli (Henkel).

Remarkable for its flat, ribbon like form. H.

Origin both auric mag, or alone, from 3d. Or from its communic. branch with 2d
4th H.

Course. Course Ext. Jug. H.

Sub. colli nes (Bock)

Division n. Branches. Sup. usually forms a loop with lowest br. of facial (Sub. colli s
from which pass numerous branches. The inf. (Sub. colli inf. Bock) occasion
forms the loop with the facial instead of the sup. Chaussier has, &c a case
where those branch passes in front of the other through the neck. H.

one branch of nerve

Clan. Lerch. Jan. 1868. P 10 - Case in which passes from
Magn foramen ~~in clavicle~~ in sp. Jugular vein & the nerve
with the which had passed in front.

Cunningham. Bruce Sale. 1873 Oct.

en arrière de cette veine, se portent en haut avec elle et, parvenus au niveau de la glande parotide, deviennent sous-cutanés et se distribuent à la peau de la face.

Tous ces filets, accolés à la peau, se portent en haut et en dedans, et se subdivisent en une multitude de filaments, qui peuvent être suivis jusqu'à la peau du menton et de la joue. Parmi ces filets, j'en ai vu plusieurs croiser à angle aigu les ramifications du nerf facial, auxquelles ils étaient accolés, en restant parfaitement distincts. Ce qu'on a dit sur l'anastomose de la branche cervicale superficielle avec le nerf facial, se réduit à un simple accolement.

On peut suivre ses divisions jusqu'à la joue.

Leurs rapports avec les divisions du facial.

Il importe de remarquer que les divisions cervicales du nerf facial occupent un plan plus profond que celles de la branche cervicale superficielle, et qu'elles en sont séparées par le peaucier, auquel cette dernière ne fournit aucune branche. La branche cervicale superficielle est exclusivement destinée à la peau.

La branche cervicale superficielle est cutanée.

2e Branche auriculaire.

Branche ascendante antérieure du plexus cervical, la *branche auriculaire* naît de la 2e et de la 3e paire cervicale, par un tronc qui lui est commun avec la cervicale superficielle. Elle émerge du plexus immédiatement au-dessus de ce dernier nerf, avec lequel elle forme un système de nerfs cutanés divergents, qu'on pourrait considérer comme une émanation du même tronc, embrasse, comme lui, le bord postérieur du sterno-mastoïdien, en formant une anse à convexité postérieure, se porte en haut et un peu en avant, entre le peaucier et le sterno-mastoïdien, dont elle atteint le bord antérieur au niveau de l'angle de la mâchoire inférieure. Là, elle fournit plusieurs filets *faciaux* ou *parotidiens*, et se termine en se divisant en deux rameaux : l'un *externe*, destiné à la face externe du pavillon, l'autre *interne*, destiné à sa face interne.

Trajet de la branche auriculaire.

Sa terminaison.

Les *filets faciaux* ou *parotidiens* sont très-grêles : les uns se portent entre la parotide et la peau, à laquelle ils s'accolent ; les autres traversent la parotide d'arrière en avant et de bas en haut, et vont se distribuer à la peau de la joue : j'en ai suivi jusque sur la peau qui recouvre la pommette. Quelques-uns de ces filets vont se perdre dans l'épaisseur de la parotide (1).

1e Filets faciaux ou parotidiens.

Le rameau *auriculaire externe* se dirige verticalement en haut, dans l'épaisseur du tissu fibreux très-dense qui unit la parotide à la peau, gagne la partie inférieure de la conque, au niveau de l'antitragus, et se divise en plusieurs filets remarquables par leur distribution : le plus considérable se porte au-dessus du lobule, dans la scissure qui sépare la conque de la queue de l'hélix, et se distribue à la peau qui revêt la face externe de l'oreille et surtout à la peau de la *conque* ; un autre filet contourne la circonférence du pavillon et gagne la rainure de *l'hélix*, qu'il suit jusqu'à sa partie supérieure, en se divisant en filaments très-déliés.

2e Rameau auriculaire externe.

Le rameau *auriculaire interne* traverse l'épaisseur de la glande parotide, pour se placer au-devant de l'apophyse mastoïde, croise à angle aigu, dans ce point, le rameau auriculaire du nerf facial, qui est plus profond que lui et avec lequel il ne s'anastomose jamais, puis se porte derrière le muscle auriculaire posté-

3e Rameau auriculaire interne.

(1) J'ai vu deux filets parotidiens aboutir à un petit ganglion anormal, duquel émanaient plusieurs filets qui se comportaient, d'ailleurs, de la manière déjà indiquée.

Sa division : En rameau postérieur ou mastoïdien :

rieur et se divise en deux rameaux secondaires : l'un, *postérieur* ou *mastoïdien*,

Fig. 160.

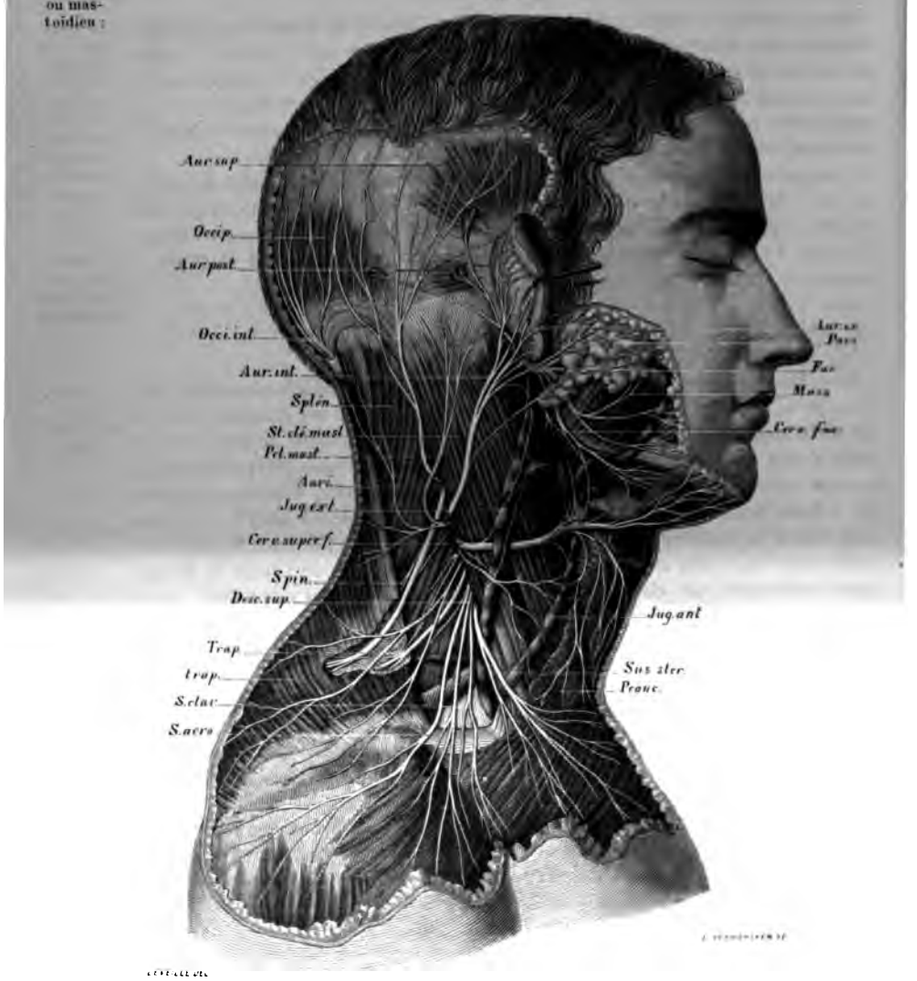

Plexus cervical superficiel (d'après L. Hirschfeld) (*).

(*) *Aur. ex.*, rameau auriculaire externe, traversant l'oreille. — *Paro.*, glande parotide. — *Fac.*, nerf facial. — *Mass.*, masseter. — *Cerv. fac.*, branche cervico-faciale. — *Jug. ant.*, veine jugulaire antérieure. — *Sus-ster.*, branches sus-sternales. — *Peauc.*, peaucier. — *S. acr.*, branches sus-acromiales. — *S. clav.*, branches sus-claviculaires. — *trap.*, trapèze. — *Trap.*, nerf du trapèze. — *Desc. sup.*, branches descendantes superficielles. — *Spin.*, nerf spinal. — *Cerv. superf.*, branche cervicale superficielle ou transverse. — *Jug. ext.*, veine jugulaire externe. — *Auri.*, nerf auriculaire. — *Pet. mast.*, nerf petit mastoïdien. — *St. clé. mast.*, sterno-cléido-mastoïdien. — *Splén.*, muscle splénius. — *Aur. int.*, nerf auriculaire interne. — *Occi. int.*, nerf occipital interne. — *Aur. post*, muscle auriculaire postérieur. — *Occip.*, muscle occipital. — *Aur. sup.*, muscle auriculaire supérieur.

n° 2. Ram Sling between 3° & 4th lumbar spines 4th & two next transverse. 9-10 transverse
sign alone clear & well defined. The most int. lesion the diminished sens. to
[illegible] origin of the [illegible] sensation. The most [illegible] (Sup. Scap.)
[illegible] (or essentially fixing Sup. [illegible] as far as lower border of Scap.)
The middle can be pulled out as far as 2nd intercostal space. The most int. sig.
of the lesion clear in the H.

qui se porte en haut et en arrière, reste accolé à l'apophyse mastoïde et peut être suivi jusqu'au bord externe du muscle occipital, où il s'anastomose avec un filet très-délié de la branche occipitale externe; l'autre, *antérieur* ou *auriculaire*, qui se porte sur la partie supérieure de la face interne du pavillon. Ceux de ces filets qui arrivent jusqu'à la partie la plus élevée de la circonférence du pavillon, se réfléchissent sur cette circonférence, pour se porter sur la face externe du pavillon et fournir ainsi aux parties de la peau qui n'ont point été animées par le rameau auriculaire externe.

En rameau antérieur.

Plusieurs filets du rameau auriculaire interne perforent obliquement, dans plusieurs points, le pavillon de l'oreille, pour se distribuer à la peau de la rainure de l'hélix. Ces perforations, en nombre variable, ont lieu à la partie supérieure de ce cartilage, au voisinage de la circonférence.

Perforation du cartilage du pavillon par quelques filets.

Il suit de ce qui précède que la branche auriculaire, de même que la branche cervicale transverse, ne donne aucun filet musculaire et qu'elle est exclusivement destinée à la peau. Les muscles auriculaire postérieur et occipital reçoivent exclusivement leurs filets du rameau auriculaire du facial.

La branche auriculaire est exclusivement cutanée.

3° Branche occipitale externe, ou mastoïdienne.

Branche ascendante postérieure du plexus cervical, la *branche occipitale externe*, qui naît de la 2e paire cervicale, émerge du plexus cervical au-dessus de la précédente, décrit sur le bord postérieur du sterno-mastoïdien une anse à concavité supérieure, se porte presque verticalement en haut, parallèlement à la branche occipitale interne, qui constitue la branche postérieure de la 2e paire cervicale, parallèlement au bord postérieur du muscle sterno-mastoïdien, dont elle croise les insertions occipitales postérieures, continue son trajet ascendant sur la région occipitale, puis sur la région pariétale, et peut être suivie jusqu'au bord antérieur du pariétal. Dans ce trajet, elle est située entre le splénius, le muscle occipital et l'aponévrose épicrânienne, d'une part, et la peau, d'autre part.

Trajet de la branche occipitale externe.

La branche occipitale externe fournit à la région occipitale des *rameaux cutanés externes*, qui se distribuent exclusivement à la peau et qui s'anastomosent avec un filet de la branche auriculaire; aucun ne va se rendre à l'auricule (1); et des *rameaux cutanés internes*, qui s'anastomosent plusieurs fois avec la branche occipitale interne.

Elle fournit : Des rameaux cutanés externes et des rameaux cutanés internes.

Aucun filet ne va au muscle occipital; aucun ne s'anastomose avec le nerf facial. La branche occipitale externe est essentiellement une branche cutanée.

Elle ne fournit aucun rameau musculaire.

On trouve quelquefois, entre la branche auriculaire et la branche occipitale externe, une petite branche supplémentaire, qui leur est parallèle et qu'on pourrait appeler petite branche occipitale externe, car elle affecte la même distribution que la branche occipitale.

Petite branche occipitale externe supplémentaire.

4° Branches sus-claviculaires.

Ordinairement au nombre de deux, l'une interne, *branche sus-claviculaire* proprement dite, l'autre externe, *branche sus-acromiale*, elles sont formées par la

Disposition générale des branches sus-claviculaires.

(1) La dénomination de branche mastoïdienne est mauvaise, car cette branche n'a aucun rapport avec l'apophyse mastoïde. Il est à remarquer que les branches occipitales externe et interne viennent de la 2e paire cervicale : l'externe, de la branche postérieure; l'interne, de la branche antérieure.

4e paire cervicale; elles se détachent du plexus au niveau du bord postérieur du sterno-mastoïdien (1), se portent verticalement en bas, comme autant de perpendiculaires abaissées sur la clavicule, et se divisent en plusieurs rameaux, qui se subdivisent encore avant d'atteindre cet os, en sorte qu'elles couvrent de leurs filets divergents le triangle sus-claviculaire. Toutes ces branches coupent la clavicule à des intervalles assez réguliers et vont se perdre sur la partie supérieure et antérieure du thorax et de l'épaule.

Rameaux sternaux.

Les plus internes, qui constituent les *rameaux sternaux*, croisent très-obliquement la veine jugulaire externe, puis les insertions claviculaires et sternales du sterno-mastoïdien, pour s'épanouir dans la peau, en filaments qu'on peut suivre jusque sur la ligne médiane.

Rameaux sus-acromiens.

Les plus externes, ou *rameaux sus-acromiens*, se portent obliquement sur la face externe du trapèze, croisent l'extrémité externe de la clavicule, et vont se distribuer à la peau qui recouvre l'acromion et l'épine de l'omoplate. J'ai suivi un certain nombre de filets jusque sur le moignon de l'épaule et jusqu'au niveau du bord inférieur du grand pectoral.

Rameaux claviculaires proprement dits.

Les rameaux intermédiaires ou *claviculaires* croisent la clavicule perpendiculairement, s'accolent à la peau qui revêt la partie supérieure du thorax, et peuvent être suivis jusqu'à une petite distance de la mamelle (2).

Rapports des branches sus-claviculaires.

Tous ces rameaux, avant de devenir sous-cutanés, sont placés sous le peaucier. Une lame aponévrotique et le muscle omoplat-hyoïdien les séparent des scalènes et du plexus brachial. Un tissu cellulaire lâche les sépare de la clavicule sur laquelle ils glissent avec la plus grande facilité. On peut aisément les sentir et même les voir à travers la peau, sur les personnes amaigries.

II. — BRANCHES PROFONDES OU MUSCULAIRES.

1° Branche cervicale descendante interne.

Branche cervicale descendante interne.

La *branche cervicale descendante interne, branche musculaire de la région sous-hyoïdienne*, entièrement destinée aux muscles de la région sous-hyoïdienne, peut être considérée comme la branche inférieure de bifurcation de la 2e paire cervicale, bien que la 1re et la 3e paire cervicales lui envoient chacune un petit filet qui la renforce. Elle se porte verticalement en bas, en dehors de la veine jugulaire interne, qu'elle longe, reçoit, par son côté interne, un filet qui vient de la 1re paire cervicale, et, parvenue un peu au-dessous de la partie moyenne du cou, se réfléchit de dehors en dedans, au-devant de la jugulaire interne, pour former, avec le rameau descendant du grand hypoglosse, une anastomose à

Sa direction. Son anastomose à anse avec le nerf hypoglosse.

(1) Les branches ascendantes et les branches descendantes du plexus cervical partent toutes, comme en rayonnant, du bord postérieur du sterno-mastoïdien, un peu au-dessous de la partie moyenne de ce muscle.

(2) Il n'est pas rare de voir la branche sus-claviculaire traverser la clavicule à la réunion des deux tiers internes avec le tiers externe de la longueur de cet os; quelquefois, au lieu d'un conduit osseux, on trouve une arcade aponévrotique, qui occupe le bord postérieur de l'os. Dans ce cas, les rameaux claviculaires ne sont point éparpillés, mais bien réunis, et alors, au sortir du conduit osseux ou fibreux, les rameaux internes se portent horizontalement en dedans, entre la clavicule et la peau, jusque sur le sternum; les rameaux externes se dirigent horizontalement en dehors, le long du bord antérieur de la clavicule, jusqu'à l'acromion.

Gruber. Virchow. Jahr 1867 Pr. (See Trapezius)
Where Trap. reaches outer border of St. M. or passes behind it it is pierced by supraclavicular nerve.
Chiari. Virch. Jahr. 1868 B. 10 Case in which nerve pierced M. clavicul.



Have Dr. & Brun Dale 1872 68. & J. f. Anat. I 38

Spathe. Rerich. & D.B.R. Arch. 1872, forms a branch from 5 Jos
The phrenic in 47 out of 50 cases, but the position of point of union
was liable to great variation.

Gruber. Berl Arch 54 describes a phrenic piercing the subclavian vein

Cunningham. Brun Dale. 1873 8 11

Gruber " " " 8/12. Through foramen in
subclavian vein — left. J. f. Anat. I 38

Cause of pain in right shoulder in liver disease. See Kaiser Clin. 20
Hilton Rest & Pain 182

anse, quelquefois plexiforme, anastomose très-remarquable et qui présente beaucoup de variétés sous le rapport de sa disposition.

De la convexité de cette anse, qui regarde en bas, naît un rameau qui quelquefois dépasse à peine en volume l'une des branches de formation, et qui s'épanouit en deux filets, bientôt subdivisés, savoir : l'un ascendant, qui fournit aux insertions supérieures des muscles sterno-hyoïdien et omoplat-hyoïdien ; l'autre transversal, qui se porte au corps des muscles sterno ou cléido-hyoïdien et sterno-thyroïdien. On suit plusieurs filets jusqu'à la partie inférieure de ce dernier muscle, c'est-à-dire jusqu'au niveau de la 2e côte. Le ventre inférieur du muscle omoplat-hyoïdien est animé par des divisions qui émanent des rameaux destinés au ventre supérieur. Elle est exclusivement destinée aux muscles de la région sous-hyoïdienne.

2e Nerf phrénique ou diaphragmatique.

Le *nerf phrénique* est une branche de la 4e paire cervicale, que renforcent quelquefois un filet très-ténu venant de la 3e, presque toujours un filet plus considérable qui vient de la 5e (1), et quelquefois un filet délié détaché de la 6e paire. Il n'est pas rare de voir un des rameaux de formation de l'anse de l'hypoglosse s'ajouter à ce nerf. Rameaux d'origine.

Le nerf phrénique du côté droit et celui du côté gauche sont rarement de même volume. Sur un sujet, j'ai vu le nerf phrénique gauche réduit à un filet très-grêle, tandis que le nerf phrénique droit était très-volumineux. Variétés.

A partir de son origine, le nerf phrénique se porte verticalement en bas, au-devant du bord antérieur du muscle scalène antérieur, contre lequel il est maintenu par une aponévrose. Arrondi jusque-là, ce nerf s'aplatit au moment où il se place entre la veine et l'artère sous-clavières (je l'ai vu passer au-devant de la veine), en dehors du nerf pneumogastrique et du grand sympathique, et s'incline un peu en dedans, pour pénétrer dans le thorax par l'orifice supérieur de cette cavité. Dans le *thorax*, il continue son trajet vertical, longe, à gauche, le tronc veineux brachio-céphalique, à droite, la veine cave, croise la racine du poumon, puis s'accole au péricarde, contre lequel il est maintenu par la plèvre, jusqu'au muscle diaphragme, dans lequel il s'épanouit. L'artère diaphragmatique supérieure, branche de la mammaire interne, et la veine diaphragmatique supérieure l'accompagnent. Le nerf phrénique gauche est un peu plus long que le nerf phrénique droit, attendu qu'il contourne la pointe du cœur ; il est également sur un plan un peu postérieur. Direction. Rapports. Rameaux terminaux du nerf phrénique.

Exclusivement destiné au diaphragme, le nerf phrénique ne donne aucune branche, ni au cou, ni dans le thorax ; je noterai seulement quelques *branches*

(1) Le mode de communication du nerf phrénique avec la 5e paire présente beaucoup de variétés. Quelquefois le nerf phrénique envoie un filet de communication à la 5e paire, laquelle lui rend presque immédiatement un filet plus considérable que celui qu'elle a reçu. Dans un cas, ce n'était pas un filet, mais bien une branche de bifurcation que le nerf phrénique envoyait à la 5e paire ; diminué de moitié par cette émission, le nerf phrénique doublait ensuite de volume par l'addition de trois filets inégaux qu'il recevait de la 5e paire. *Le plus souvent*, ce filet phrénique de la 5e paire naît par un tronc commun avec le nerf du muscle sous-clavier, croise la veine sous-clavière, au-devant de laquelle il est placé, entre cette veine et le cartilage de la 1re côte, auquel il est accolé, et passe derrière l'artère mammaire interne, pour aller s'unir à angle très-aigu avec le nerf phrénique.

Anastomoses.

anastomotiques : ainsi, peu après son origine, il s'anastomose avec le *grand sympathique* par une branche transversale ; à la partie inférieure du cou, il fournit quelquefois un filet qui s'anastomose par arcade avec le *nerf sous-clavier*, branche émanée de la 5e et de la 6e paire cervicales. Je ne l'ai jamais vu communiquer avec le ganglion cervical inférieur, non plus qu'avec l'anse de l'hypoglosse.

Mode de distribution de ce nerf en diaphragme.

La distribution de ce nerf au diaphragme est curieuse : de ses rameaux épanouis, divergents et généralement très-longs, les uns, *supérieurs* ou *sous-pleuraux*, se portent entre la plèvre et le diaphragme, et pénètrent ce muscle de haut en bas ; les autres, *inférieurs* ou *sous-péritonéaux*, traversent le diaphragme et, se portant entre ce muscle et le péritoine, pénètrent dans les faisceaux charnus de bas en haut ; on les suit jusqu'aux insertions costales. Un de ces rameaux, très-considérable, descend verticalement sur les piliers du diaphragme, auxquels il donne des filets, fournit plusieurs filets aux capsules surrénales et se termine dans le plexus solaire. Le nerf phrénique droit se termine par un rameau transverse qui passe derrière la veine cave et va s'anastomoser avec des rameaux également transverses du nerf phrénique gauche, avant de se rendre aux piliers du diaphragme, dans lesquels il s'épanouit.

Je n'ai jamais vu aucun filet du nerf phrénique se porter sur l'œsophage, ni au bord postérieur du foie.

Presque constamment l'un des nerfs diaphragmatiques, quelquefois tous les deux, s'anastomosent avec le plexus diaphragmatique, émanation du plexus solaire, plexus diaphragmatique qui pénètre avec l'artère dans l'épaisseur du diaphragme.

D'après H. Cloquet, il n'est pas rare de voir les filets terminaux des nerfs phréniques présenter des renflements ganglionnaires.

3° Branches musculaires profondes.

Elles sont destinées aux *muscles prévertébraux*, *au petit droit latéral*, *au sterno-mastoïdien*, *au* trapèze, à l'*angulaire* et au *rhomboïde*.

a. Le *petit droit latéral* et le *petit droit antérieur* reçoivent, chacun, un petit filet provenant de la 1re paire cervicale, au moment où elle se recourbe en bas pour s'anastomoser en arcade avec la 2e. Ces deux filets naissent quelquefois par un trou commun.

b. Le *grand droit antérieur* reçoit généralement plusieurs petits rameaux, provenant soit de la 1re paire, soit de l'arcade des deux 1res paires, soit des paires situées plus bas.

c. Le *long du cou* se trouve dans le même cas. Il reçoit la terminaison d'un rameau qui, de l'arcade des deux 1res paires, s'étend au grand droit antérieur, et plusieurs autres filets émanant de la 3e et de la 4e paire cervicale. Tous ces rameaux sont très-variables.

Branche anastomotique avec l'accessoire de Willis.

d. Une *branche anastomotique* volumineuse est fournie par le plexus cervical à l'accessoire de Willis ; elle émane de la 2e paire, en même temps que la branche occipitale externe, s'anastomose à angle aigu avec l'accessoire, entre les faisceaux cervicaux du splénius et le sterno-mastoïdien, et se jette avec lui dans le muscle trapèze.

Branche trapézienne.

e. Une *branche* destinée au *trapèze* émane de la 3e paire, se porte obliquement en arrière et en bas, pour gagner la face profonde du muscle et s'anastomoser



On comm. between Ant. div. of 1st & 2d dorsal.
Cunningham. J. of Anat VI 206.

Phys. & path. phen. consecutive to stretching nerves &c.
Letiévant. Brochure – have it. PX

J. of Anat. 18 225.

On brachial plexus. Lucas. Arch. Path. 1875 8.16

Walsh. Am J. Med. Sc. Oct. 1877 (Excerpt here J).

Distribution of Putnam. [illegible]

Anomalies. Leyf. Am. J. Neurol. & Psych. 1882 29-32

Féré Arch. de Neurol. 1882 [illegible]

Notes 2 cases of Ferrier. Proc. Royal Soc. London
J. of Ment. X 179
1882 [illegible]

Distribution Forgue. Compte rend. Acad. Sc. Paris
XC 401 [illegible]

Continued next [illegible]

avec l'accessoire de Willis, qu'elle renforce et avec lequel elle peut être suivie jusqu'à l'angle inférieur du muscle.

f. Les *branches supérieures de l'angulaire et du rhomboïde* sont assez grêles; elles se détachent du côté postérieur de la 3e et de la 4e paire cervicale, au moment où ces nerfs sortent de l'intervalle des apophyses transverses, se portent obliquement en bas et en arrière, en contournant le scalène postérieur, auquel elles sont accolées, et se distribuent à l'angulaire et à la partie supérieure du rhomboïde. Les mêmes branches paraissent affectées à ces deux muscles, que nous verrons recevoir aussi des nerfs du plexus brachial. Branches supérieures de l'angulaire et du rhomboïde.

§ 5. — BRANCHES ANTÉRIEURES DES 5e, 6e, 7e, 8e PAIRES CERVICALES. ET DE LA 1re PAIRE DORSALE.

Ces branches sont remarquables par leur volume, qui dépasse de beaucoup celui des paires précédentes, et qui est, à peu de chose près, le même pour toutes. Elles répondent, à leur sortie des trous de conjugaison, aux deux muscles scalènes, qu'elles séparent l'un de l'autre et qu'elles traversent quelquefois, émettent des filets très-grêles pour ces muscles, convergent et s'anastomosent pour constituer le *plexus brachial*, duquel partent tous les nerfs qui vont se distribuer au membre thoracique. Chacune de ces branches envoie un filet de communication grisâtre, les supérieures, au ganglion cervical moyen, les inférieures, au ganglion cervical inférieur. Branches qui donnent naissance au plexus brachial.

PLEXUS BRACHIAL.

Obliquement étendu de la partie latérale inférieure du cou au creux de l'aisselle, ou plutôt au côté interne de la tête de l'humérus, où il se termine en se partageant entre les nerfs du membre thoracique, le *plexus brachial* est formé de la manière suivante : Mode de formation du plexus brachial.

La 5e et la 6e paire cervicale se réunissent en dehors et à peu de distance des scalènes, et se dirigent très-obliquement en bas et en dehors, pour se *bifurquer*.

D'une autre part, la 8e paire cervicale et la 1re dorsale se réunissent immédiatement après leur sortie des scalènes, quelquefois même entre les scalènes, pour se porter presque horizontalement en dehors et se *bifurquer* près de la tête de l'humérus.

Entre ces deux cordons anastomotiques, marche la 7e paire, qui décrit un trajet beaucoup plus long que les précédentes et se *bifurque* au niveau de la clavicule, pour s'unir, par sa branche de bifurcation supérieure, à la branche de bifurcation inférieure du premier cordon; par sa branche de bifurcation inférieure, à la branche de bifurcation supérieure du second cordon.

C'est de l'ensemble de ces bifurcations et de ces réunions successives, lesquelles se font toutes à angle très-aigu, que résulte l'entrelacement ou treillage connu sous le nom de *plexus brachial*, plexus large à son extrémité supérieure, rétréci à sa partie moyenne, s'élargissant de nouveau à sa partie inférieure, vu la divergence des branches de terminaison. Il n'est pas tellement compliqué qu'on ne puisse saisir l'origine des branches qui en émanent. J'aurai soin de l'indiquer à l'occasion de chaque nerf. Le plexus brachial communique avec le plexus cervical.

Rapports. A son origine, il est placé entre les scalènes, qui le recouvrent dans Rapports du plexus brachial.

une plus grande étendue en bas qu'en haut. Une aponévrose très-forte, jetée sur les scalènes et sur lui, l'isole complétement des parties environnantes.

Plus bas, il est sous-claviculaire et situé entre la clavicule et le muscle sous-clavier, d'une part; la première côte et la partie supérieure du grand dentelé, d'autre part.

Plus bas encore, il est logé dans le creux axillaire, séparé, en avant, du grand pectoral par l'aponévrose coraco-claviculaire, et appuyé, en arrière, sur l'articu-

Fig. 161.

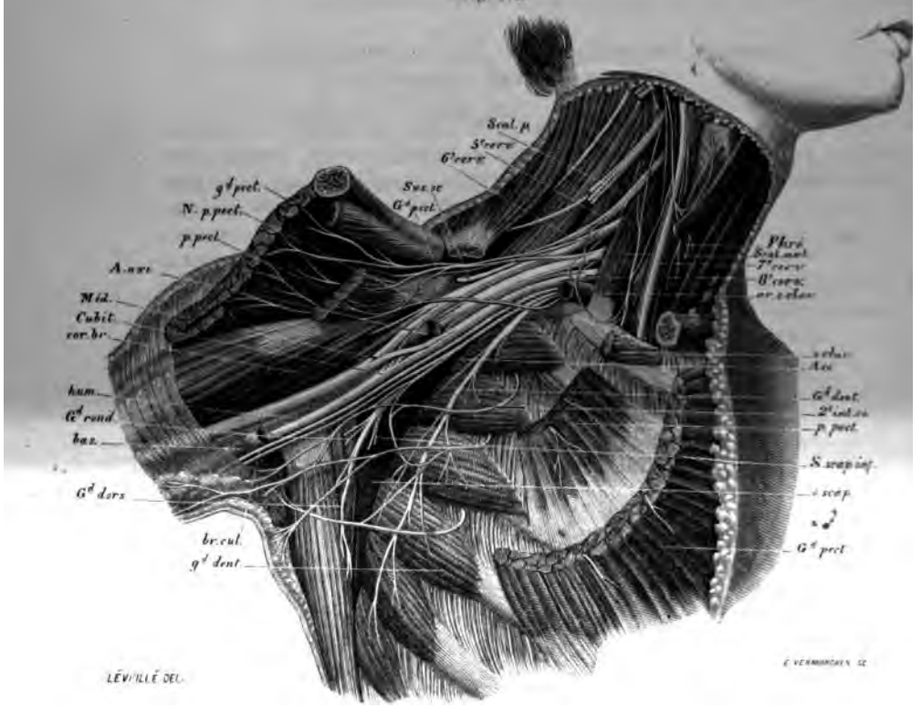

Plexus brachial (d'après L. Hirschfeld) (*).

lation scapulo-humérale, dont il est séparé par le tendon du muscle sous-scapulaire.

Ses rapports avec l'artère.

Ses rapports avec l'*artère sous-clavière* et l'*artère axillaire* sont les suivants: à son passage entre les scalènes et au-dessous, l'artère est située sur le même

(*) *Phré.*, nerf phrénique. — *Scal. ant.*, scalène antérieur. — *Scal. p.*, scalène postérieur. — 5e, 6e, 7e, 8e *cerv.*, les 4 dernières paires cervicales. — *ar. s. clav.*, artère sous-clavière. — *s. clav.*, muscle sous-clavier. — Gd *pect.*, grand pectoral. — *p. pect.*, petit pectoral. — A. *axi.*, artère axillaire. — Gd *dent.*, muscle grand dentelé. — Gd *dent.*, nerf du grand dentelé. — *s. scap.*, sous-scapulaire. — Gd *dors.*, nerf du grand dorsal. — Gd nerf du *rond*, grand rond. — *hum.*, artère humérale. — *cor. br.*, coraco-brachial. — *Acc.*, accessoire du brachial cutané interne. — 2e *int. co.*, deuxième nerf intercostal. — S. *scap. inf.*, nerf sous-scapulaire inférieur. — Br. *cut.*, nerf brachial cutané interne. — *bas.*, veine basilique. — *Cubit.*, nerf cubital. — *Méd.*, nerf médian. — N. *p. pect.*, nerf du petit pectoral. — *Sus. sc.*, nerf sus-scapulaire.

Surgery &c.

I 14

Suppurat. cuplike growth. Wickham. Br. Med. J. 1880

Resecting callus pressing a nerve. Delens. Arch. Gen. 18

Traumatic paralysis. Eulenburg. Med. Rec. IV 52

Ruptured. Ross. Br. M. J. 1883 I 860

See Weir Mitchell Injuring nerves.

Bulbar paralysis. Centralbl. f. Nervenh. 1884 VII 601-
at N.Y.N.

Contusing nerves, arm & fract. Ayzac Th. de P. 1879.

Compressing " " " Boulevan Px

(Meg)

Ross. Distribution of anaesthesia in case of disease of the branches & roots of the brachial plexus. J. V. 51
Brain. VI 51-76

For distribution of cervical nerve & muscle see table in Schwalbe. also Forgue - also Ferrier & Brooks - J. Anat. & Phys. XVII 329
Ferrier & Yeo. J. of Anat. 1881 179 & Ross - text book gives the distr. of each nerve entering into plexus.

Zander on nerve-development & distribution of spinal nerve.
J. J. Anat. 1884 205.

Lannegrace. Distrib. of motor nerves in muscles of limb.
~~Brain~~ J. J. Anat. for 1884 205

Remember that a branch comes from 4 cerv. & that all of 1st group does not take part in formation.

5th + 6th unite to form a primary cort

7th " " " "

8th + 1st " " " " " "

Each primary cort divides into two branches, an ant. & post.

The ant of cort from 5th + 6th and ant. ~~post~~ cort from 7th unite to form an outer cort.

The ant of cort from 8th + 1st forms an inner cort.

The post of 3 primary corts unite to form a post.

Kosi

plan vertical que le plexus brachial et au-dessous de lui, entre ce plexus et la 1re côte. Plus bas, elle occupe la partie antérieure du plexus; ce n'est qu'à l'extrémité inférieure de ce plexus qu'elle s'engage sous l'angle de réunion des

Fig. 162.

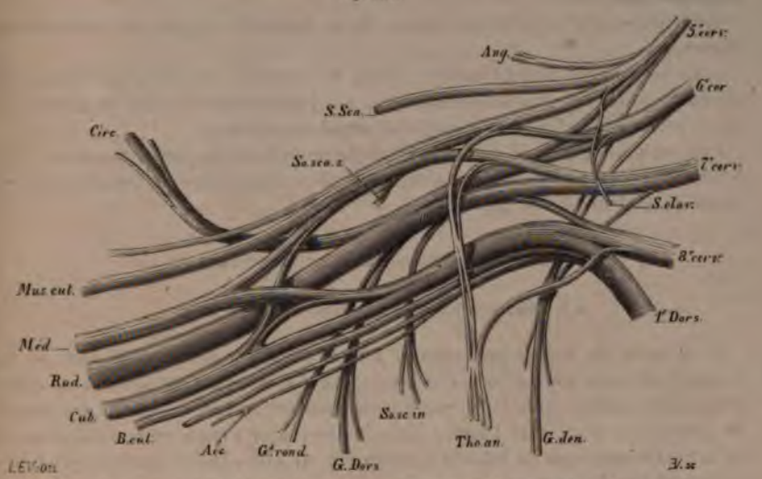

Figure schématique du plexus brachial dont les branches sont écartées (d'après L. Hirschfeld) (*).

deux cordons d'origine du nerf médian, par lesquels elle est comme enlacée. La veine axillaire, toujours antérieure à l'artère, a des rapports moins directs avec le plexus.

Anastomoses. Le plexus brachial communique avec le *plexus cervical* par une branche considérable qu'il reçoit de la 4e paire, et par le filet qu'il fournit au nerf phrénique. Il communique, en outre, avec le *grand sympathique :* 1° par un filet qui, de la 5e paire cervicale, va au ganglion cervical moyen; 2° par un rameau du ganglion cervical inférieur qui remonte dans le canal de l'artère vertébrale et donne des filets à la 1re paire dorsale et aux 3 dernières paires cervicales.

Distribution. Les branches fournies par le plexus brachial peuvent être divisées en *collatérales* et en *terminales.* Branches terminales.

Les *branches terminales* sont au nombre de cinq, savoir : le *brachial cutané interne* et *son accessoire*, le *musculo-cutané*, le *médian*, le *radial* et le *cubital* (1).

(*) 5e cerv., 6e cerv., 7e cerv., 8e cerv., branches antérieures de la 5e, 6e, 7e et 8e paire cervicale : — 1e *dors.*, branche antérieure de la 1e paire dorsale. — S. *clav.*, nerf sous-clavier. — G. *den.*, nerf du grand dentelé. — *Tho. ant.*, nerfs thoraciques antérieurs. — S. *sc. in.*, nerf sous-scapulaire inférieur. — G. *dors.*, nerf du grand dorsal. — G. *rond*, nerf du grand rond. — *Acc.*, accessoire du nerf brachial cutané interne. — B. *cut.*, brachial cutané interne. — *Cub.*, nerf cubital. — *Rad.*, nerf radial. — *Méd.*, nerf médian. — *Mus. cut.*, nerf musculo-cutané. — *Circ.*, nerf circonflexe. — So. *sca. s.*, nerf sous-scapulaire supérieur. — S. *sca.*, nerf sus-scapulaire. — *Ang.*, nerf de l'angulaire.

(1) J'ai cru devoir ranger le nerf axillaire ou circonflexe parmi les branches collatérales, et non point, avec la plupart des auteurs, parmi les branches de terminaison du plexus brachial.

Branches collatérales.

Énumération des branches collatérales fournies par le plexus brachial.

Les *branches collatérales* peuvent être divisées : *a*. en celles que fournit le plexus au-dessus de la clavicule : ce sont les branches du *sous-clavier*, de l'*angulaire*, du *rhomboïde*, la branche dite *thoracique postérieure* ou *branche du grand dentelé*, la *branche sus-scapulaire* ou *nerf des muscles sus et sous-épineux* et la *branche sous-scapulaire supérieure*.

b. En celles qu'il fournit au niveau de la clavicule et qui sont les *branches thoraciques*.

c. En celles qu'il fournit dans le creux de l'aisselle : ce sont l'*axillaire* ou la *circonflexe* et les *branches sous-scapulaires*, qui comprennent le *nerf du grand dorsal*, le *nerf du grand rond* et le *nerf sous-scapulaire inférieur*.

Une seule branche se détache de la partie antérieure du plexus brachial, c'est le nerf sous-clavier; toutes les autres branches collatérales se détachent de la partie postérieure de ce plexus.

I. — BRANCHES COLLATÉRALES DU PLEXUS BRACHIAL.

a. Branches fournies au-dessus de la clavicule.

Branche du muscle sous-clavier.

1° *Branche du muscle sous-clavier*. Petite, mais constante, elle naît de la 5e paire cervicale un peu avant sa conjugaison avec la 6e, quelquefois de cette dernière ou même de la 7e, se porte verticalement en bas au-devant des troncs du plexus brachial et de l'artère sous-clavière, pour s'engager dans l'épaisseur de la partie moyenne du muscle sous-clavier, qu'elle pénètre ainsi perpendiculairement à sa longueur.

Son anastomose avec le nerf phrénique.

Constamment cette petite branche fournit, avant d'arriver au muscle sous-clavier, le *rameau* ou plutôt le *filet phrénique* déjà mentionné, qui se porte obliquement en dedans, au-devant de la veine sous-clavière, et va s'anastomoser avec le nerf phrénique.

Branche du muscle angulaire.

2° *Branche du muscle angulaire*. Elle naît aussi souvent du plexus cervical que du plexus brachial ; dans le premier cas, elle naît de la 4e paire cervicale, dans le second, elle naît de la 5e. Il n'est pas rare de voir le muscle angulaire, de même que le rhomboïde, recevoir deux branches, l'une émanée du plexus cervical, l'autre émanée du plexus brachial.

La branche du muscle angulaire se sépare du nerf immédiatement après sa sortie du canal des apophyses transverses, contourne le scalène postérieur, pour gagner la face profonde de l'angulaire, qu'elle pénètre, fournit à ce muscle un grand nombre de filets, et le traverse pour aller gagner le muscle rhomboïde, sous lequel elle s'engage. Un de ses filets de terminaison s'anastomose avec un filet provenant de la branche propre du rhomboïde.

Branche du muscle rhomboïde.

3° *Branche du rhomboïde*. Elle naît de la 5e paire immédiatement au-dessous de la branche de l'angulaire ; je l'ai vue naître par un tronc commun avec le rameau supérieur d'origine du nerf destiné au muscle grand dentelé. La branche du rhomboïde se porte en arrière et en bas, entre le scalène postérieur et l'angulaire, puis sous l'angulaire, au voisinage de ses insertions au scapulum, pour s'enfoncer entre le rhomboïde et les côtes ; elle peut être suivie jusqu'à la partie inférieure de ce muscle. Un de ses filets traverse le rhomboïde et va s'anastomoser dans le muscle trapèze avec des branches rachidiennes postérieures.

Branche du muscle grand dentelé.

4° *Branche du grand dentelé* (*branche thoracique postérieure* des auteurs, *nerf res-*

une plus grande étendue en bas qu'en haut. Une aponévrose très-forte, jetée sur les scalènes et sur lui, l'isole complétement des parties environnantes.

Plus bas, il est sous-claviculaire et situé entre la clavicule et le muscle sous-clavier, d'une part; la première côte et la partie supérieure du grand dentelé, d'autre part.

Plus bas encore, il est logé dans le creux axillaire, séparé, en avant, du grand pectoral par l'aponévrose coraco-claviculaire, et appuyé, en arrière, sur l'artic-

Fig. 161.

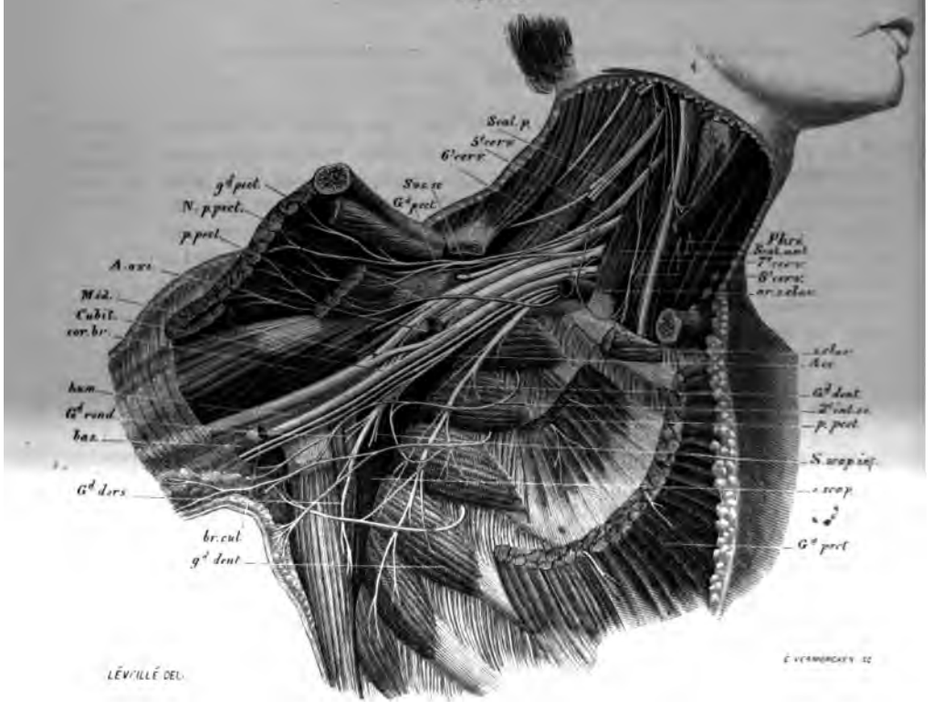

Plexus brachial (d'après L. Hirschfeld) (*).

lation scapulo-humérale, dont il est séparé par le tendon du muscle sous-scapulaire.

Ses rapports avec l'*artère sous-clavière* et l'*artère axillaire* sont les suivants: à son passage entre les scalènes et au-dessous, l'artère est située sur le même

Ses rapports avec l'artère axillaire.

(*) *Phré.*, nerf phrénique. — *Scal. ant.*, scalène antérieur. — *Scal. p.*, scalène postérieur. — 5e, 6e, 7e, 8e *cerv.*, les 4 dernières paires cervicales. — *ar. s. clav.*, artère sous-clavière. — *s. clav.*, muscle sous-clavier. — Gd *pect.*, grand pectoral. — *p. pect.*, petit pectoral. — A. *axi.*, artère axillaire. — Gd *dent.*, muscle grand dentelé. — Gd *dent.*, nerf du grand dentelé. — *s. scap.*, sous-scapulaire. — Gd *dors.*, nerf du grand dorsal. — Gd nerf du *rond*, grand rond. — *hum.*, artère humérale. — *cor. br.*, coraco-brachial. — *Acc.*, accessoire du brachial cutané interne. — 2e *int. co.*, deuxième nerf intercostal. — S. *scap. inf.*, nerf sous-scapulaire inférieur. — Br. *cut.*, nerf brachial cutané interne. — *bas.*, veine basilique. — *Cubit.*, nerf cubital. — *Méd.*, nerf médian. — N. *p. pect.*, nerf du petit pectoral. — *Sus. sc.*, nerf sus-scapulaire.

Surgery &c.

I 14

Suppurat. empyema gradati. Kulchinsen. Br. Med. J. 1880

Resecting callus pressing on nerve. Delens. Arch. Gen. 18

Traumatic paralysis. Erlenmeyer. Deutsch. Med. IV 52

Rupture. Ross. Br. M. J. 1883 I 868

See Weir Mitchell Injuring nerves.

Scalate paralyses. Centralbl. f. Nervenh. 1884 VII 505-

at N.Y.H.

Contusing nerves, arm in front. Arezzo Gz. de P. 1879,

Compressing " " " Boulevan Rx

(Over)

On comm. between Ant. div. of 1st & 2d dorsal.
Cunningham. J. d. Anat VI 206.

Phys. & path. phen. consecutive to stretching nerves &c.
Letievant. Brochure – have it. PX J. d. Anat. 18 223.

On brachial plexus. Lucas. Arch. Path. 1875-8.16
Walsh. Am. J. Med. Sc. Oct. 1877 (Excerpt: have it).

Distribution of Pudendum. [illegible]

Anomalies. Leuf. Am. J. Neurol. & Psych. 1882 29-32

Féré Arch. de Neurol. 1882 [illegible]

Motor roots of. Ferrier. Proc. Royal Soc. London
J. d. Anat. x 179
1880 229

Distribution Forgue. Compte rend. Acad. Sc. Paris
[illegible] 1889

Continued next [illegible]

avec l'accessoire de Willis, qu'elle renforce et avec lequel elle peut être suivie jusqu'à l'angle inférieur du muscle.

f. Les *branches supérieures de l'angulaire et du rhomboïde* sont assez grêles; elles se détachent du côté postérieur de la 3e et de la 4e paire cervicale, au moment où ces nerfs sortent de l'intervalle des apophyses transverses, se portent obliquement en bas et en arrière, en contournant le scalène postérieur, auquel elles sont accolées, et se distribuent à l'angulaire et à la partie supérieure du rhomboïde. Les mêmes branches paraissent affectées à ces deux muscles, que nous verrons recevoir aussi des nerfs du plexus brachial.

Branches supérieures de l'angulaire et du rhomboïde.

§ 5. — BRANCHES ANTÉRIEURES DES 5e, 6e, 7e, 8e PAIRES CERVICALES. ET DE LA 1re PAIRE DORSALE.

Ces branches sont remarquables par leur volume, qui dépasse de beaucoup celui des paires précédentes, et qui est, à peu de chose près, le même pour toutes. Elles répondent, à leur sortie des trous de conjugaison, aux deux muscles scalènes, qu'elles séparent l'un de l'autre et qu'elles traversent quelquefois, émettent des filets très-grêles pour ces muscles, convergent et s'anastomosent pour constituer le *plexus brachial*, duquel partent tous les nerfs qui vont se distribuer au membre thoracique. Chacune de ces branches envoie un filet de communication grisâtre, les supérieures, au ganglion cervical moyen, les inférieures, au ganglion cervical inférieur.

Branches qui donnent naissance au plexus brachial.

PLEXUS BRACHIAL.

Obliquement étendu de la partie latérale inférieure du cou au creux de l'aisselle, ou plutôt au côté interne de la tête de l'humérus, où il se termine en se partageant entre les nerfs du membre thoracique, le *plexus brachial* est formé de la manière suivante :

Mode de formation du plexus brachial.

La 5e et la 6e paire cervicale se réunissent en dehors et à peu de distance des scalènes, et se dirigent très-obliquement en bas et en dehors, pour se *bifurquer*.

D'une autre part, la 8e paire cervicale et la 1re dorsale se réunissent immédiatement après leur sortie des scalènes, quelquefois même entre les scalènes, pour se porter presque horizontalement en dehors et se *bifurquer* près de la tête de l'humérus.

Entre ces deux cordons anastomotiques, marche la 7e paire, qui décrit un trajet beaucoup plus long que les précédentes et se *bifurque* au niveau de la clavicule, pour s'unir, par sa branche de bifurcation supérieure, à la branche de bifurcation inférieure du premier cordon; par sa branche de bifurcation inférieure, à la branche de bifurcation supérieure du second cordon.

C'est de l'ensemble de ces bifurcations et de ces réunions successives, lesquelles se font toutes à angle très-aigu, que résulte l'entrelacement ou treillage connu sous le nom de *plexus brachial*, plexus large à son extrémité supérieure, rétréci à sa partie moyenne, s'élargissant de nouveau à sa partie inférieure, vu la divergence des branches de terminaison. Il n'est pas tellement compliqué qu'on ne puisse saisir l'origine des branches qui en émanent. J'aurai soin de l'indiquer à l'occasion de chaque nerf.

Le plexus brachial communique avec le plexus cervical.

Rapports du plexus brachial.

Rapports. A son origine, il est placé entre les scalènes, qui le recouvrent dans

Branche des muscles sus et sous-épineux. Son trajet.

5° *Branche sus-scapulaire* ou *nerf des muscles sus et sous-épineux*. Cette branche naît en arrière de la 5e paire cervicale, au moment de sa conjugaison avec la 6e, se porte obliquement en arrière, en dehors et en bas, s'enfonce sous le trapèze, puis sous l'omoplat-hyoïdien, dont elle suit à peu près la direction, augmente progressivement de volume à mesure qu'elle approche de l'échancrure coracoïdienne du scapulum, passe seule dans cette échancrure, qui est convertie en trou par un ligament, tandis que l'artère et la veine sus-scapulaires, jusque-là contiguës au nerf, l'abandonnent dans ce point et passent au-dessus du ligament, pour rejoindre le nerf dans la fosse sus-épineuse.

Dans la fosse sus-épineuse.

Ce nerf traverse d'avant en arrière la fosse sus-épineuse, dans laquelle il est protégé par une lamelle fibreuse épaisse, et gagne le bord concave de l'épine de l'omoplate, contre lequel il est maintenu par une bandelette fibreuse, se réfléchit sur ce bord concave en dedans et en bas, pour gagner la fosse sous-épineuse, dans laquelle il se divise immédiatement en deux branches, l'une qui s'irradie dans la partie supérieure, et l'autre qui s'irradie dans la partie inférieure du muscle sous-épineux.

Dans la fosse sous-épineuse.

Dans son trajet à travers la fosse sous-épineuse, le nerf sus-scapulaire fournit deux branches sus-épineuses, dont l'une se détache au niveau de l'échancrure coracoïdienne, et l'autre, sur l'épine de l'omoplate. Toutes deux pénètrent le muscle sus-épineux.

Le nerf sus-scapulaire est exclusivement affecté aux muscles sus et sous-épineux. Aucun filet n'est fourni par lui au muscle sous-scapulaire.

Branche supérieure du muscle sous-scapulaire.

6° *Branche sous-scapulaire supérieure*. Très-grêle, elle naît immédiatement au-dessus de la clavicule et se porte en bas et en avant, pour atteindre le bord supérieur du sous-scapulaire, dans lequel elle pénètre.

b. Branches fournies au niveau de la clavicule ou branches thoraciques.

Les *branches thoraciques* (1) sont le plus souvent au nombre de deux, l'une *antérieure*, l'autre *postérieure* : elles naissent de la partie antérieure du plexus brachial, au niveau du muscle sous-clavier.

Branche du grand pectoral.

1° *Branche thoracique antérieure*. L'*antérieure*, ou *branche du grand pectoral*, qui est la plus volumineuse, se porte en bas et en avant, entre le muscle sous-clavier et la veine sous-clavière, et se divise en deux rameaux : l'un, *externe*, anastomotique, qui naît quelquefois directement du plexus brachial et va former, par son anastomose avec la branche thoracique postérieure, une anse autour de l'artère axillaire ; l'autre, *interne*, qui s'accole à la face profonde du grand pectoral et s'épanouit en un grand nombre de filets, remarquables par leur longueur et par leur ténuité, qui pénètrent très-obliquement le grand pectoral et qu'on peut suivre jusqu'à son insertion sternale. On voit constamment un filet très-grêle le long de la clavicule.

Branche du petit pectoral.

2° La *branche thoracique postérieure*, ou *branche du petit pectoral*, se porte derrière l'artère axillaire, au-dessous de laquelle elle se recourbe d'arrière en avant, pour former, avec la branche externe de la thoracique antérieure, l'anse anastomotique dont j'ai parlé. De cette anse ou arcade, pour la formation de laquelle les filets nerveux se sont dissociés, partent deux ordres de rameaux : les

(1) *Branches thoraciques antérieures* des auteurs, qui donnent le nom de thoracique postérieure à la branche du grand dentelé.



uns se portent entre le grand et le petit pectoral, s'accolent au grand pectoral, dans lequel ils pénètrent en divergeant et peuvent être suivis jusqu'à la partie inférieure du muscle ; les autres se portent sous le petit pectoral, qu'ils pénètrent par sa face profonde ; quelques-uns traversent obliquement ce muscle, pour se jeter dans le grand pectoral avec la branche thoracique antérieure.

c. Branches fournies au-dessous de la clavicule.

Nerf circonflexe ou axillaire

1° *Nerf circonflexe* ou *axillaire*. Non moins remarquable par son volume qui l'a fait considérer comme une branche de terminaison du plexus brachial, que par sa direction réfléchie, il se détache de la partie postérieure du plexus, en arrière du nerf radial ; ou plutôt le nerf axillaire et le nerf radial semblent les deux branches de bifurcation d'un tronc à la formation duquel concourent les cinq branches du plexus brachial.

Sa réflexion autour du col de l'humérus.

Aussitôt après son origine, le nerf circonflexe se porte en bas et en dehors, au-

Fig. 164.

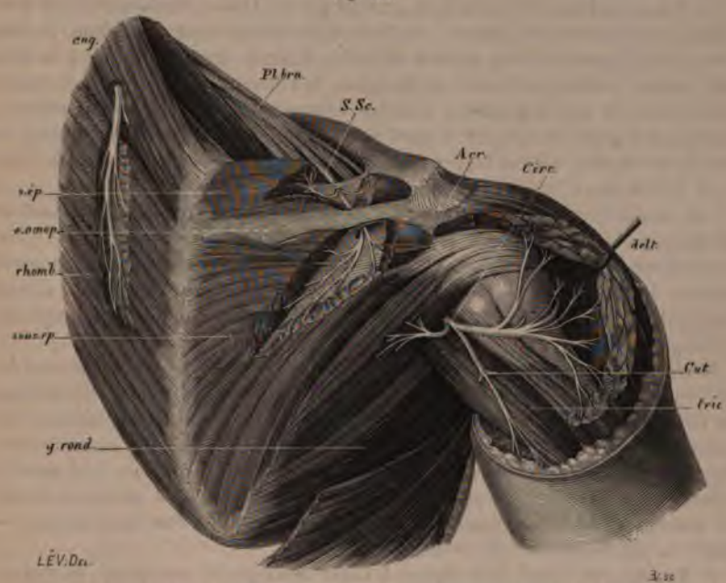

Branches collatérales du plexus brachial, face postérieure (d'après L. Hirschfeld) (*).

devant du muscle sous-scapulaire, qui le sépare de l'articulation scapulo-humérale, contourne obliquement le bord inférieur de ce muscle, la partie postérieure de l'articulation, et enfin le col chirurgical de l'humérus, se réfléchit de bas en haut en décrivant un arc à concavité supérieure, et se termine en s'épanouissant dans l'épaisseur du deltoïde.

(*) *Pl. br.*, plexus brachial.— S. *sc.*, nerf sus-scapulaire. — *Acr.*, acromion. — *Circ.*, nerf circonflexe, se distribuant dans le deltoïde, *delt.* — *Cut.*, rameau cutané de l'épaule. — *tric.*, longue portion du triceps. — *g. rond*, grand rond. — *sous-ép.*, sous-épineux. — *rhomb.*, rhomboïde.— *é. omop.*, épine de omoplate. — *s. ép.*, sus-épineux. — *ang.*, angulaire.

Ses rapports.

Dans ce trajet curviligne, le nerf circonflexe, accompagné par les vaisseaux circonflexes postérieurs, passe d'abord entre le sous-scapulaire et le grand rond, puis au-dessous du petit rond, en dehors de la longue portion du triceps brachial, et s'accole ensuite à la face profonde du muscle deltoïde, contre lequel il est maintenu par une lame aponévrotique très-dense.

Le rapport du nerf circonflexe avec l'articulation rend compte de la déchirure possible de ce nerf dans les luxations de l'humérus en bas.

Rameaux collatéraux.

Les *rameaux collatéraux* du circonflexe sont au nombre de trois. Presque toujours un rameau se rend au *muscle sous-scapulaire*. J'ai déjà dit qu'on pouvait considérer les nerfs sous-scapulaires comme des branches du circonflexe.

Au moment où il contourne le bord inférieur du muscle sous-scapulaire, le circonflexe donne le *nerf du petit rond* et le *rameau cutané de l'épaule*.

Nerf du petit rond.

Le *nerf du petit rond* naît presque toujours par un tronc commun avec une branche deltoïdienne qui se dirige en haut et en arrière, pour fournir à la partie postérieure du muscle deltoïde; il pénètre dans le muscle petit rond par son bord inférieur.

Rameau cutané de l'épaule.

Le *rameau cutané de l'épaule* naît souvent par un tronc commun avec les deux rameaux précédents, et, dans ce cas, le nerf circonflexe semble bifurqué ; il passe sous le bord postérieur du muscle deltoïde, s'accole immédiatement à la peau qui revêt la partie postérieure du moignon de l'épaule, et se divise en rameaux divergents, les uns ascendants, d'autres descendants, et d'autres horizontaux. Indépendamment de ce nerf cutané de l'épaule, un second et quelquefois un troisième rameau cutané traversent l'épaisseur des fibres charnues du deltoïde et se distribuent à la peau correspondante.

Rameaux terminaux du circonflexe.

Les *rameaux terminaux de l'axillaire* sont constitués par les *rameaux deltoïdiens*. Au moment où il contourne le col de l'humérus, le nerf circonflexe se divise en plusieurs rameaux divergents, dont le supérieur ou *ascendant* semble la continuation du tronc et se porte de bas en haut, dont les autres, *descendants* se portent obliquement en bas et peuvent être suivis jusqu'aux insertions humérales du muscle.

Nerf du muscle grand dorsal.

2° *Nerf du grand dorsal*. C'est le plus considérable des nerfs généralement décrits sous le nom de *sous-scapulaires;* il se détache à angle aigu du côté interne du nerf axillaire, se porte verticalement en bas au milieu du tissu cellulaire du creux de l'aisselle, entre le sous-scapulaire et le grand dentelé, parallèlement au nerf du grand dentelé, avec lequel il a beaucoup de rapport, tant pour le volume et la direction que pour la longueur du trajet, vient se placer au-devant du muscle grand dorsal, gagne son bord externe et peut être suivi jusqu'à la partie la plus inférieure de ce muscle.

Nerf du grand rond.

3° *Nerf du grand rond*. Il se sépare à angle très-aigu du précédent, en dedans duquel il est situé, s'applique contre le muscle sous-scapulaire, dont il contourne le bord externe, pour venir se placer au-devant du grand rond, qu'il pénètre par un grand nombre de filets.

Nerf du muscle sous-scapulaire

4° *Nerf sous-scapulaire inférieur* ou *nerf du muscle sous-scapulaire*. Quelquefois multiple, ce nerf présente des variétés d'origine et de nombre. Ainsi, il vient tantôt directement du plexus brachial, tantôt d'un tronc commun avec le nerf circonflexe. Souvent encore il naît par un tronc commun avec le nerf du grand rond. Quelle que soit son origine, qu'il soit unique ou multiple, il s'enfonce immédiatement dans l'épaisseur du muscle sous-scapulaire, où il se termine.

Nous avons vu qu'une petite branche venue du plexus brachial au-dessus de



la clavicule et que nous avons décrite sous le nom de *nerf sous-scapulaire supérieur*, pénétrait le même muscle sous-scapulaire par son bord supérieur.

II. — BRANCHES TERMINALES DU PLEXUS BRACHIAL.

1° BRACHIAL CUTANÉ INTERNE ET SON ACCESSOIRE.

La plus interne et la plus grêle des branches terminales du plexus brachial, le *brachial cutané interne* naît par un tronc commun avec le nerf cubital et avec la branche interne d'origine du nerf médian. Caché d'abord par l'artère axillaire, en arrière et en dedans de laquelle il est situé, ce nerf se porte verticalement en bas, en dedans du nerf médian, au-devant de la veine basilique. Sous-aponévrotique dans la portion supérieure de son trajet, il devient sous-cutané avec la veine basilique, et se trouve alors séparé du nerf médian par l'aponévrose humérale; à la partie moyenne du bras, il se divise en deux branches terminales, l'une *antérieure* ou *cubitale*, l'autre *postérieure* ou *épitrochléenne*. Son origine. Son trajet. Sa division.

Le brachial cutané ne fournit, dans son trajet le long du bras, qu'une *branche cutanée*, variable pour le volume, non moins que pour le lieu de sa séparation. Cette branche naît dans le creux de l'aisselle, s'anastomose souvent avec une branche intercostale, s'accole à la peau de la partie interne du bras et peut être suivie jusqu'au coude (1). Branche cutanée du bras.

Branches terminales. 1° La *branche antérieure* ou *cubitale*, qui est la plus considérable, continue le trajet vertical du tronc et se divise en deux rameaux, qui descendent au-devant de l'articulation du coude, tantôt en avant, tantôt en arrière de la veine médiane basilique, puis se subdivisent en un grand nombre de filets, qui vont en divergeant et se comportent de la manière suivante : les plus internes se dirigent obliquement en bas, en dedans et en arrière, en croisant la veine cubitale, puis le cubitus, et se portent à la peau qui revêt la région interne et postérieure de l'avant-bras : on les suit jusqu'au voisinage du carpe. Le plus externe, qu'on pourrait appeler *filet médian*, parce qu'il suit la veine médiane, se porte verticalement en bas et peut être suivi jusqu'à la partie supérieure de la paume de la main. Constamment l'un de ces filets s'anastomose, à la partie inférieure de l'avant-bras, avec un filet émané du nerf cubital. Branches terminales. 1° Branche cubitale. Son trajet oblique en dedans et en arrière.

2° La *branche postérieure* ou *épitrochléenne* se porte verticalement en bas, derrière la veine médiane basilique, au-devant de l'épitrochlée, au-dessous de laquelle elle se réfléchit de manière à l'embrasser dans une espèce d'anse, se porte ensuite très-obliquement en arrière et en bas, croise le cubitus au-dessous de l'olécrâne, vient se placer sur la face dorsale de l'avant-bras, se porte verticalement en bas le long de cette face dorsale et peut être suivie jusqu'au poignet. Autour de l'épitrochlée, la branche interne fournit plusieurs rameaux, qui s'épanouissent à la peau qui revêt le côté interne de l'articulation du coude; l'un de ces rameaux se réfléchit de bas en haut entre l'épitrochlée et 2° Branche épitrochléenne.

(1) J'ai constamment rencontré un filet, remarquable par sa ténuité et par sa longueur, qui se détache du brachial cutané interne à la partie supérieure du bras, longe ce nerf, passe au-dessous de la veine basilique, s'accole à l'aponévrose antibrachiale, qu'il traverse au voisinage de l'épitrochlée, et va se perdre sur la synoviale de l'articulation du coude.

l'olécrâne, et va s'anastomoser avec le nerf accessoire du brachial cutané in-

Fig. 165.

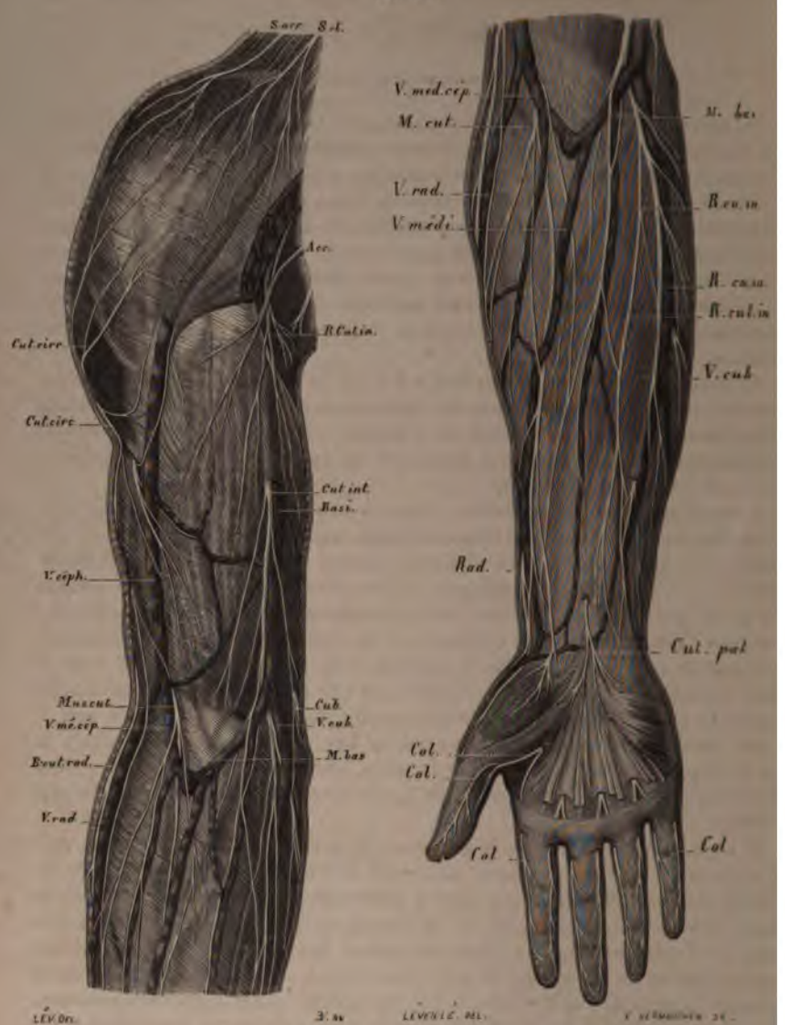

Nerfs cutanés du membre supérieur (d'après L. Hirschfeld) (*).

(*) *Acc.*, accessoire du brachial cutané interne. — R. *cut. int.*, rameau du cutané interne, *Cut. int.* — *Basi.*, veine basilique. — *Cub.*, nerf cubital. — V. *cub.*, veine cubitale. — M. *bas.*, veine médiane basilique. — V. *médi.*, veine médiane. — V. *rad.*, veine radiale. — B. *cut. rad.*, branche cutanée du radial. — V. *mé. céph.*, veine médiane céphalique. — *Musc. cut.*, nerf musculo-cutané. — V. *céph.*, veine céphalique. — *Cut. circ.*, rameau cutané du nerf circonflexe. — S. *acr.*, S. *cl.*, branches sus-acromiales et sus-claviculaires du plexus cervical. — *Cut. palm.*, rameau cutané palmaire du nerf médian. — *Rad.*, nerf radial. — *Col.*, nerfs collatéraux des doigts.



(See also Zadrão carne.)

Gegenbaur. Verh. Path. 1867 P. 16.

Fischer " " 1875 P. 15 J. d. Ges. IV 253.

Duval. Index Med. V 554

Pitres. Mem. sur la position bachick de la masse cutanée. Mem. Acad. de Mes. Paris XXXIV 199

Bianchi Ann. Ochroen Mass. cut. e mat. am. Ind. Med. VIII 417

Fischer. Atlas und Grundriss [illegible]

terne. Souvent, avant d'arriver à l'épitrochlée, cette branche a déjà fourni un rameau qui s'anastomose avec le même nerf.

Le brachial cutané interne est essentiellement destiné aux régions postérieure et interne de l'avant-bras.

En résumé, le brachial cutané interne est exclusivement destiné à la peau. Il ne fournit qu'un petit rameau à la peau du bras; ses deux divisions principales sont destinées à l'avant-bras : l'une d'elles anime la région postérieure, et l'autre, la région interne.

Accessoire du brachial cutané interne.

Accessoire du brachial cutané interne. J'ai cru devoir désigner sous ce nom une petite branche, difficile à découvrir, mais constante, qui serait mieux classée parmi les branches collatérales du plexus brachial que parmi les branches terminales de ce plexus. Elle naît au-dessus et quelquefois au-dessous de la clavicule, en arrière du tronc qui résulte de la réunion de la 8e paire cervicale et de la 1re dorsale, se porte en bas, sur les côtés du thorax, et se divise en deux rameaux, l'un *externe*, l'autre *interne*.

Origine. Sa division.

Son rameau externe.

Le *rameau externe*, plus grêle, se porte verticalement en bas, coupe perpendiculairement les tendons réunis du grand rond et du grand dorsal, s'accole à la peau qui revêt la région interne et la région postérieure du bras, et peut être suivi jusqu'au coude.

Son rameau interne.

Le *rameau interne* s'anastomose avec la 2e branche intercostale, se porte verticalement en bas, en croisant les tendons réunis du grand dorsal et du grand rond, s'accole à la peau et se divise en plusieurs filets très-grêles, qui répondent aux régions interne, antérieure et postérieure du bras et peuvent être suivis jusqu'à la région du coude. Un de ces filets s'anastomose avec le brachial cutané interne.

L'accessoire du brachial cutané interne est donc un nerf exclusivement destiné à la peau.

2° NERF MUSCULO-CUTANÉ.

Son origine. Son trajet. Il traverse le coraco-brachial.

La plus externe des branches terminales du plexus brachial et la moins volumineuse après le brachial cutané interne, le *musculo-cutané* naît par un tronc commun avec la branche externe d'origine du nerf médian, se porte en bas et en dehors, au-devant de l'insertion humérale du muscle sous-scapulaire, en dedans du coraco-brachial, qu'il traverse et qui est appelé pour cette raison *muscle perforé de Casserius*. Au sortir de ce muscle, qu'il a traversé très-obliquement d'arrière en avant et de haut en bas (1), le musculo-cutané se trouve placé entre le biceps et le brachial antérieur, et bientôt, continuant toujours son trajet oblique, il se dégage sous le bord externe du tendon du biceps et devient sous-cutané.

Rameaux collatéraux :

Dans son trajet le long du bras, il fournit :

1° Rameaux du coraco-brachial ;

1° Les *rameaux du coraco-brachial*, au nombre de deux, l'un *supérieur*, qui pénètre dans le muscle par sa partie supérieure et va se jeter dans la courte portion du biceps; l'autre *inférieur*, qui, chez quelques sujets, après avoir fourni un certain nombre de filets au coraco-brachial, vient s'accoler au tronc du musculo-cutané lui-même.

2° Rameaux du biceps ;

2° Les *rameaux du biceps*, qui sont très-multipliés. Il n'est pas rare de les voir naître par un tronc commun, qui alors paraît être une branche de bifurcation du musculo-cutané. Un de ces rameaux traverse le biceps, se porte transver-

(1) Il n'est pas rare de voir le musculo-cutané ne point traverser le muscle coraco-brachial.

salement en dehors, et gagne l'articulation du coude, à laquelle il est destiné.

3° Rameaux du muscle brachial antérieur.

3° Les *rameaux du brachial antérieur*, qui naissent presque toujours par un tronc commun; ce tronc, par son volume, paraît également une branche de bifurcation du nerf, déjà amoindri de moitié après qu'il a fourni les rameaux du biceps. Tandis que ces derniers pénètrent dans le muscle par sa face postérieure, les rameaux du brachial antérieur y pénètrent par sa face antérieure.

Rameaux terminaux du musculo-cutané.

Après avoir fourni toutes ces branches musculaires, le musculo-cutané, réduit au quart ou au cinquième de son volume, est entièrement destiné à la peau. Il se porte verticalement en bas, au-devant de l'articulation du coude, et se divise en deux rameaux terminaux, qui croisent à angle aigu la veine médiane céphalique, en passant, l'une, en arrière, l'autre, en avant de cette veine.

Ces deux rameaux, qui, pendant leur trajet à l'avant-bras, sont situés entre l'aponévrose antibrachiale et le fascia superficialis, descendent le long du radius, l'un sur sa face antérieure, l'autre sur sa face externe, et s'épuisent graduellement par les filets cutanés qui s'en détachent. Ils se terminent de la manière suivante :

Rameau externe;

Le *rameau externe* devient dorsal et peut être suivi jusqu'à la peau qui revêt le carpe.

Rameau interne.

Le *rameau antérieur* descend verticalement entre la veine radiale et la veine médiane, et donne de nombreux filets à la peau de la région antérieure et externe de l'avant-bras. Il s'anastomose avec un rameau du nerf radial à la partie inférieure de l'avant-bras, et fournit un *rameau profond* ou *articulaire*, qui se divise en plusieurs filets pour entourer l'artère radiale. L'un de ces filets s'épanouit en filaments, qui pénètrent dans l'articulation radio-carpienne par sa partie antérieure; les autres accompagnent l'artère radiale dans son trajet oblique sur le côté externe du carpe, et s'épanouissent ensuite, pour se terminer à la partie postérieure de la synoviale de l'articulation radio-carpienne.

Il fournit le nerf de l'articulation radio-carpienne.

Les filets du musculo-cutané peuvent être suivis jusqu'à l'éminence hypothénar.

Après avoir fourni cette branche articulaire si remarquable (1), le rameau antérieur se place au-devant des tendons des muscles court extenseur et long abducteur du pouce, au-devant de la branche correspondante du nerf radial et sur un plan plus superficiel, et se divise en plusieurs filets destinés à la peau de l'éminence thénar. L'un d'eux, longeant le côté externe de cette éminence, peut être suivi jusqu'à la peau qui revêt la première phalange du pouce (2).

(1) Chez un sujet, les filets articulaires présentaient, sur leur partie latérale, de petits renflements semblables à ceux qu'on rencontre sur le trajet des filets cutanés de la paume de la main; les filets articulaires offrent, d'ailleurs, presque constamment l'aspect grisâtre des nerfs de la vie organique.

(2) *Variétés.* Lorsque le nerf musculo-cutané ne traverse pas le coraco-brachial, il reste accolé au nerf médian, et quelquefois même il est confondu avec ce nerf jusqu'à la partie moyenne du bras. Dans ce cas, le nerf du coraco-brachial naît du tronc commun formé par le médian et le musculo-cutané, et, une fois détaché du médian, il présente sa distribution accoutumée.

Un élève m'a montré un jour une disposition plus remarquable : il n'y avait pas de nerf musculo-cutané distinct ; les branches ordinairement fournies par ce nerf naissaient successivement du nerf médian : 1° le nerf du coraco-brachial, nerf à trajet récurrent, après s'être détaché à angle aigu, se portait directement de bas en haut; 2° le nerf du biceps se détachait un peu plus bas que le précédent et pénétrait dans ce muscle de la manière accoutumée; 3° une branche plus volumineuse naissait du nerf médian au niveau de la réunion du tiers moyen avec le tiers inférieur du bras, s'enfonçait entre le biceps et le brachial antérieur et se divisait en deux rameaux, dont l'un constituait le

Gruber. Virch. Dahn. 1867 p. 16 On peculiar course of median.
Eggenbaum " " " "
Putnam. Cent. f. Chir Aug 19/77 On distribution " "
Anatomie of Musc. cut. & median Testut. Sciat. Lyon
J. de l'Anat et Phys 1883, 103
" " ulnar & median Bérchère.
Progrès Méd. Paris 1883 347
Special canal for. Gruber. Arch. f. Anat & Phys 1877
Gruber. J. d. Anat. X 179.
Richelot. Collateral bifurcation of the median of median
Union Méd. Paris 1883 922
Anast with ulnar in forearm. Berchere Prog. Méd. XI 347
" " " " " Curtin. Internat. Monat.
III. 309
On distribution to nail region Gaudin. J. d. Anat. 1884 - 2:
Bernhardt. On paralysis of Musc. nerve. Cent. f. Nervenheilk &c
1885 - VIII 361 - 371.

En résumé, le musculo-cutané fournit : 1° des *rameaux musculaires*, exclusivement destinés au coraco-brachial, au biceps et au brachial antérieur ; 2° des *rameaux cutanés*, destinés à la peau du côté externe de la circonférence de l'avant-bras et à celle du côté externe de la main ; en outre, 3° des *branches articulaires* au poignet et au coude. Sa tendance à la fusion avec le médian s'explique par son origine, le musculo-cutané étant une division de la racine externe du nerf médian. Résumé de la distribution du nerf musculo-cutané.

3° NERF MÉDIAN.

Le *nerf médian*, l'une des branches de terminaison les plus importantes et les plus volumineuses du plexus brachial, naît de ce plexus par deux racines bien distinctes, entre le nerf musculo-cutané, qui est en dehors, et le nerf cubital qui est en dedans (1). La racine interne vient d'un tronc qui est commun au médian, au cubital et au brachial cutané interne ; la racine externe vient d'un tronc qui est commun au médian et au musculo-cutané : entre ces deux racines passe l'artère axillaire. Son importance. Son origine par deux racines.

Le tronc qui résulte de la réunion de ces deux racines est situé en avant et un peu en dehors de l'artère axillaire. D'abord creusé en gouttière, pour recevoir le demi-cylindre antéro-externe de l'artère, ce nerf se ramasse bientôt sur lui-même pour constituer un cordon arrondi, se porte verticalement en bas, sur le côté interne du bras, gagne la partie moyenne et antérieure de l'articulation du coude, s'enfonce dans l'épaisseur des muscles de la région antérieure de l'avant-bras, et passe derrière le ligament annulaire du carpe pour s'engager dans la paume de la main, où il se termine en s'épanouissant en six branches. Étudions ce nerf au bras, à l'avant-bras, à la main. Situation. Son trajet.

A. *Portion humérale du médian.* Rectiligne, satellite de l'artère humérale, le nerf médian se dirige un peu obliquement en bas, en avant et en dehors, pour gagner la partie moyenne et antérieure de l'articulation du coude. Direction.

Il est sous-aponévrotique *en dedans*, de telle sorte que, le bras étant écarté du corps et l'avant-bras étant étendu sur le bras, le médian soulève la peau à la manière d'une corde tendue, très-manifeste à la vue, chez les personnes amaigries. En *dehors*, il répond d'abord au coraco-brachial, puis il est reçu dans l'espèce de gouttière que forme le bord interne du biceps avec le brachial antérieur. En *avant*, il est recouvert par le bord interne du biceps, qui le laisse à découvert chez les personnes amaigries. En *arrière*, il est en rapport avec le nerf cubital, puis avec le muscle brachial antérieur. Rapports.

Ses *rapports avec l'artère humérale* sont d'autant plus importants à connaître, qu'ils servent souvent de guide dans la ligature de ce vaisseau. D'abord situé *en dehors* de l'artère axillaire, puis de l'artère humérale, le nerf médian, parvenu à la réunion du tiers supérieur avec les deux tiers inférieurs du bras, se place *au-devant* de cette dernière artère, qu'il longe et qu'il recouvre jusqu'à 3 centimètres du pli du coude ; là, il la croise à angle aigu, de telle manière qu'au pli Importance de ses rapports avec l'artère humérale.

nerf du brachial antérieur, et l'autre le rameau cutané du nerf musculo-cutané. Ce nerf était donc fourni en détail par le tronc du nerf médian.

(1) Ces deux racines du médian, réunies aux nerfs musculo-cutané et cubital, représentent assez exactement une M majuscule. Il n'est pas rare de trouver, pour le médian, une 3e racine interne.

Fig. 166.

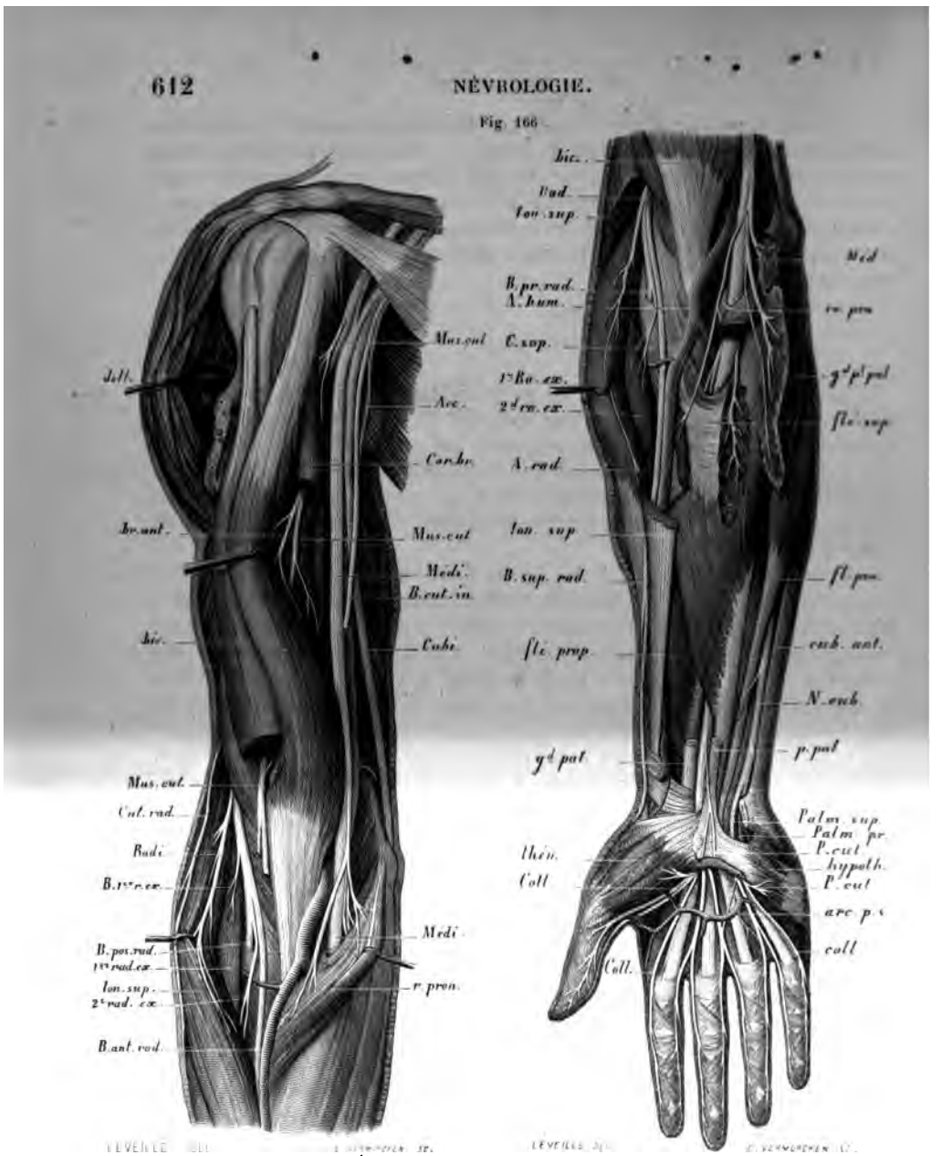

Nerf médian et nerf cubital (d'après L. Hirschfeld) (*).

(*) *Mus. cut.*, nerf musculo-cutané. — *Acc.*, accessoire du cutané interne. — *Cor. br.*, muscle coraco-brachial. — *delt.*, deltoïde. — *br. ant.*, brachial antérieur. — *bic.*, biceps. — *Médi.*, nerf médian. — *B. cut. in.*, brachial cutané interne. — *Cub.*, nerf cubital. — *Radi.*, nerf radial. — *Cut. rad.*, branche cutanée du radial. — 1er *rad. ex.*, premier radial externe. — 2e *rad. ex.*, second radial externe. — B. 1er *r. ex.*, branche du 1er radial externe. B. *ant. rad.*, branche antérieure du nerf radial. — B. *pos. rad.*, branche postérieure du nerf radial. — *lon. sup.*, long supinateur. — *ro. pron.*, rond pronateur. — A. *hum.*, artère humérale. — C. *sup.*, court supinateur. — *gd pt. pal.*, section du grand et du petit palmaire. — *fléc. sup.*, fléchisseur superficiel des doigts. — *fl. pro.*, fléchisseur profond des doigts. — *cub. ant.*, muscle cubital antérieur. — N. *cub.*, nerf cubital. — *grand pal.*, grand palmaire. — *p. pal.*, petit palmaire. — *Palm. sup.*, branche palmaire superficielle du cubital. — *Palm. p.*, branche palmaire profonde. — P. *cut.*, palmaire cutané du médian. — *hypoth.*, muscles de l'hypothénar. — *arc. p. s.*, arcade palmaire superficielle. — *thén.*, muscles du thénar. — *Coll.*, nerfs collatéraux des doigts.



Gruber. Ab Verch. Dahn. 1867 P 13.
May pass through the brach. int. together with the ulnar artery (in high division) (See Brach. int.)



du coude, il se trouve placé à 4 millimètres environ *en dedans* de ce vaisseau (1).

Les *rapports du nerf médian avec les autres nerfs* sont les suivants : le brachial cutané interne le côtoie en dedans, d'abord immédiatement, puis séparé de lui par l'aponévrose humérale. Le nerf cubital longe le côté postérieur du médian, dans le tiers supérieur du bras ; puis il s'en éloigne, de manière que les deux nerfs interceptent un espace triangulaire, dont la base est en bas et le sommet en haut.

Rapports du médian avec les autres nerfs du bras.

Le nerf médian ne fournit aucune branche le long du bras, hormis le cas exceptionnel où il est confondu avec le musculo-cutané.

Aplatissement du nerf médian derrière le ligament annulaire.

B. *Portion antibrachiale du médian.* Au pli du bras, le médian, comme l'artère brachiale, en dedans de laquelle il est ordinairement placé, est subjacent à l'expansion aponévrotique du biceps et séparé de l'articulation du coude par le muscle brachial antérieur.

Rapports du médian à l'avant-bras.

Il traverse presque toujours le rond pronateur, de telle manière qu'il ne laisse derrière lui qu'une petite languette de ce muscle (2) ; puis il se place entre le fléchisseur sublime et le fléchisseur profond des doigts, au niveau de la ligne celluleuse qui sépare ce dernier du long fléchisseur propre du pouce. A la partie inférieure de l'avant-bras, il longe le côté externe du fléchisseur sublime ; là, il pourrait être facilement mis à découvert, entre le tendon du palmaire grêle, qui est en dedans, et celui du grand palmaire, qui est en dehors.

Dans son trajet entre les deux fléchisseurs, le nerf médian est longé par une artère, qui manque souvent ou n'est qu'à l'état de vestige, mais qui, lorsqu'elle existe, est quelquefois aussi volumineuse que l'artère cubitale, dont elle émane : c'est *l'artère du nerf médian.*

C. *Portion palmaire du médian.* Le nerf médian, en passant derrière le ligament annulaire du carpe, s'élargit et s'aplatit considérablement ; on dirait même qu'il augmente graduellement de volume. Il est situé au-devant des tendons des fléchisseurs des doigts, entouré comme eux par la synoviale du poignet et recouvert, à son extrémité inférieure, par l'arcade palmaire superficielle. A peine a-t-il franchi le ligament, qu'il s'aplatit encore, se divise en deux branches, l'une *interne*, l'autre *externe*, lesquelles se subdivisent ensuite, savoir, l'interne, en deux, et l'externe, en quatre rameaux, en tout six branches terminales.

Rapports : 1° Au carpe ; 2° A la paume de la main

Les rapports de la portion palmaire du nerf médian, sont les suivants : *derrière le ligament annulaire antérieur du carpe*, le nerf médian est situé en dehors des tendons du fléchisseur superficiel, au-devant des tendons du fléchisseur profond ; de même que les tendons, avec lesquels on le confond au premier abord, ce nerf est revêtu, en avant et en arrière, par la synoviale ; à la

(1) J'ai vu nombre de cas dans lesquels le nerf médian, au lieu de passer au-devant de l'artère, passait en arrière de celle-ci. J'ai vu aussi ce nerf situé dans l'épaisseur de la portion interne du muscle brachial antérieur.

(2) Dans un cas où les insertions humérales du rond pronateur étaient aussi élevées que celles du long supinateur, le médian traversait la portion supérieure du rond pronateur et se plaçait entre le brachial antérieur et ce muscle, qui le recouvrait encore au pli du coude ; la division de l'artère humérale en radiale et en cubitale se faisait à la partie moyenne du bras, et l'artère cubitale, accolée au nerf médian, affectait les mêmes rapports que l'artère humérale dans les cas ordinaires.

J'ai vu ce nerf traverser la partie supérieure du fléchisseur sublime, qui lui formait une gaîne.

paume de la main, il est recouvert par l'aponévrose palmaire et situé au-devant des tendons fléchisseurs. L'arcade palmaire superficielle, qui lui est antérieure, coupe perpendiculairement ses trois branches internes.

Les branches fournies par le médian à l'avant-bras sont presque toutes musculaires

a. Branches collatérales du nerf médian. Elles se détachent de sa portion antibrachiale; elles sont toutes musculaires, à l'exception de la *palmaire cutanée*, qui naît à la partie inférieure de l'avant-bras. Elles fournissent à tous les muscles de la région antérieure de l'avant-bras, à l'exception du cubital antérieur et de la moitié interne du fléchisseur profond, qui sont animés par le nerf cubital. Enfin, toutes, à l'exception du palmaire cutané, naissent au voisinage du pli du coude.

Rameau du rond pronateur.

Un *rameau supérieur du rond pronateur* se détache de la partie antérieure du médian, un peu au-dessus de l'articulation du coude, et se dirige verticalement en bas, pour pénétrer dans l'épaisseur du muscle. Il se détache de ce rameau plusieurs *filets articulaires*, qui se portent d'avant en arrière, entourent la fin de l'artère brachiale et le commencement de la radiale et de la cubitale, forment une anse à concavité supérieure dans l'angle de bifurcation de la brachiale et pénètrent dans l'articulation du coude.

Filets articulaires destinés au coude.

Branche des muscles de la couche superficielle.

Les autres rameaux musculaires du médian se détachent tous de la partie postérieure du nerf; ce sont : la *branche des muscles de la couche superficielle* et la *branche des muscles de la couche profonde*.

La *branche des muscles de la couche superficielle* naît au niveau de l'articulation du coude et s'épanouit aussitôt en plusieurs rameaux, qui se portent au *rond pronateur*, au *grand palmaire*, au *palmaire grêle* et au *fléchisseur sublime*. Les filets destinés à la partie supérieure du fléchisseur sublime sont remarquables par leur ténuité et par leur direction ascendante et comme réfléchie au-dessous de l'épitrochlée. Indépendamment de ces filets ascendants, qui appartiennent à la portion supérieure du muscle, le nerf médian fournit encore au fléchisseur sublime deux ou trois rameaux, qui s'en détachent successivement un peu au-dessous du pli du coude.

Branche des muscles de la couche profonde.

La *branche des muscles de la couche profonde*, volumineuse, s'éparpille immédiatement en plusieurs rameaux : un *externe*, destiné au *long fléchisseur propre du pouce*, qu'il pénètre par son extrémité supérieure; deux *internes*, qui s'enfoncent dans le *fléchisseur profond des doigts*, mais qui n'appartiennent qu'à la moitié externe, c'est-à-dire, aux deux faisceaux externes de ce muscle, l'autre moitié, c'est-à-dire, les deux faisceaux internes, recevant ses nerfs du cubital (1); un *moyen*, ou *nerfs interosseux*, qui mérite une description particulière.

Nerf interosseux.

Il est destiné au carré pronateur.

Le *nerf interosseux* ou *nerf du carré pronateur*, satellite de l'artère interosseuse antérieure, se porte verticalement en bas, au-devant du ligament interosseux, dans la ligne celluleuse qui sépare le fléchisseur profond du long fléchisseur propre du pouce, auxquels il fournit plusieurs filets. Parvenu au bord supérieur du carré pronateur, le nerf interosseux passe derrière lui et se divise en un grand nombre de filets, dont les uns pénètrent dans ce muscle d'arrière en avant, tandis que les autres se dirigent en bas, pour se porter à la partie inférieure de ce même muscle (2).

(1) On suit toutes les branches profondes jusqu'au périoste des os de l'avant-bras.

(2) J'ai vu le nerf interosseux perforer le ligament interosseux derrière le muscle carré pronateur, apparaître un instant sur la face postérieure de ce ligament, pour le traverser de nouveau d'arrière en avant et pénétrer dans le même muscle.

Smith. Trans. Dak 1869 P. 12-

La *branche cutanée palmaire* se détache du médian à la réunion des trois quarts supérieurs avec le quart inférieur de l'avant-bras, longe le nerf médian, et se divise en deux rameaux, l'un externe, l'autre interne, qui traversent l'aponévrose antibrachiale immédiatement au-dessus du ligament annulaire du carpe. Le *rameau externe*, plus petit, croise obliquement le tendon du grand palmaire et va se porter à la peau qui revêt l'éminence thénar; le *rameau interne*, plus considérable, descend verticalement au-devant du ligament annulaire, au-dessous de la peau, dont il est séparé par une couche de tissu adipeux, et se perd dans la paume de la main beaucoup plus promptement que ne semblerait l'annoncer son volume (1); à peine peut-on le suivre jusqu'à la partie moyenne de la paume de la main.

Branche cutanée palmaire. Sa division.

b. Branches terminales du médian. Des six branches terminales du médian, une seule est musculaire et affectée aux muscles de l'éminence thénar; cinq sont destinées aux téguments des doigts, dont elles forment les nerfs collatéraux palmaires.

Une seule branche terminale est musculaire.

La 1re ou *branche des muscles du thénar* est récurrente : née au-devant du médian, elle se porte en haut et en dehors, en formant une courbe à concavité supérieure, traverse les couches superficielles du *court fléchisseur*, fournit immédiatement un rameau descendant pour ce muscle, continue son trajet ascendant et se partage presque également entre le *court abducteur* et l'*opposant*.

1re Branche ou branche des muscles du thénar.

La 2e *branche, nerf collatéral externe du pouce* (2), se porte obliquement en bas et en dehors, en suivant le bord interne du tendon du long fléchisseur propre du pouce, croise l'articulation métacarpo-phalangienne, pour se placer au côté externe de la face antérieure du pouce, en dehors du tendon du long fléchisseur, et arrive ainsi jusqu'à la phalange unguéale, où elle se divise en deux rameaux : l'un *dorsal* ou *unguéal*, qui contourne le bord de la phalange et s'épanouit pour se distribuer au derme sous-unguéal; l'autre *palmaire*, qui s'épanouit dans la peau qui revêt la pulpe du doigt. Quelques-uns de ces derniers filets se contournent autour de l'extrémité inférieure de la phalange unguéale, pour venir se distribuer au derme sous-unguéal. Aucun de ces filets ne se termine en s'anastomosant avec le rameau collatéral interne.

2e Branche ou nerf collatéral externe du pouce.

Rameau dorsal ou unguéal.

Rameau palmaire.

La 3e *branche, nerf collatéral interne du pouce*, moins oblique et plus volumineuse que la précédente, marche dans le premier espace interosseux, au-devant du muscle adducteur du pouce, et vient se placer au côté interne du plan antérieur du pouce, le long du tendon du grand fléchisseur de ce doigt et se termine comme la précédente. Cette branche fournit un rameau au muscle adducteur du pouce.

3e Branche ou nerf collatéral interne du pouce.

La 4e *branche, nerf collatéral externe de l'index*, qui vient quelquefois d'un tronc commun avec la précédente, marche également dans le premier espace interosseux, au-devant de l'adducteur du pouce, le long du côté externe du premier muscle *lombrical*, auquel elle fournit un filet, et se divise en deux rameaux, un *dorsal* et un *palmaire* : 1° le *rameau dorsal*, plus petit, se porte en

4e Branche ou nerf collatéral externe de l'index.

(1) Cette disposition, c'est-à-dire la promptitude de terminaison, est commune à tous les nerfs du sentiment, lesquels se perdent le plus souvent presque immédiatement dans la peau; elle est inverse de celle des nerfs du mouvement, qui parcourent, au contraire, un très-long trajet à l'état filamenteux avant de se fondre dans les muscles.

(2) Je l'ai vue naître après la 3e branche, sur un plan antérieur, en sorte qu'elle croisait cette 3e branche à son origine.

arrière et en bas, le long du bord externe de la 1re phalange, s'unit au rameau collatéral dorsal fourni par le nerf radial, gagne la face postérieure de la 2e phalange et se termine sur la 3e, au voisinage de l'ongle ; 2° le *rameau palmaire*, qui est la véritable continuation du tronc, se comporte comme les précédents, sans s'anastomoser en aucune manière avec le rameau collatéral interne.

5e Branche.

La 5e *branche, tronc commun des nerfs collatéral interne de l'index et collatéral externe du médius*, se porte verticalement en bas, au-devant du 2e espace interosseux, à la partie moyenne duquel elle se divise en deux rameaux, qui vont former, l'un, le *collatéral interne de l'index*, l'autre, le *collatéral externe du médius*. Ces nerfs collatéraux se divisent, d'ailleurs, comme les précédents, en rameau dorsal et en rameau palmaire, et celui-ci, parvenu à la dernière phalange, se subdivise en rameau sous-unguéal et en rameau de la pulpe du doigt. Cette 5e branche fournit, avant sa bifurcation, un filet au 2e *muscle lombrical*.

Filet du 2e lombrical.

6e Branche.

La 6e *branche, tronc commun des branches collatérales interne du médius et externe de l'annulaire*, est légèrement oblique en dedans, descend au-devant du 3e espace interosseux et se comporte de la même manière que la précédente ; elle fournit quelquefois, avant sa bifurcation, un filet au 3e *muscle lombrical* ; constamment elle reçoit un *filet anastomotique* du nerf cubital. La bifurcation de cette 6e branche a lieu un peu au-dessous du niveau des articulations métacarpo-phalangiennes.

Filet du 3e lombrical.

2° Aux doigts.

Les *nerfs collatéraux des doigts* sont satellites des vaisseaux collatéraux et sortent avec eux de la paume de la main, dans l'intervalle des articulations métacarpo-phalangiennes. De même que les vaisseaux, en dedans desquels ils sont placés, ces nerfs occupent les côtés de la face palmaire des doigts, en dedans et en dehors de la coulisse tendineuse. Ils sont remarquables par les nombreux corpuscules de Pacini qu'ils présentent.

Résumé de la distribution du nerf médian.

Résumé. Il résulte de ce qui précède :

1° Que le médian ne fournit aucun filet au bras ;

2° Qu'à l'avant-bras, il ne donne aucun nerf à la peau, mais qu'il fournit à tous les muscles de la région antérieure de l'avant-bras, à l'exception du cubital antérieur et de la moitié interne du fléchisseur profond, que nous verrons recevoir leurs nerfs du cubital ;

3° Qu'à la main, il fournit : *a.* tous les nerfs cutanés de la paume de la main, les nerfs collatéraux cutanés des trois premiers doigts, pouce, index et médius, et le collatéral externe cutané de l'annulaire ; *b.* les nerfs musculaires de la région thénar, l'adducteur du pouce excepté, les nerfs des deux muscles lombricaux externes, et quelquefois le nerf du troisième lombrical.

4° NERF CUBITAL.

Origine du nerf cubital.

D'un peu moins volumineux que le précédent, en arrière duquel il est placé, le *nerf cubital* naît par un tronc qui lui est commun avec la branche interne d'origine du médian et avec le brachial cutané interne, se porte verticalement en bas, derrière le nerf médian, auquel il est d'abord contigu, mais dont il s'éloigne bientôt en se portant un peu en arrière, tandis que le médian se dirige en avant et en dehors ; il traverse les fibres supérieures du vaste interne du triceps brachial et se place dans la gaîne de ce muscle, derrière l'aponévrose intermusculaire interne. Ce nerf gagne ainsi la gouttière qui sépare l'épitro-

Gruber. Virch. Jahr. 1870 S. 10 On branch of commun
between median and ulnar.
Richelot. Virch. Jahr. 1876. S. 13.

Gruber. Virch. Jahr 1867 S. 16 Varieties in course.
Krause " " 1868 S. 9 "
Gruber " " 1869 S 12
Krause " " " "
Colley " " 1873 12

Relation of m. condyle. Zuckerkandl.
J. d. Anat IX 165.
Mes. Jahr. Wien. 1880 135-1

Habitual dislocation, Lutz. St Louis M. & S. J. XXXVIII 550

Trauma of. Whittaker. N. Y. Med. Rec. 1880 558

Anast. with media in forearm. Verchère. Prog. Méd. XI 34.

Passing in front of Epitrochlea — also in living in Gruber. Anat. Beob. II 74

At int. condyle bridges over of Epitroch. anc. muscle on its remain. Stelter. J. Anat. & Phys. XIX 245

Anast. with median in forearm. Curtin. Internat. Med. III 309

Abn. distribution to median region. Jaeger. D. Z. Chir. 1884, 205



Fig. 167.

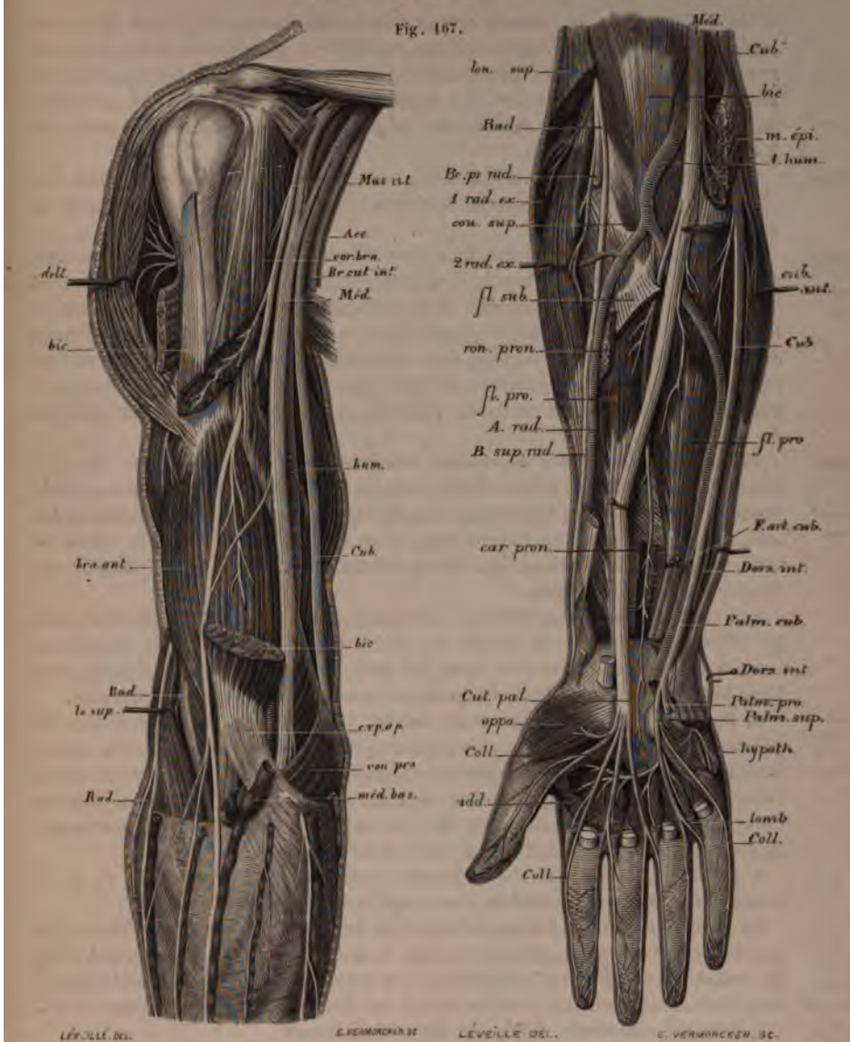

Nerf médian et cubital (d'après L. Hirschfeld) (*).

(*) *Mus. cut.*, musculo-cutané traversant le coraco-brachial, *cor. bra.* — *Acc.*, accessoire du brachial cutané interne, *Br. cut. int.* — *Méd.*, nerf médian. — *hum*, artère humérale. — *Cub.*, nerf cubital. — *Rad.*, nerf radial. — *bic.*, biceps. — *exp. ap.*, expansion aponévrotique du tendon du biceps. — *ron. pro.*, rond pronateur. — *Med. bas.*, veine médiane basilique. — *lo. sup.*, long supinateur. — *bra. ant.*, brachial antérieur. — *delt.*, deltoïde tiré en dehors. — B. *ant. rad.*, branche antérieure ou superficielle du nerf radial. — 2e *rad. ex.*, rameau du 2e radial externe. — 1er *rad. ex.*, rameau du 1er radial externe. — B. *pos. rad.*, branche postérieure ou profonde du nerf radial. — B. 1er *rad. ext.*, branche du 1er radial externe. — *Cut. rad.*, rameau cutané du nerf radial. — *méd. bas.*, veine médiane basilique. — *m. épi.*, muscles épitrochléens. — *cub. ant.*, cubital antérieur. — *fl. pro.*, fléchisseur profond des doigts. — F. *art. cub.*, filet de l'artère cubitale. — *Palm. cub.*, branche palmaire du cubital. — *Dors. int.*, branche dorsale interne de la main. — *Palm. pro.*, branche palmaire profonde du cubital. — *Palm. sup.*, branche palmaire superficielle. — *hypoth.*, muscles de l'hypothénar. — *lomb.*, muscles lombricaux. — *add.*, adducteur du pouce. — *oppo.*, opposant. — *Coll.*, nerfs collatéraux des doigts. — *Cut. pal.*, cutané palmaire coupé. — *car. pron.*, carré pronateur. — *fl. sub*, fléchisseur sublimé coupé.

chlée de l'olécrâne, en passant entre l'attache olécrânienne et l'attache épitrochléenne du muscle cubital antérieur, se réfléchit d'arrière en avant sur cette gouttière, puis sur le côté interne de l'apophyse coronoïde du cubitus. Devenu antérieur après cette réflexion, il se porte verticalement en bas, entre le cubital antérieur et le fléchisseur profond des doigts, et gagne la paume de la main, où il se termine en se divisant.

Son trajet.

De même que pour le nerf médian, nous distinguerons, dans ce nerf, une portion humérale, une portion anti-brachiale et une portion palmaire et digitale.

Rapports du nerf cubital au bras.

A. *Portion humérale du cubital.* Le rapport le plus important de ce nerf, le long du bras, est celui qu'il présente, à sa partie supérieure, avec le nerf médian et avec l'artère axillaire et humérale. A la partie supérieure du bras, le nerf cubital longe le côté interne de l'artère, tandis que le nerf médian est situé au-devant de ce vaisseau, ou plutôt l'artère, dans cette région, se trouve intermédiaire au nerf médian et au nerf cubital; en sorte que, pour découvrir l'artère immédiatement au-dessous du creux de l'aisselle, il suffit d'écarter le nerf médian du nerf cubital.

Rapports du nerf cubital à l'avant-bras.

B. *Portion antibrachiale du cubital.* Recouvert par le corps charnu du cubital antérieur, qui le sépare de la peau, le nerf cubital devient sous-aponévrotique au défaut des fibres charnues de ce muscle, et se voit, au niveau des trois quarts inférieurs de l'avant-bras, dans l'espace celluleux qui sépare le tendon du cubital antérieur, qui est en dedans, des tendons du fléchisseur sublime, qui sont en dehors.

Son rapport avec l'*artère cubitale* est remarquable; cette artère décrit un trajet oblique pour venir se placer au côté externe du nerf; mais le nerf et l'artère ne sont contigus que dans les deux tiers inférieurs de l'avant-bras. Dans le tiers supérieur, ils sont séparés par un intervalle assez considérable.

Gaine particulière au nerf cubital.

C. *Portion palmaire et digitale du cubital.* Le nerf cubital pénètre dans la paume de la main en passant, non pas derrière le ligament annulaire du carpe, mais bien dans une gaine particulière, pratiquée en dedans du ligament annulaire, entre le pisiforme, qui est en dedans, et l'os crochu, qui est en dehors. Cette gaine, que tapisse une synoviale, lui est propre. La gaine de l'artère cubitale est située immédiatement au-devant de la gaine nerveuse.

Le nerf cubital ne donne aucune branche au bras.

A peine le nerf cubital a-t-il franchi cette gaine, qu'il se divise en deux *branches terminales* ou *palmaires*, l'une *superficielle*, l'autre *profonde*.

Le cubital ne donne aucune branche au bras : l'erreur des anatomistes qui ont avancé le contraire, vient de ce que la branche du vaste interne, qui vient du radial, s'accole au nerf cubital dans une assez grande partie de son trajet; si bien qu'il semblerait, au premier abord, qu'elle se détache de ce dernier nerf.

Branches fournies par le nerf cubital à l'avant-bras.

I. *Branches collatérales.* Elles sont assez nombreuses :

Nerfs articulaires.

1° Entre l'épitrochlée et l'olécrâne, le nerf cubital donne plusieurs *filets articulaires*, très-ténus, qui s'enfoncent dans l'articulation du coude; il donne aussi :

Nerfs du muscle cubital antérieur;

2° Les *rameaux du muscle cubital antérieur*, dont un, très-considérable, peut être suivi jusqu'à la partie inférieure du corps charnu de ce muscle.

Du fléchisseur profond des doigts.

3° Après sa réflexion, le nerf cubital donne le *rameau du fléchisseur profond des doigts*, rameau dont les divisions rampent sur la face antérieure du muscle avant de pénétrer dans son épaisseur. Ce rameau est exclusivement destiné aux deux divisions internes du fléchisseur profond, les deux divisions externes recevant leurs filets du médian.





Fruiter quite rare, stem white subtle, 4'0" fragm., 1 radial all the fragm., no back. Brock Arch 54. Brock. Dak 1871 P. 8

Giacomini. Brock. Dak. 1870 Gil. (Apiene) Donnel. 10 J.d. Arch I 30

Dr Nicholas. Putnam. Cat. f. Chm. Aug 19/97

4° Vers le milieu de l'avant-bras, il donne un petit rameau long et grêle, qui se détache de la partie antérieure du nerf et se divise en deux filets, dont l'un suit l'artère cubitale (*filet de l'artère cubitale*), et dont l'autre (*filet anastomotique*) traverse l'aponévrose antibrachiale, pour venir s'anastomoser avec le nerf brachial cutané interne.

Filet de l'artère cubitale.

Filet anastomotique.

5° La *branche dorsale cutanée de la main* est la plus volumineuse des branches fournies par le cubital, en sorte qu'on pourrait la considérer comme une des branches de terminaison du nerf cubital. Elle naît à la réunion des deux tiers supérieurs avec le tiers inférieur de l'avant-bras, se porte obliquement en bas, en arrière et en dedans, entre le cubitus, qu'elle croise, et le muscle cubital antérieur, et ne se dégage de dessous le tendon de ce muscle qu'un peu au-dessus de la petite tête du cubitus. Devenue verticale, elle se place entre la peau et cette petite tête, sur laquelle elle peut être comprimée, longe le côté interne du carpe et se divise en deux *rameaux dorsaux*, l'un *interne*, l'autre *externe*.

Branche dorsale interne de la main.

Le *rameau dorsal interne*, plus petit, longe le bord interne du 5° métacarpien, puis le côté interne de la région dorsale du petit doigt, dont il forme le *collatéral dorsal interne*.

Rameau dorsal interne.

Le *rameau dorsal externe*, bien plus considérable, émet d'abord un petit *filet anastomotique*, qui croise obliquement les os métacarpiens, pour s'anastomoser, sur la partie inférieure du deuxième espace interosseux, avec une branche, également oblique, du nerf radial. Il se porte ensuite verticalement en bas, le long du 4e espace interosseux, et se divise en deux rameaux secondaires, qui se subdivisent encore pour aller constituer les *collatéraux dorsaux*, savoir : l'un, le *collatéral dorsal externe du petit doigt* et le *collatéral dorsal interne de l'annulaire*, l'autre, le *collatéral dorsal externe de l'annulaire* et le *collatéral dorsal interne du médius*.

Rameau dorsal externe.

Collatéraux dorsaux des doigts.

I. *Branches terminales.* 1° *Branche palmaire superficielle*, ou *branche des nerfs collatéraux palmaires des doigts*. Elle fournit, dès son origine, un *rameau musculaire*, qui passe sous le court fléchisseur du petit doigt et se ramifie dans ce muscle et dans le palmaire cutané, et un *rameau anastomotique*, qui s'unit à la 6e branche terminale du médian ; puis elle se divise en deux rameaux, l'un *interne*, l'autre *externe*.

Branche palmaire superficielle.

L'*interne*, plus petit, croise obliquement les muscles de la région hypothénar, est subjacent au muscle palmaire cutané, lorsqu'il existe, et gagne le côté interne de la face antérieure du petit doigt, dont il forme le *collatéral palmaire interne* (1) ;

L'*externe*, plus considérable, envoie un filet de communication au nerf médian et se bifurque pour aller constituer le *collatéral palmaire externe du petit doigt* et le *collatéral palmaire interne de l'annulaire*.

2° *Branche palmaire profonde* ou *musculaire*. Elle est un peu plus volumineuse que la superficielle. Immédiatement après son origine, elle se réfléchit de dedans en dehors, au-dessous de l'os crochu, traverse le court fléchisseur du petit doigt, pour s'enfoncer profondément dans la paume de la main, en sorte que, pour la mettre à découvert, il faut diviser tous les tendons de la région palmaire. Cette branche décrit dans la paume de la main une courbe ou arcade transversale à concavité supérieure, située au-devant des métacarpiens, analogue à l'arcade artérielle profonde, qui la croise à angle aigu.

Branche terminale profonde.

Elle décrit une arcade.

(1) J'ai noté que le muscle palmaire, lorsqu'il existe, est fourni par ce rameau.

Nerfs des muscles de l'hypothénar.

Il ne naît aucun rameau de la concavité de cette arcade ; mais sa convexité en fournit un grand nombre, dans l'ordre suivant :

a. Au niveau de son passage entre le pisiforme et l'os crochu, trois rameaux pour les *trois muscles de l'éminence hypothénar*, savoir : l'abducteur, le fléchisseur et l'opposant.

Nerfs des deux derniers interosseux palmaires ; des deux lombricaux internes.

b. Deux filets descendants fort remarquables, qui fournissent aux *deux derniers interosseux palmaires*, et qui vont se terminer aux *deux lombricaux les plus internes*. (Les deux lombricaux externes, et quelquefois le 3e lombrical, reçoivent leurs nerfs du médian.)

Les trois rameaux perforants appartiennent aux muscles interosseux.

c. *Trois rameaux perforants*, qui se portent directement d'avant en arrière, entre les extrémités supérieures des métacarpiens, fournissent des rameaux aux muscles interosseux palmaires, marchent dans la ligne celluleuse qui sépare le muscle interosseux dorsal de l'interosseux palmaire, fournissent à l'interosseux dorsal correspondant et se terminent en s'anastomosant avec les rameaux collatéraux dorsaux fournis, soit par le cubital, soit par le radial.

Nerfs de l'adducteur du pouce. Du 1er interosseux dorsal.

Nous pouvons considérer comme les divisions terminales de la branche profonde : 1° deux rameaux qui sont destinés aux deux portions du muscle *adducteur du pouce* (1) ; 2° le rameau du *premier interosseux dorsal*, lequel fournit à l'adducteur du pouce un filet qui pénètre dans ce muscle près de son bord inférieur.

Résumé de la distribution du nerf cubital.

Résumé. Il résulte de ce qui précède :

1° Que le nerf cubital ne fournit aucune branche au bras ;

2° Qu'il fournit à l'avant-bras des *branches musculaires*, destinées au cubital antérieur et à la moitié interne du fléchisseur profond des doigts, et un *filet cutané*, qui s'anastomose avec le brachial cutané interne ;

3° Qu'il fournit à la main une *branche dorsale cutanée*, de laquelle émanent les nerfs collatéraux dorsaux du petit doigt, de l'annulaire et le collatéral dorsal interne du médius ; une *branche palmaire cutanée*, qui donne les deux collatéraux palmaires du petit doigt et le collatéral interne de l'annulaire, et une *branche palmaire musculaire*, qui fournit aux trois muscles de l'éminence hypothénar, à tous les muscles interosseux, parmi lesquels nous pouvons comprendre l'adducteur du pouce (2), et aux deux lombricaux internes.

5° NERF RADIAL.

Destination générale du nerf radial.

Le *nerf radial*, qui constitue la plus volumineuse des branches de terminaison du plexus brachial, est un nerf musculo-cutané, destiné, d'une part, au triceps brachial, aux muscles de la région postérieure et externe de l'avant-bras, par conséquent, aux muscles extenseurs de l'avant-bras, de la main et

(1) On doit se rappeler que j'ai considéré (voyez MYOLOGIE) comme appartenant à l'adducteur du pouce toute la portion du court fléchisseur des auteurs qui est en dedans du tendon du long fléchisseur propre du pouce, ou, en d'autres termes, toute la portion qui s'attache à l'os sésamoïde interne de l'articulation métacarpo-phalangienne. La distribution des nerfs vient à l'appui de ma manière de voir ; car le court fléchisseur du pouce reçoit du médian, tandis que les deux chefs du muscle adducteur reçoivent du cubital.

(2) Il est tout à fait rationnel de considérer l'adducteur du pouce comme le premier interosseux palmaire, qui, pour des circonstances relatives au puissant mouvement d'adduction, s'insère au troisième métacarpien.

Ulnar collateral branch. Krause. Berl. Abh. 1868 8.

Krause. Historical notice of a branch of radial.
J. A. Med. X 178 1870
Arch. f. Path. Anat. 1881 370

Paralgni. Dissertazione. Bull. Soc. Chir. de Paris. 1879-.

Involvement in Callus. Lab. anerie. Phila. Med. Times. II 1.
" " " Callus. Bull. et Mem. Soc. 1880 262

Mitchell. Phil. Med. News 1882 288.

in Anwendung Gruber on dividing radio-cut. for ulnar
back of hand & fingers. Arch. d. Anat. X 179

Paralysie pour fract. hum. Trousseau. N

Rev. de Chir. IV 197

Cours cours hummum. Faraboeuf. Progrès Méd. VII 17

De distribution de nerf régime. Jaccoud. 9. 3 Aout. 1884.

des doigts; d'autre part, à la peau du bras, de l'avant-bras et de la région dorsale de la main.

Il naît à la fois des cinq paires qui constituent le plexus brachial (*fig.* 162), par un tronc qui lui est commun avec le nerf circonflexe, et se détache du plexus sur un plan postérieur au nerf cubital, auquel il est accolé. Aussitôt après son origine, il se porte en bas, en arrière et en dehors, au devant des tendons réunis du grand dorsal et du grand rond, pour gagner la gouttière humérale, dans laquelle il s'engage, en passant entre la longue portion et la portion interne du triceps brachial, parcourt toute l'étendue de cette gouttière, où il se trouve en rapport avec l'artère et la veine humérales profondes. Devenu externe et antérieur au sortir de cette gouttière, c'est-à-dire à la réunion des deux tiers supérieurs avec le tiers inférieur de l'humérus, le nerf radial se porte verticalement en bas, entre le long supinateur et le brachial antérieur, puis entre le brachial antérieur et le premier radial externe, croise l'articulation du coude, en passant au-devant de la petite tête de l'humérus et de l'extrémité supérieure du radius, et se termine en se bifurquant.

Origine du nerf radial. Sa direction. Son trajet spiroïde dans la gouttière humérale.

Dans tout le cours de son trajet le long de l'avant-bras, le nerf radial est situé en dehors de l'artère radiale, de même que le nerf cubital est situé en dedans de l'artère cubitale. Les nerfs de l'avant-bras sont donc plus éloignés de l'axe du membre que les artères.

Ses rapports avec l'artère radiale.

A. — Branches collatérales du nerf radial.

Dans son trajet inflexe et comme spiroïde le long du bras et dans son trajet direct le long de l'avant-bras, le nerf radial fournit un grand nombre de rameaux collatéraux, dans l'ordre suivant :

Branches.

a. Avant de s'engager dans la gouttière humérale,

1° Un *rameau cutané interne*, qui, d'abord sous-aponévrotique, traverse l'aponévrose pour s'accoler à la peau et se diviser en deux filets, qui se portent obliquement en arrière et peuvent être suivis jusqu'à l'olécrâne.

Rameau cutané brachial interne.

2° *Plusieurs rameaux considérables à la longue portion du triceps*; le plus élevé de ces rameaux est récurrent et peut être suivi jusqu'aux attaches scapulaires du muscle. Un rameau descendant, très-volumineux, peut être suivi jusqu'à l'olécrâne.

Rameau de la longue portion du triceps.

3° Un *rameau au vaste interne* ; une division de ce rameau, qui est considérable, longe le bord interne de l'humérus, au-devant du vaste interne du triceps huméral, et ne pénètre dans ce muscle qu'au voisinage de l'articulation du coude.

Rameau du vaste interne.

b. Au sortir de la gouttière humérale,

1° Le *rameau cutané externe*, nerf très-considérable, qui traverse les fibres musculaires du triceps et l'aponévrose humérale, pour s'accoler immédiatement à la peau de la région externe du bras, se dirige obliquement en arrière et se divise en un grand nombre de filets, qui fournissent à la peau de la région postérieure de l'avant-bras et peuvent être suivis jusqu'au carpe.

Rameau cutané brachial externe.

2° Le *rameau du vaste externe et de l'anconé*, si remarquable par sa longueur, qui se place entre le vaste externe et la longue portion du triceps huméral, fournit au premier de ces muscles, se porte verticalement en bas, pénètre dans l'épaisseur du muscle anconé et peut être suivi jusqu'à sa partie inférieure.

Rameau du vaste externe et de l'anconé.

Tous ces rameaux présentent ceci de remarquable, qu'ils naissent, à peu de

Rameaux du long supinateur et du premier radial externe.

chose près, à la même hauteur, c'est-à-dire, au voisinage de l'articulation scapulo-humérale, et marchent à côté du tronc du nerf radial, auquel ils sont accolés.

c. Près du pli du coude.

Les *rameaux* du *long supinateur* et ceux du *premier radial externe*, lesquels pénètrent dans ces muscles par leur partie supérieure et par leur face interne.

B. — Branches terminales du nerf radial.

Bifurcation du nerf radial.

Réduit à la moitié et même à moins de la moitié de son volume par l'émission successive des rameaux précédents, le nerf radial se divise, au-devant de l'articulation du coude, en deux branches inégales, l'une *profonde, musculaire* ou *antibrachiale*, l'autre *superficielle, cutanée* ou *digitale* (*fig.* 166 et 167).

Branche profonde. Rameau du second radial externe.

1° La *branche terminale profonde* ou *musculaire* du radial est la plus considérable ; elle fournit immédiatement le *rameau du second radial externe*, lequel se porte verticalement au-devant de ce muscle, dans lequel il s'enfonce bientôt. Après avoir émis ce rameau, la branche antibrachiale s'aplatit, s'enfonce dans le court supinateur, se contourne très-obliquement en spirale autour du radius, toujours dans l'épaisseur du muscle, auquel elle fournit des rameaux (*rameaux du court supinateur*) ; devenue postérieure, elle émerge du court supinateur et s'épanouit immédiatement en un grand nombre de rameaux divergents, dont les uns sont destinés à la couche superficielle et les autres à la couche profonde des muscles de la région postérieure de l'avant-bras.

Rameaux du court supinateur. Rameaux de la couche superficielle.

La branche terminale profonde fournit à la *couche superficielle* :

Les *rameaux de l'extenseur commun des doigts*, qui sont très-nombreux, divergents, et dont les supérieurs sont récurrents ;

Le *rameau de l'extenseur propre du petit doigt* ;

Le *rameau du cubital postérieur* : tous ces rameaux naissent par un tronc commun et pénètrent les muscles par leur face profonde.

Rameaux de la couche profonde.

Les *rameaux de la couche profonde* naissent d'un tronc commun, qu'on peut considérer comme la continuation de la branche musculaire, considérablement amoindrie. Ce tronc commun se porte verticalement en bas, entre la couche musculaire superficielle et la couche profonde, s'engage entre les muscles long abducteur et court extenseur du pouce, d'une part, et le long extenseur du pouce, d'autre part, s'accole au ligament interosseux, et fournit

Au *long extenseur propre du pouce*, un premier rameau qui pénètre le muscle par sa face superficielle, un second rameau, qui s'y engage par sa face profonde ;

A l'*extenseur propre de l'index*, un petit rameau qui y pénètre par son bord externe ; il fournit, en outre,

Au *long abducteur* du pouce,

Et au *court extenseur du pouce*.

Après avoir fourni tous ces rameaux, la branche terminale profonde du nerf radial, devenue extrêmement grêle, se place dans la gouttière des tendons de l'extenseur commun, au-dessous desquels elle est placée, s'accole au périoste, traverse le carpe et s'épanouit en une multitude de *filets articulaires*, qui pénètrent dans les articulations radio-carpiennes, carpiennes et carpo-métacarpiennes. Dans toute cette dernière portion de son trajet, le nerf est grisâtre, renflé et comme noueux, disposition qui est commune à tous les nerfs articulaires.

Filets articulaires du nerf radial.





2° La *branche terminale superficielle, cutanée* ou *digitale*, entièrement destinée à la peau, forme la *branche dorsale externe de la main*. D'un volume moindre de moitié que la branche musculaire, cette branche se porte verticalement en bas, entre le long supinateur et le premier radial externe, en dehors de l'artère radiale, qu'elle longe; parvenue à la portion moyenne de l'avant-bras, elle se dégage de dessous le tendon du long supinateur, dont elle côtoie le bord externe. D'abord sous-aponévrotique, elle traverse bientôt l'aponévrose, pour devenir sous-cutanée, se porte verticalement en bas, s'anastomose avec un rameau du musculo-cutané et, parvenue à 5 centimètres au-dessus de l'apophyse styloïde du radius, se divise en trois rameaux, l'un *externe*, l'autre *moyen*, l'autre *interne*. Branche superficielle du nerf radial.

Le *rameau externe*, qui est le plus petit, côtoie la partie externe de l'apophyse styloïde du radius, le bord externe du carpe, du premier métacarpien, de la première phalange du pouce, puis de la seconde, et va se terminer dans le tissu cutané sub-unguéal : c'est le *nerf collatéral dorsal externe du pouce*. Rameau collatéral externe dorsal du pouce.

Le *rameau moyen*, beaucoup plus volumineux, se porte obliquement derrière le radius, croise les tendons du long abducteur et du court extenseur du pouce, et se divise pour former le *collatéral dorsal interne du pouce* et le *collatéral dorsal externe* de l'*index*. Rameau interne. Sa division en trois rameaux collatéraux dorsaux.

Le *rameau interne*, anastomosé par un ou plusieurs filets avec la branche dorsale cutanée du cubital, se bifurque pour former le *collatéral dorsal interne de l'index* et le *collatéral dorsal externe du médius*.

Résumé. Il résulte de la description qui précède, que le nerf radial fournit : Résumé du nerf radial.

1° Au *bras*, *deux rameaux cutanés*, l'un interne, plus petit, l'autre externe, beaucoup plus considérable, que j'ai pu suivre jusqu'au carpe; des *rameaux musculaires*, aux trois portions du triceps brachial et à l'anconé;

2° A l'*avant-bras*, des *branches musculaires* pour tous les muscles de la couche profonde et de la couche superficielle de la région postérieure et pour tous les muscles de la région externe;

3° A la *main*, des rameaux cutanés, savoir : les collatéraux dorsaux du pouce et de l'index et le collatéral dorsal externe du médius.

Nous avons vu que c'est le nerf cubital qui fournit les autres collatéraux dorsaux des doigts.

RÉSUMÉ DE LA DISTRIBUTION DES NERFS DU PLEXUS BRACHIAL.

La description qui précède établit que le plexus brachial fournit à la peau, aux muscles et aux articulations du membre thoracique, en y comprenant l'épaule. Résumons brièvement : 1° les branches musculaires; 2° les branches cutanées.

1° *Branches musculaires. Par ses branches collatérales*, le plexus brachial fournit aux scalènes et à tous les muscles qui meuvent l'épaule, sauf le trapèze, qui reçoit ses rameaux du plexus cervical et de l'accessoire de Willis ; *par ses branches terminales*, il fournit à tous les muscles du bras, de l'avant-bras et de la main. Branches musculaires collatérales et terminales.

a. Nerfs des muscles qui meuvent l'épaule. Chacun des muscles qui meuvent l'épaule, reçoit un nerf particulier : ainsi, on trouve, indépendamment des filets nerveux des scalènes, le nerf du sous-clavier, le nerf de l'angulaire, les nerfs du rhomboïde, le nerf du grand dentelé, plus connu sous le nom de nerf mammaire externe. Nerfs des muscles qui meuvent l'épaule.





2° La *branche terminale superficielle, cutanée* ou *digitale*, entièrement destinée à la peau, forme la *branche dorsale externe de la main*. D'un volume moindre de moitié que la branche musculaire, cette branche se porte verticalement en bas, entre le long supinateur et le premier radial externe, en dehors de l'artère radiale, qu'elle longe; parvenue à la portion moyenne de l'avant-bras, elle se dégage de dessous le tendon du long supinateur, dont elle côtoie le bord externe. D'abord sous-aponévrotique, elle traverse bientôt l'aponévrose, pour devenir sous-cutanée, se porte verticalement en bas, s'anastomose avec un rameau du musculo-cutané et, parvenue à 5 centimètres au-dessus de l'apophyse styloïde du radius, se divise en trois rameaux, l'un *externe*, l'autre *moyen*, l'autre *interne*. Branche superficielle du nerf radial.

Le *rameau externe*, qui est le plus petit, côtoie la partie externe de l'apophyse styloïde du radius, le bord externe du carpe, du premier métacarpien, de la première phalange du pouce, puis de la seconde, et va se terminer dans le tissu cutané sub-unguéal : c'est le *nerf collatéral dorsal externe du pouce*. Rameau collatéral externe dorsal du pouce.

Le *rameau moyen*, beaucoup plus volumineux, se porte obliquement derrière le radius, croise les tendons du long abducteur et du court extenseur du pouce, et se divise pour former le *collatéral dorsal interne du pouce* et le *collatéral dorsal externe* de l'*index*. Rameau interne. Sa division en trois rameaux collatéraux dorsaux.

Le *rameau interne*, anastomosé par un ou plusieurs filets avec la branche dorsale cutanée du cubital, se bifurque pour former le *collatéral dorsal interne de l'index* et le *collatéral dorsal externe du médius*.

Résumé. Il résulte de la description qui précède, que le nerf radial fournit : Résumé du nerf radial.

1° Au *bras, deux rameaux cutanés*, l'un interne, plus petit, l'autre externe, beaucoup plus considérable, que j'ai pu suivre jusqu'au carpe ; des *rameaux musculaires*, aux trois portions du triceps brachial et à l'anconé ;

2° A l'*avant-bras*, des *branches musculaires* pour tous les muscles de la couche profonde et de la couche superficielle de la région postérieure et pour tous les muscles de la région externe ;

3° A la *main*, des rameaux cutanés, savoir : les collatéraux dorsaux du pouce et de l'index et le collatéral dorsal externe du médius.

Nous avons vu que c'est le nerf cubital qui fournit les autres collatéraux dorsaux des doigts.

RÉSUMÉ DE LA DISTRIBUTION DES NERFS DU PLEXUS BRACHIAL.

La description qui précède établit que le plexus brachial fournit à la peau, aux muscles et aux articulations du membre thoracique, en y comprenant l'épaule. Résumons brièvement : 1° les branches musculaires ; 2° les branches cutanées.

1° *Branches musculaires. Par ses branches collatérales*, le plexus brachial fournit aux scalènes et à tous les muscles qui meuvent l'épaule, sauf le trapèze, qui reçoit ses rameaux du plexus cervical et de l'accessoire de Willis ; *par ses branches terminales*, il fournit à tous les muscles du bras, de l'avant-bras et de la main. Branches musculaires collatérales et terminales.

a. Nerfs des muscles qui meuvent l'épaule. Chacun des muscles qui meuvent l'épaule, reçoit un nerf particulier : ainsi, on trouve, indépendamment des filets nerveux des scalènes, le nerf du sous-clavier, le nerf de l'angulaire, les nerfs du rhomboïde, le nerf du grand dentelé, plus connu sous le nom de nerf mammaire externe. Nerfs des muscles qui meuvent l'épaule.

Nerfs des muscles qui meuvent le bras.

b. Nerfs des muscles qui meuvent le bras. Tantôt il existe un nerf isolé pour chaque muscle, tantôt le même nerf fournit à deux muscles. Nous trouvons ici le nerf du grand dorsal, nerf collatéral né au-dessus de la clavicule, généralement décrit, mais à tort, comme un rameau émané du nerf sous-scapulaire, le nerf du grand rond, qui provient du nerf sous-scapulaire, le nerf du grand pectoral, le nerf du petit pectoral, le nerf du deltoïde ou nerf axillaire, qui donne en même temps attache au muscle petit rond. Les muscles sus-épineux et sous-épineux reçoivent leurs filets de la même branche, du nerf sus-scapulaire.

Nerfs des muscles qui meuvent l'avant-bras sur le bras.

c. Nerfs des muscles qui meuvent l'avant-bras sur le bras. Les muscles de la région antérieure ou fléchisseurs de l'avant-bras sur le bras, savoir : le biceps, le coraco-brachial et le brachial antérieur, reçoivent leurs nerfs du musculo-cutané; l'extenseur unique de l'avant-bras ou muscle de la région postérieure, le triceps, reçoit ses nerfs exclusivement du radial. Le nerf cubital n'y jette aucun filet.

Nerfs des muscles de la région postérieure de l'avant-bras.

d. Nerfs des muscles qui meuvent le radius sur le cubitus, la main et les doigts. Les *muscles de la région postérieure de l'avant-bras*, savoir : ceux de la *couche superficielle* : extenseur commun, extenseur propre du petit doigt, cubital postérieur, et ceux de la *couche profonde* : long abducteur, court extenseur et long extenseur du pouce, extenseur de l'index, reçoivent leurs nerfs du *radial*.

Nerfs des muscles de la région externe;

Les *muscles de la région externe de l'avant-bras*, le long supinateur, le premier et le second radial externe et le court supinateur, reçoivent leurs rameaux du même nerf *radial*.

De la région antérieure de l'avant-bras;

Les *muscles de la région antérieure de l'avant-bras* reçoivent leurs filets du *nerf médian*, à l'exception du cubital antérieur et de la moitié interne du fléchisseur profond, qui sont fournis par le nerf *cubital*. Le muscle fléchisseur profond, par une exception qui n'est pas très-rare pour les muscles composés, reçoit donc ses nerfs de deux sources différentes : d'où il résulte que la section du nerf médian paralyse les fléchisseurs de l'index et du médian, et que la section du nerf cubital paralyse les fléchisseurs du petit doigt et de l'annulaire.

Nerfs des muscles intrinsèques de la main.

e. Nerfs des muscles intrinsèques de la main. Les muscles de la main sont animés :

Ceux du *thénar* par le nerf *médian*;

Ceux de l'*hypothénar* par le nerf *cubital*;

Les *deux lombricaux externes* par le nerf *médian*; les deux *lombricaux internes* par le nerf *cubital* :

Tous les interosseux, y compris l'adducteur du pouce, par le nerf *cubital* (1).

Branches cutanées émanées du plexus brachial.

2° *Branches cutanées* (2). *a. Épaule.* La peau qui revêt la région antérieure ex-

(1) La distribution des nerfs dans les muscles de la main légitime donc le rapprochement que j'ai établi (voyez MYOLOGIE) entre l'adducteur du pouce et les autres interosseux. L'adducteur du pouce n'est autre chose qu'un interosseux palmaire dont les insertions internes ont lieu, non au deuxième métacarpien, mais au troisième. L'étendue ou l'importance des mouvements d'adduction du pouce nécessitait cette transposition d'insertions. Il y a donc quatre interosseux dorsaux et quatre interosseux palmaires.

(2) Une belle préparation des rameaux cutanés du membre thoracique consiste à dépouiller ce membre de la peau, soit en la renversant, comme on le fait sur une anguille qu'on écorche, soit en faisant une incision longitudinale de la peau qui revêt le côté externe du membre. Dans l'un et l'autre cas, on doit enlever les aponévroses avec la peau. Dans le premier mode, qui donne un très-beau résultat, la peau renversée figure une espèce de gant dont la surface interne est formée par la surface épidermique de la peau, et dont la surface externe est formée par la face profonde de la peau.

(See above case)

On distribution of collateral nerves of the fingers & on
J. d. Anat. III 191. Virch. Jahr. 1875 P. 1
nerve section of upper limb. Richelot. ~~Hayem IV 2~~

Gruber, case where ulnar gave branch to 4 & 5 & radial to all the fingers on dorsum. Virch. 54 J. f. Anat. I 30

Giacomini gives case where dorsal branch of ulnar absent, the radial supplying all the fingers. Jahresbericht, 1872. P. 30 f. Anat.

Richelot J. d. Anat IV 223, & V 265

Gruber. J. d. Anat. X 179

Avgoni Ch. de P. 1879 i h. y. H. Lit.

Gruber. J. d. Anat. 1881 179. Radio-cut. 4. taking

fibres of ulnar at back of hand & fingers.

Digital nerves of hand. Gaupp. Arch. f. Anat 1884 103

Gruber. J. d. Anat. for 1885 292.



terne de l'épaule, reçoit ses nerfs du plexus cervical : ce sont les filets sus-acromiaux. La région postérieure de l'épaule est fournie par le nerf circonflexe.

b. Bras. La peau de la *région externe* du bras reçoit ses filets des rameaux cutanés du *nerf circonflexe* et du rameau cutané brachial externe du nerf *radial*. Nerfs cutanés de l'épaule et du bras ;

La peau des *régions interne* et *antérieure* du bras reçoit les siens du rameau cutané brachial interne du *radial*, de l'*accessoire* du brachial cutané interne, anastomosé avec le deuxième nerf intercostal, d'un petit rameau émané du *brachial cutané interne* et du rameau brachial du *troisième nerf intercostal*.

c. Avant-bras. La peau de l'avant-bras reçoit ses filets du *brachial cutané interne*, qui s'anastomose avec des filets cutanés émanés du *radial* ; elle reçoit, en outre, des filets du *cubital* et du *musculo-cutané*. Nerfs cutanés de l'avant-bras ;

d. Main. La peau de la *région dorsale* de la main et des doigts reçoit ses filets, dans la moitié externe de cette région, de la branche dorsale du *nerf radial*, et dans sa moitié interne, de la branche dorsale du *nerf cubital* (1). Nerfs de la région dorsale de la main

La peau de la *région palmaire* de la main et des doigts reçoit ses filets, dans les deux tiers externes, du nerf *médian*, et dans le tiers interne, du *nerf cubital*. Plus rigoureusement, le nerf médian fournit, indépendamment des rameaux cutanés palmaires, les rameaux collatéraux palmaires externe et interne du pouce, de l'index, du médius, et le collatéral externe de l'annulaire ; le nerf cubital fournit les rameaux collatéraux palmaires externe et interne du petit doigt et le collatéral interne de l'annulaire. Nerfs de la région palmaire.

Quelques-unes des branches de terminaison du nerf médian, les divisions terminales du brachial cutané interne et du musculo-cutané viennent se perdre dans la peau de la partie supérieure de la paume de la main.

Les nerfs collatéraux palmaires des doigts présentent ceci de remarquable, que les rameaux qu'ils fournissent à la peau, sont ou opposés ou alternes, que chaque branche se termine isolément en s'épanouissant en pinceau, que les rameaux fournis par les branches internes s'anastomosent, à leur terminaison, avec les rameaux fournis par les branches externes, que les extrémités terminales des branches collatérales externe et interne s'anastomosent de même entre elles dans la pulpe du doigt, et s'épanouissent en fournissant à la peau de la pulpe des doigts et au derme sous-ongléal. Disposition générale des nerfs collatéraux des doigts.

Les rameaux qui fournissent à la face palmaire des doigts, présentent en grand nombre les corpuscules si remarquables connus sous le nom de *corpuscules de Pacini*.

3° *Branches articulaires, périostiques et osseuses.* Les filets articulaires sont remarquables par leur disposition noueuse, les branches périostiques, par la ténuité et par la longueur de leur trajet. Ces dernières ne peuvent être bien vues que sur des membres qui ont macéré dans l'acide nitrique. Tous ces nerfs périostiques et articulaires devront être l'objet d'une description particulière. Branches articulaires, périostiques et osseuses.

(1) Tandis que la distribution des nerfs cutanés palmaires est constante, celle des nerfs cutanés dorsaux présente quelques variétés : ainsi, il n'est pas rare de voir le nerf radial fournir les collatéraux dorsaux du pouce, de l'index et du médius et le collatéral dorsal externe de l'annulaire, c'est-à-dire sept collatéraux dorsaux ; alors le cubital donne seulement les collatéraux dorsaux du petit doigt et le collatéral interne de l'annulaire. On peut dire qu'il y a une solidarité parfaite entre les rameaux dorsaux cutanés fournis à la main par le radial et par le cubital.

§ 5. — BRANCHES ANTÉRIEURES DES NERFS DORSAUX, OU NERFS INTERCOSTAUX.

Préparation. Rechercher avec beaucoup de soin les rameaux cutanés, dont les uns répondent aux côtés du sternum, les autres à la partie moyenne des espaces intercostaux. Scier le sternum sur la ligne médiane, diviser l'abdomen sur la ligne blanche. Sacrifier une moitié du thorax, ou mieux, fracturer les côtes à leur partie moyenne, pour pouvoir étudier les nerfs de dedans en dehors.

Les nerfs intercostaux sont au nombre de douze.

Au nombre de douze, les *branches antérieures des nerfs dorsaux*, ou *nerfs intercostaux*, sont destinées aux muscles et à la peau des parois du thorax et de l'abdomen (1). Ces branches présentent à la fois une grande uniformité et une grande simplicité de distribution. Je vais d'abord exposer leurs caractères communs, j'indiquerai ensuite les particularités que présentent quelques-unes d'entre elles.

Forme rubanée.

A. *Caractères communs.* Séparées, à leur origine, des branches postérieures par le ligament costo-transversaire supérieur, les *branches antérieures des nerfs dorsaux* ou *nerfs intercostaux* se présentent sous l'aspect de rubans aplatis et gagnent la partie moyenne de l'espace intercostal qui leur correspond ; là, elles sont placées entre la plèvre et la lame fibreuse qui fait suite au muscle intercostal interne.

Immédiatement après leur sortie des trous de conjugaison, elles fournissent un ou deux filets aux ganglions thoraciques correspondants du grand sympathique.

Distribution commune à tous ces nerfs.

Parvenues à une certaine distance, elles s'engagent entre les muscles intercostaux interne et externe, et vont se rapprochant de la gouttière de la côte qui est au-dessus, mais ne s'y logent pas, car elles sont toujours subjacentes aux vaisseaux intercostaux.

Leur bifurcation.

A une distance qui est à peu près la même pour tous les espaces, c'est-à-dire, à la partie moyenne de l'intervalle qui sépare la colonne vertébrale du sternum, les branches intercostales se divisent en deux rameaux, l'un *intercostal*, l'autre *perforant* ou *cutané*.

Rameau intercostal.

1° Le *rameau intercostal* ou *musculo-cutané* est la continuation du tronc, dont il ne se distingue que par son moindre volume. Il longe le bord inférieur de la côte qui est au-dessus, puis celui du cartilage costal ; quelquefois il se place à la face interne de ce cartilage, et, parvenu à l'extrémité antérieure de l'espace intercostal, perfore cet espace d'arrière en avant, en longeant le sternum, s'incline un peu en dedans sur le sternum, pour se réfléchir ensuite de dedans en dehors, entre le grand pectoral et la peau, à laquelle il se distribue. On peut appeler ces petits filets, *filets perforants antérieurs*. Chemin faisant, la branche intercostale et le rameau intercostal qui lui fait suite, fournissent un grand nombre de filets nerveux. Il n'est pas rare de voir la branche intercostale donner, en arrière, un petit rameau qui gagne le bord supérieur de la côte qui est au-dessous. Lorsque ce rameau n'existe pas, il est remplacé par plusieurs filets qui affectent la même distribution, et dont plusieurs vont même gagner l'espace intercostal qui est au-dessous, en coupant obliquement la face interne de la côte. De même, on voit quelquefois de petits filets détachés

Filets perforants antérieurs.

Séparation successive des filets dont la réunion constitue la branche intercostale et le rameau intercostal.

(1) Haller n'en admet que onze, parce qu'il considère, non sans motif, le douzième nerf dorsal comme une paire lombaire.

Do pegulas albens z pow. rowu z domenem
Adamkiewicz. J. d. Aust. x 1 169.



upérieur du nerf se porter sur la face interne de la côte supérieure, re l'espace intercostal qui est au-dessus. Enfin, du bord inférieur de e intercostale et du rameau intercostal se détachent incessamment qui se décomposent en filaments, lesquels s'infléchissent les uns vers pour former des arcades ou anses, d'où partent les filaments de terminai- part on ne voit des filaments plus longs et plus déliés : il en est qui par- moitié d'un espace intercostal sans diminuer de volume; plusieurs de ont évidemment périostiques.

au perforant ou *cutané*. Souvent plus considérable que le rameau in- il perfore très-obliquement le muscle intercostal externe et, après un ajet entre ce muscle et le grand dentelé, se divise en deux filets, *ieur* ou *direct*, l'autre *postérieur* ou *réfléchi*. Rameau perforant ou cutané.

antérieur se porte horizontalement d'arrière en avant, devient sous- passant entre les digitations du grand dentelé, pour les huit premiers rcostaux, entre celles du grand oblique, pour les quatre derniers, la peau, sur laquelle il s'épanouit en un grand nombre de filets, qui osent presque toujours avec les filets voisins des paires situées au- au-dessous. Filet antérieur ou direct.

postérieur ou *réfléchi* traverse immédiatement le grand dentelé et le ique, se réfléchit aussitôt sur lui-même, pour se porter d'avant en ar- re le grand dorsal et la peau, et, après un trajet horizontal de 3 à tres, se réfléchit de nouveau d'arrière en avant, pour s'accoler à la y épanouir. Filet postérieur ou réfléchi.

ctères propres à chacun des nerfs intercostaux. 1° *Premier nerf dorsal* ou . Il appartient au plexus brachial, dans lequel il va se jeter im- ent après sa sortie du trou de conjugaison, en croisant à angle aigu la première côte. Son volume considérable le rapproche des dernières vicales, autant qu'il l'éloigne des onze autres paires dorsales.. Le 1er nerf dorsal ou intercostal appartient au plexus brachial.

nier nerf dorsal n'est intercostal que par un petit rameau qu'il fournit du trou de conjugaison. Ce *rameau intercostal* s'applique contre la ieure de la première côte, qu'il croise obliquement d'arrière en avant, re à n'atteindre le premier espace intercostal qu'au niveau de la jonc- côte avec son cartilage et à gagner la partie moyenne de cet espace au du sternum. Là, il traverse perpendiculairement cet espace à la manière paires intercostales et s'épanouit dans les muscles et dans la peau. Son rameau intercostal.

ième nerf dorsal ou *intercostal*. Il croise obliquement la deuxième hors de son col, pour gagner le premier espace intercostal, croise de la même côte vers le milieu de sa longueur, à la manière d'une sé- ar rejoindre le deuxième espace intercostal, et se divise en deux ra- le rameau *intercostal* proprement dit, qui suit le bord inférieur de la côte et ne présente rien de remarquable, et le rameau *perforant* , qui mérite une description particulière. 2e Nerf dorsal ou intercostal.

au perforant ou *cutané*, exclusivement destiné à la peau du bras, est ble par son volume, qui est de beaucoup supérieur à celui des autres du même ordre. Il sort du thorax au niveau de la partie moyenne du espace intercostal, immédiatement au-dessous de la deuxième côte, irectement cet espace, se réfléchit à angle droit sur une arcade aponé- pour se diriger de dedans en dehors, et se divise immédiatement en uscules d'égal volume, l'un *externe*, l'autre *interne*. Son rameau perforant ou cutané est remarquable. Sa division.

Son ramuscule externe.

Le *ramuscule externe* traverse le creux de l'aisselle, reçoit un filet anastomotique de l'accessoire du brachial cutané interne, gagne le bord externe du grand dorsal, qu'il croise, et se divise en deux filets cutanés : l'un, qui s'accole à la peau de la région postérieure du bras, à laquelle il se distribue; l'autre, qui s'accole à la peau de la région interne du bras, marche parallèlement à l'accessoire du brachial cutané et peut être suivi jusqu'au coude.

Son ramuscule interne.

Le *ramuscule interne* croise le bord externe du grand dorsal, au-dessous du précédent, s'accole à la peau et se divise en filets internes et en filets postérieurs, lesquels se perdent tous dans la peau du bras.

Le rameau perforant du deuxième nerf intercostal est donc destiné à compléter le système des nerfs cutanés du bras.

3e nerf dorsal ou intercostal. Sa branche perforante ou cutanée.

3° *Troisième nerf dorsal* ou *intercostal*. Sa description rentre exactement dans la description générale, à l'exception de sa *branche perforante* ou *cutanée*, qui se partage, pour ainsi dire, entre les téguments du thorax et ceux du bras. Beaucoup moins volumineuse que la précédente, elle émerge entre les digitations du grand dentelé, se réfléchit sur elle-même d'avant en arrière, fournit un petit rameau à la mamelle, croise le bord externe du grand dorsal au-dessous de la branche perforante du précédent; parvenue au niveau du moignon de l'épaule, elle se réfléchit sur elle-même, en décrivant une courbe à concavité supérieure, et se termine dans la peau qui revêt la partie interne et supérieure du bras.

4e, 5e, 6e, et 7e nerf dorsal ou intercostal.

4° *Quatrième, cinquième, sixième* et *septième nerf dorsal* ou *intercostal*. Leur description rentre exactement dans la description générale. *D'une part*, les muscles intercostaux, triangulaire du sternum, grand oblique, grand dentelé, la partie supérieure des muscles droits, *d'autre part*, les téguments du thorax reçoivent leurs nerfs de ces branches.

Nous appellerons l'attention sur le nombre considérable de filets que reçoit la peau de la mamelle, chez la femme. Les branches perforantes du quatrième et du cinquième nerf intercostal fournissent chacune un rameau destiné à la mamelle et un rameau postérieur, qui croise le grand dorsal, pour se distribuer à la peau qui revêt l'omoplate. La peau de la mamelle reçoit donc des nerfs qui proviennent des 3e, 4e et 5e paires dorsales.

8e, 9e, 10e, et 11e nerf dorsal ou intercostal.

5° *Huitième*, *neuvième*, *dixième* et *onzième nerf dorsal* ou *intercostal*. Ces nerfs appartiennent aux espaces intercostaux formés par les fausses côtes : ils abandonnent ces espaces au moment où les cartilages costaux changent de direction pour devenir ascendants, traversent les insertions costales du diaphragme, sans leur fournir aucun filet, continuent leur trajet oblique dans l'épaisseur des parois abdominales, auxquelles ils sont destinés, et se comportent dans ces parois de la même manière que dans les espaces intercostaux, toutefois avec quelques modifications. Ainsi, les *rameaux perforants* traversent les muscles intercostaux externes et le grand oblique, au même niveau que les rameaux perforants des branches précédentes : les *rameaux intercostaux* proprement dits, devenus *nerfs abdominaux*, marchent entre le grand et le petit oblique, comme ceux des paires supérieures marchaient entre les intercostaux externe et interne. Parvenus au muscle droit, ils émettent, avant de s'engager dans la gaine de ce muscle, un rameau *cutané* ou *perforant* ; puis ils pénètrent dans cette gaine par des ouvertures pratiquées à son angle externe, et se placent entre le muscle droit et l'aponévrose postérieure de la gaine de ce muscle. A la réunion des deux tiers externes avec le tiers interne du muscle droit, ces rameaux marchent très-obliquement de dehors en dedans et se divisent en *filets*

Ces nerfs intercostaux deviennent les nerfs abdominaux.

Leur pénétration dans la gaine du muscle droit.

Leur division en filets musculaires et en filets cutanés.

Son ramuscule externe ;

Le *ramuscule externe* traverse le creux de l'aisselle, reçoit un filet anastomotique de l'accessoire du brachial cutané interne, gagne le bord externe du grand dorsal, qu'il croise, et se divise en deux filets cutanés : l'un, qui s'accole à la peau de la région postérieure du bras, à laquelle il se distribue ; l'autre, qui s'accole à la peau de la région interne du bras, marche parallèlement à l'accessoire du brachial cutané et peut être suivi jusqu'au coude.

Son ramuscule interne.

Le *ramuscule interne* croise le bord externe du grand dorsal, au-dessous du précédent, s'accole à la peau et se divise en filets internes et en filets postérieurs, lesquels se perdent tous dans la peau du bras.

Le rameau perforant du deuxième nerf intercostal est donc destiné à compléter le système des nerfs cutanés du bras.

3e nerf dorsal ou intercostal. Sa branche perforante ou cutanée.

3° *Troisième nerf dorsal* ou *intercostal*. Sa description rentre exactement dans la description générale, à l'exception de sa *branche perforante* ou *cutanée*, qui se partage, pour ainsi dire, entre les téguments du thorax et ceux du bras. Beaucoup moins volumineuse que la précédente, elle émerge entre les digitations du grand dentelé, se réfléchit sur elle-même d'avant en arrière, fournit un petit rameau à la mamelle, croise le bord externe du grand dorsal au-dessous de la branche perforante du précédent ; parvenue au niveau du moignon de l'épaule, elle se réfléchit sur elle-même, en décrivant une courbe à concavité supérieure, et se termine dans la peau qui revêt la partie interne et supérieure du bras.

4e, 5e, 6e, et 7e nerf dorsal ou intercostal.

4° *Quatrième, cinquième, sixième* et *septième nerf dorsal* ou *intercostal*. Leur description rentre exactement dans la description générale. *D'une part*, les muscles intercostaux, triangulaire du sternum, grand oblique, grand dentelé, la partie supérieure des muscles droits, *d'autre part*, les téguments du thorax reçoivent leurs nerfs de ces branches.

Nous appellerons l'attention sur le nombre considérable de filets que reçoit la peau de la mamelle, chez la femme. Les branches perforantes du quatrième et du cinquième nerf intercostal fournissent chacune un rameau destiné à la mamelle et un rameau postérieur, qui croise le grand dorsal, pour se distribuer à la peau qui revêt l'omoplate. La peau de la mamelle reçoit donc des nerfs qui proviennent des 3e, 4e et 5e paires dorsales.

8e, 9e, 10e, et 11e nerf dorsal ou intercostal.

5° *Huitième, neuvième, dixième* et *onzième nerf dorsal* ou *intercostal*. Ces nerfs appartiennent aux espaces intercostaux formés par les fausses côtes : ils abandonnent ces espaces au moment où les cartilages costaux changent de direction pour devenir ascendants, traversent les insertions costales du diaphragme, sans leur fournir aucun filet, continuent leur trajet oblique dans l'épaisseur des parois abdominales, auxquelles ils sont destinés, et se comportent dans ces parois de la même manière que dans les espaces intercostaux, toutefois avec quelques modifications. Ainsi, les *rameaux perforants* traversent les muscles intercostaux externes et le grand oblique, au même niveau que les rameaux perforants des branches précédentes : les *rameaux intercostaux* proprement dits, devenus *nerfs abdominaux*, marchent entre le grand et le petit oblique, comme ceux des paires supérieures marchaient entre les intercostaux externe et interne. Parvenus au muscle droit, ils émettent, avant de s'engager dans la gaine de ce muscle, un rameau *cutané* ou *perforant* ; puis ils pénètrent dans cette gaine par des ouvertures pratiquées à son angle externe, et se placent entre le muscle droit et l'aponévrose postérieure de la gaine de ce muscle. A la réunion des deux tiers externes avec le tiers interne du muscle droit, ces rameaux marchent très-obliquement de dehors en dedans et se divisent en filets

Ces nerfs intercostaux deviennent les nerfs abdominaux.

Leur pénétration dans la gaine du muscle droit.

Leur division en filets musculaires et en filets cutanés.



musculaires, qui se perdent dans le muscle droit et dont les plus inférieurs se portent verticalement en bas, et en *filets cutanés*, qui traversent l'aponévrose antérieure de la gaine du muscle droit, de chaque côté de la ligne blanche, à une distance qui n'est pas toujours la même des deux côtés, se réfléchissent horizontalement en dehors, dans l'épaisseur du tissu cellulaire sous-cutané, et s'accolent à la peau, où ils se distribuent.

12e nerf dorsal ou intercostal.

6° *Douzième nerf dorsal* ou *intercostal*. On pourrait, avec Haller, le considérer comme une première paire lombaire. Plus volumineux que les autres paires dorsales, il sort du canal vertébral entre la première côte et la première vertèbre lombaire, passe au-devant des insertions costales du carré des lombes, longe le bord inférieur de la douzième côte, se porte très-obliquement en bas, comme la côte à laquelle il correspond, traverse l'aponévrose du transverse et, de même que les nerfs précédents, se divise presque immédiatement en deux rameaux, l'un *abdominal*, l'autre *perforant* ou *cutané*.

Son rameau abdominal.

Le *rameau abdominal*, qui répond au rameau intercostal, se porte horizontalement d'arrière en avant, entre le transverse et le petit oblique, fournit à ces muscles, envoie presque toujours, en bas, un rameau anastomotique à la branche abdominale du plexus lombaire, et pénètre dans la gaine du muscle droit, où il présente la disposition indiquée pour les paires précédentes.

Son rameau perforant ou cutané.

Le *rameau perforant* ou *cutané* est extrêmement remarquable par son volume, plus considérable que celui du rameau abdominal, et par sa distribution. Il traverse très-obliquement les muscles petit et grand oblique, auxquels il fournit, s'accole immédiatement à la peau, se porte verticalement en bas, coupe perpendiculairement la crête iliaque et se divise en *filets antérieurs*, *filets postérieurs* et *filets moyens*, qui se distribuent à la peau de la région fessière.

Sa distribution à la région fessière.

Il n'est pas rare de voir cette *branche cutanée fessière* provenir de la première paire lombaire, et alors la branche cutanée de la douzième paire dorsale se comporte comme les paires précédentes et se distribue dans la portion de peau intermédiaire à la dernière côte et à la crête iliaque. Il y a une sorte de solidarité entre la douzième paire dorsale et la première paire lombaire, si bien que leur développement est souvent en raison inverse. Il existe toujours une communication entre ces deux paires de nerfs; mais le mode et le lieu de communication présentent beaucoup de variétés : ainsi, quelquefois elle a lieu par un rameau flexueux qui longe le bord externe du carré des lombes; d'autres fois, c'est dans l'épaisseur des muscles abdominaux que se fait cette anastomose (1).

Solidarité entre la 12e branche antérieure dorsale et la 1re branche antérieure lombaire.

RÉSUMÉ DE LA DISTRIBUTION DES NERFS DORSAUX OU INTERCOSTAUX.

Ils appartiennent aux parois du thorax et de l'abdomen.

Ces nerfs sont affectés aux parois du thorax et de l'abdomen, que nous pouvons considérer, sous tous les rapports, comme constituant une seule et même cavité, la cavité thoraco-abdominale. Les nerfs thoraciques musculaires et cutanés émanés du plexus brachial, quelques petits rameaux émanés du plexus lombaire,

(1) Chez un sujet qui présentait une treizième côte ou côte lombaire, il y avait une treizième paire dorsale, très-considérable, qui croisait la côte surnuméraire et qui présentait à la fois la distribution de la douzième paire dorsale et celle de la première paire lombaire ; elle ne communiquait avec la première paire lombaire que par un filet très-grêle et fournissait un rameau perforant ou cutané qui allait à la région fessière et un rameau ilio-scrotal. Chez ce sujet, il n'y avait que quatre paires lombaires.

les branches rachidiennes postérieures des nerfs dorsaux complètent le système nerveux pariétal du thorax et de l'abdomen.

Les rameaux des nerfs dorsaux ou intercostaux se divisent en *musculaires* et en *cutanés*.

Rameaux musculaires.

Les *rameaux musculaires*, comprenant ceux que fournissent les branches postérieures, aussi bien que ceux qui proviennent des branches antérieures, donnent à tous les muscles qui forment les parois thoraco-abdominales et à ceux qui les recouvrent, savoir : aux muscles des gouttières vertébrales ou spinaux postérieurs, aux intercostaux, au triangulaire du sternum, aux muscles grand et petit oblique, transverse et grand droit de l'abdomen.

Rameaux cutanés.

Pour avoir une bonne idée des *rameaux cutanés*, il faut les mettre à découvert dans une seule et même préparation. On voit alors plusieurs séries linéaires verticales de filets cutanés parallèles, qui sont, en procédant d'avant en arrière :

Il y a trois séries linéaires de rameaux cutanés.

Les *rameaux perforants* ou *cutanés antérieurs*, extrêmement grêles, qui émergent sur le côté du sternum et de la ligne blanche et se réfléchissent en avant.

Les *rameaux perforants* ou *cutanés* qu'on pourrait appeler *moyens*, divisés en *rameaux postéro-antérieurs*, lesquels se dirigent parallèlement d'arrière en avant, vers le sternum, et en *rameaux antéro-postérieurs*, dirigés parallèlement d'avant en arrière, vers la colonne vertébrale.

D'autres *rameaux cutanés* émanent, comme nous l'avons vu, des branches postérieures des nerfs dorsaux, se dirigent parallèlement de dedans en dehors et peuvent être suivis jusqu'au niveau du creux de l'aisselle.

§ 6. — BRANCHES ANTÉRIEURES DES NERFS LOMBAIRES.

Préparation. Pour voir ces nerfs au sortir du trou de conjugaison, de même que pour voir le plexus lombaire, il faut inciser avec précaution le muscle psoas, dans l'épaisseur duquel ils se trouvent ; les branches qui émanent du plexus, doivent être disséquées avec le plus grand soin au moment de leur passage sous l'arcade fémorale et dans leur distribution définitive.

Distribution générale des branches antérieures des nerfs lombaires.

Au nombre de cinq, distinguées par les noms numériques de 1re, 2e, 3e, 4e, 5e, d'un volume graduellement croissant depuis la première jusqu'à la cinquième, les *branches antérieures des paires lombaires* font suite aux branches antérieures des paires dorsales, fournissent immédiatement un rameau ou deux aux ganglions lombaires du grand sympathique, quelques rameaux au muscle psoas, et se jettent dans le *plexus lombaire*, qu'elles constituent par leurs anastomoses.

1re Paire lombaire.

a. Branche antérieure de la 1re paire lombaire. La plus petite de toutes, d'un volume à peu près égal à celui de la 12e paire dorsale, qui lui envoie un rameau, elle se divise, immédiatement après sa sortie du trou de conjugaison, en trois rameaux d'inégal volume, dont deux externes obliques ; ce sont les *branches abdominales* (*ilio-scrotales* des auteurs), et une interne, *anastomotique*, verticale, souvent très-grêle, qui va s'anastomoser avec la 2e paire.

2e Paire lombaire.

b. Branche antérieure de la 2e paire lombaire. Deux fois plus grosse, au moins, que la précédente, elle se porte presque verticalement en bas et fournit une branche antérieure, c'est l'*inguinale interne* (génito-crurale de Bichat) et une branche externe, c'est l'*inguinale externe* (inguino-cutanée de Chaussier). A peine diminuée de volume par l'émission de ces deux branches, la 2e paire lombaire s'aplatit en un ruban plexiforme, fournit un rameau d'origine du nerf

Lumber Serves. Hall. J. d. Aug. 1x 165.

les branches rachidiennes postérieures des nerfs dors
nerveux pariétal du thorax et de l'abdomen.

Les rameaux des nerfs dorsaux ou intercostaux se d
cutanés.

Rameaux musculaires

Les *rameaux musculaires*, comprenant ceux que fo
térieures, aussi bien que ceux qui proviennent des l
nent à tous les muscles qui forment les parois thor
qui les recouvrent, savoir : aux muscles des gouttiè
postérieurs, aux intercostaux, au triangulaire du st
et petit oblique, transverse et grand droit de l'abdon

Rameaux cutanés.

Pour avoir une bonne idée des *rameaux cutanés*,
vert dans une seule et même préparation. On voi
néaires verticales de filets cutanés parallèles, qui son
arrière :

Il y a trois séries linéaires de rameaux cutanés.

Les *rameaux perforants* ou *cutanés antérieurs*, extrêm
sur le côté du sternum et de la ligne blanche et se r

Les *rameaux perforants* ou *cutanés* qu'on pourrait
rameaux postéro-antérieurs, lesquels se dirigent parallè
vers le sternum, et en *rameaux antéro-postérieurs*, di
en arrière, vers la colonne vertébrale.

D'autres *rameaux cutanés* émanent, comme nous l'a
térieures des nerfs dorsaux, se dirigent parallèlem
et peuvent être suivis jusqu'au niveau du creux de l

§ 6. — BRANCHES ANTÉRIEURES DES NE

Préparation. Pour voir ces nerfs au sortir du trou de c
voir le plexus lombaire, il faut inciser avec précaution le
duquel ils se trouvent; les branches qui émanent du plexu
le plus grand soin au moment de leur passage sous l'arcad
bution définitive.

Distribution générale des branches antérieures des nerfs lombaires.

Au nombre de cinq, distinguées par les noms num
d'un volume graduellement croissant depuis la pren
les *branches antérieures des paires lombaires* font suite a
paires dorsales, fournissent immédiatement un ram
lombaires du grand sympathique, quelques rameau
tent dans le *plexus lombaire*, qu'elles constituent par

1re Paire lombaire.

a. Branche antérieure de la 1re paire lombaire. La
volume à peu près égal à celui de la 12e paire do
meau, elle se divise, immédiatement après sa sortie
trois rameaux d'inégal volume, dont deux externes
ches abdominales (*ilio-scrotales* des auteurs), et une i
cale, souvent très-grêle, qui va s'anastomoser avec

2e Paire lombaire.

b. Branche antérieure de la 2e paire lombaire. Deux
que la précédente, elle se porte presque vertic
une branche antérieure, c'est l'*inguinale interne* (g
une branche externe, c'est l'*inguinale externe* (ingui
peine diminuée de volume par l'émission de ces
lombaire s'aplatit en un ruban plexiforme, fournit

Lumber Serves. Hall. J. d. Aust. 1x 165-

Fig. 168.

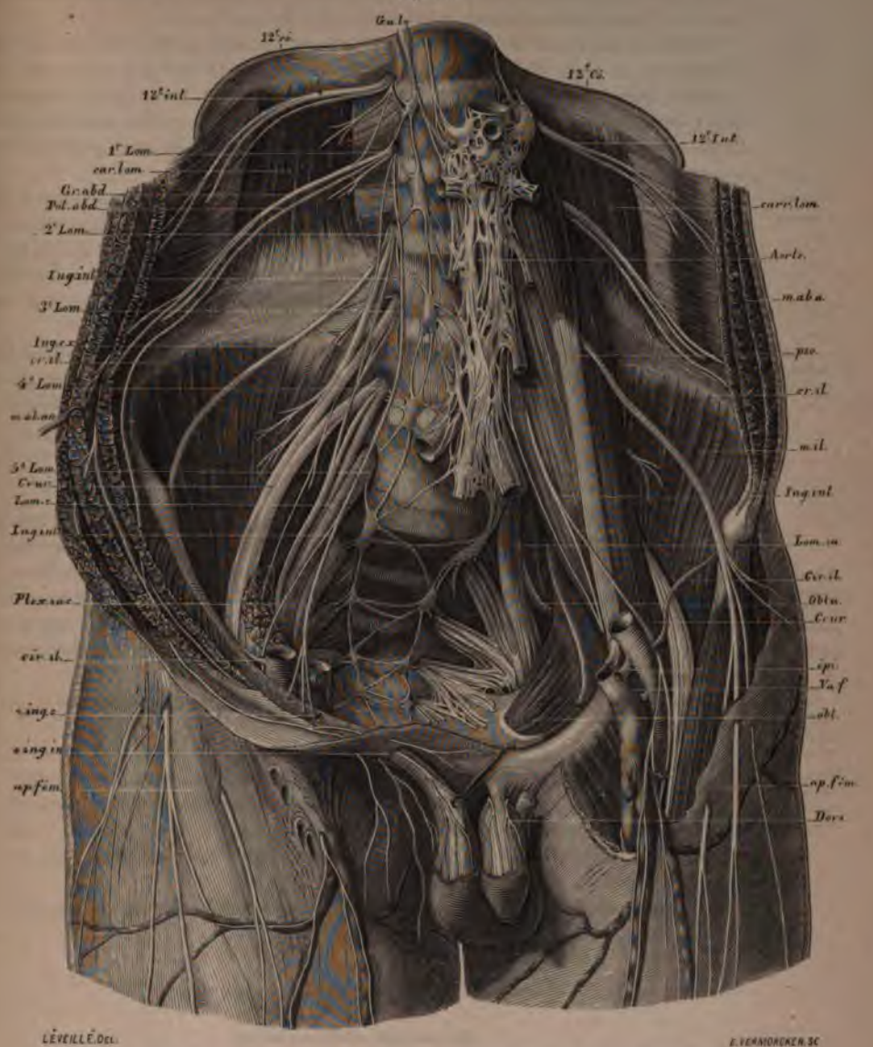

Branches antérieures des nerfs lombaires (d'après L. Hirschfeld) (*).

(*) *Ga. lo.*, chaine des ganglions lombo-sacrés. — 12e *Int.*, 12e nerf intercostal. — *car. lom.*, muscle carré lombaire. — *m. ab. a.*, muscles de la paroi abdominale antérieure. — *cr. il.*, crête iliaque. — *m. il.*, muscle iliaque. — *Ing. int.*, nerf inguinal interne. — *Ing. ext.*, nerf inguinal externe. — *Cir. il.*, artère circonflexe iliaque. — *Crur.*, nerf crural. — *épig.*, artère épigastrique — *Va. f.*, vaisseaux fémoraux. — *Obtu.*, muscle obturateur interne. — *ap. fém.*, aponévrose fémorale. — *Dors.*, nerf dorsal de la verge. — *o. ing. in.*, orifice inguinal inférieur. — *o. ing. s.*, orifice inguinal supérieur. — *Plex. sac.*, plexus sacré. — *Lom. s.*, nerf lombo-sacré. — 5e *Lom.*, branche antérieure de la 5e paire lombaire. — 4e *Lom.*, branche antérieure de la 4e paire lombaire. — 3e *Lom.*, branche antérieure de la 3e paire lombaire. — 2e *Lom.*, branche antérieure de la 2e paire lombaire. — *Pet. abd.*, petite branche abdominale. — *Gr. abd.*, grande branche abdominale. — 1re *Lom.*, branche antérieure de la 1re paire lombaire. — 12e *co.* 12e côte. — *pso.*, muscle psoas.

obturateur, donne des rameaux considérables a
avec la 3e paire, pour concourir à la formation du

3e Paire lombaire.

c. Branche antérieure de la 3e paire. Elle a un v
précédente, se porte obliquement en bas et en deho
renforce beaucoup. Il en résulte un tronc volu
trajet, se divise en deux branches inégales en volu
angle très-aigu et vont s'anastomoser avec deux b
constituer le *nerf crural* et le *nerf obturateur*.

4e Paire lombaire.

d. Branche antérieure de la 4e paire lombaire. Un p
troisième, elle se divise, après un court trajet, en
qui s'unit à la bifurcation externe de la troisième,
une moyenne, qui s'unit à la bifurcation interne de
le *nerf obturateur*; une interne, verticale, *anasto*
5e paire.

5e Paire lombaire.

e. Branche antérieure de la 5e paire lombaire. Un p
quatrième, elle reçoit la branche interne de la 4e
un gros tronc qui va se jeter dans le plexus sacré.
sacré (Bichat).

PLEXUS LOMBAIRE.

Forme triangulaire du plexus lombaire. Sa situation.

Le *plexus lombaire* (plexus lombo-abdominal, Bich
compliqué qui résulte des anastomoses des branche
baires. Étroit en haut, où il est représenté par le
quelquefois grêle, de la 1re et de la 2e paire lombaire
ce qui lui donne une forme triangulaire. Ce plex
corps des vertèbres lombaires, entre les apophyses
du muscle psoas.

Des branches terminales et des branches collatérales du plexus lombaire.

Les branches qui émanent du plexus lombaire, se
terminales.

Les *collatérales*, au nombre de quatre, marchent
péritoine et gagnent l'arcade fémorale. Je les divi
visées en *grande* et en *petite*, et en *inguinales*, distingu
De ces branches, les abdominales seules marchent
péritonéal; les inguinales sont revêtues par une l
maintient contre le muscle psoas-iliaque.

Les *branches terminales* sont au nombre de trois : l
ral et le *nerf lombo-sacré*.

1° Branches collatérales du plexus l

A. — Branches abdomin

Analogie de destination des branches abdominales et des branches musculaires

Les *branches abdominales* du plexus lombaire son

(1) Une modification à la nomenclature des branches
m'a paru nécessaire. Bichat, qui, le premier, les a disting
divise en branches externes ou musculo-cutanées, et en b
rale. Des trois branches externes, Chaussier a désigné l'e
tale, et l'interne sous le nom d'*inguino-cutanée*, la branch
pas donné de nom particulier, restant désignée sous le non

Lumbar nerves. Hole.

Med. Jahr. Wien 1880 141-150

Féré Arch. de Neurol. 1883. 332.

Ferrier – L. d. Anat. X 179

Forgue. Distribution of lumbo-sacral plexus

Comptes rend. Acad Sc. Paris 1884, 106



aux parois de l'abdomen et font suite aux branches antérieures des nerfs dorsaux, avec lesquelles elles présentent beaucoup d'analogie sous le rapport de la distribution (1).

a. Grande branche abdominale. C'est la plus externe ou, si l'on veut, la plus élevée des branches émanées du plexus lombaire (c'est la *branche musculo-cutanée supérieure* de Bichat ; le nom de *branche ilio-scrotale*, sous lequel elle est généralement connue, vient de ce qu'elle envoie un petit rameau cutané à la région pubienne) (2). Grande branche abdominale.

Elle naît de la première paire lombaire, dont elle peut être considérée comme la continuation, traverse immédiatement le psoas, devient sous-péritonéale, marche au-devant du carré des lombes, dans une direction oblique en bas et en dehors, au milieu du tissu graisseux sous-péritonéal, parallèlement à la 12e branche dorsale, et atteint la crête iliaque en dehors du muscle carré des lombes. Là, elle traverse obliquement les insertions aponévrotiques du muscle transverse, se place entre ce dernier muscle et le petit oblique, longe la crête iliaque et se divise en deux rameaux, le rameau *abdominal* proprement dit, et le rameau *pubien*. Elle est la continuation de la branche antérieure de la 1re paire lombaire.

Le *rameau abdominal* proprement dit se porte de dehors en dedans, entre les muscles transverse et petit oblique, marche parallèlement à la branche abdominale de la 12e paire dorsale, avec laquelle elle s'anastomose presque toujours, et se divise bientôt, à la manière des dernières branches intercostales, en deux filets, l'un, qui pénètre dans l'épaisseur du muscle droit, l'autre, qui, après avoir pénétré dans la gaîne de ce muscle, la traverse pour se distribuer à la peau correspondante. Sa division en rameau abdominal ;

Le *rameau pubien* continue le trajet primitif du nerf, reçoit, au niveau de l'épine iliaque antérieure et supérieure, et souvent beaucoup plus loin, un filet anastomotique de la petite branche abdominale, et même quelquefois la petite branche abdominale tout entière, marche parallèlement à l'arcade fémorale, au-dessus et à une distance plus ou moins considérable de laquelle il est placé, rencontre le cordon testiculaire, chez l'homme, le ligament rond, chez la femme, sort par l'orifice cutané du trajet inguinal, se réfléchit de dedans en dehors sur l'angle supérieur de cet orifice, et s'épanouit en *filets internes* ou *pubiens*, qui viennent se distribuer à la peau du pubis, et en *filets externes* ou *inguinaux*, qui se distribuent à la peau du pli de l'aine. Quelquefois ce rameau pubien se divise, derrière l'arcade fémorale, en deux filets, qui sortent isolément de l'anneau. Et en rameau pubien. Filets internes ou pubiens ; Filets externes ou inguinaux du rameau pubien.

On voit très-fréquemment la grande branche abdominale, au moment où elle atteint la crête iliaque, se diviser en deux branches, l'une, *cutanée fessière*, qui croise obliquement la crête iliaque et va se distribuer à la peau de la région fessière, l'autre, *abdominale* proprement dite, qui se comporte comme je viens de le dire. Dans ce cas, la grande branche abdominale présente une distribution tout à fait analogue à celle des paires dorsales. Variété de la grande branche abdominale

(1) Les variétés anatomiques qu'elles offrent sous le point de vue de leur nombre, de leur origine et de leurs divisions, rendent leur description difficile ; j'indiquerai, chemin faisant, celles de leurs variétés qui sont les plus importantes.

(2) J'ai trouvé plusieurs fois la grande branche abdominale divisée dans toute sa longueur en deux rameaux distincts, qui s'anastomosaient sur la crête iliaque, en affectant ensuite une distribution commune. J'ai vu la division la plus supérieure s'accoler tellement à la douzième paire dorsale qu'on aurait pu la prendre pour une émanation de cette paire.

Petite branche abdominale.

b. Petite branche abdominale. Cette branche, la deuxième du plexus lombaire, en comptant de dehors en dedans (*branche-musculo-cutanée moyenne*, Bichat), n'est qu'une dépendance de la précédente, dont elle naît quelquefois, à laquelle elle est souvent accolée et avec laquelle elle s'anastomose toujours. D'abord parallèle à la grande abdominale et logée comme elle dans le tissu cellulaire sous-péritonéal, elle croise obliquement la face antérieure du carré des lombes, puis le muscle iliaque, et tantôt se dirige obliquement en dehors, vers l'épine iliaque antérieure et supérieure, pour se jeter dans le rameau pubien de la grande branche abdominale, avec lequel elle se confond, tantôt marche isolément entre les muscles transverse et petit oblique et, parvenue au niveau de la partie moyenne de l'arcade fémorale, s'anastomose par un simple filet avec le rameau pubien de la grande branche abdominale, marche au-dessous de ce rameau pubien et parallèlement à lui, le long de l'arcade fémorale, traverse avec lui l'orifice cutané du trajet inguinal, et se termine de la même manière, c'est-à-dire, dans la peau du pubis. Je l'ai vue fournir un rameau à la partie inférieure du muscle grand droit de l'abdomen. La petite branche abdominale mériterait, tout aussi bien que la grande, le nom d'*ilio-scrotale*. Si cette dénomination devait être conservée, on pourrait l'appeler *petite ilio-scrotale*.

Son anastomose avec la petite branche abdominale.

Sa terminaison à la peau du pubis.

B. — Branches inguinales.

Ses variétés d'origine.

a. La *branche inguinale externe*, la troisième du plexus lombaire, en comptant de dehors en dedans (*inguino-cutanée*, Chaussier ; *branche musculo-cutanée inférieure*, Bichat), est exclusivement destinée aux téguments des régions externe et postérieure de la cuisse.

Elle provient le plus souvent de la 2e paire lombaire. Je l'ai vue naître d'un tronc commun à la 2e et à la 3e paire lombaire ; je l'ai vue aussi se détacher du côté externe du nerf crural. Son origine a lieu par un et assez souvent par deux rameaux, qui se réunissent au sortir du psoas ou dans l'épaisseur de ce muscle.

Son trajet.

Quoi qu'il en soit, ce nerf traverse obliquement la partie postérieure du psoas, croise le muscle iliaque, contre lequel il est maintenu par une lame aponévrotique, puis gagne l'épine iliaque antérieure et supérieure, au-dessous de laquelle il sort de l'abdomen en passant derrière l'arcade fémorale, et semble augmenter de volume au moment de son passage.

Au-dessous de l'arcade fémorale, ce nerf est sous-aponévrotique, ou plutôt situé dans une gaîne pratiquée aux dépens des couches les plus profondes de l'aponévrose fascia-lata, et se divise en deux rameaux cutanés, un *postérieur* ou *fessier* (1), et un *antérieur* ou *fémoral*.

Sa division.

Rameau postérieur ou fessier.

Le *rameau postérieur* ou *fessier* se contourne très-obliquement en dehors, en bas et en arrière, croise le muscle tenseur du fascia lata, et se distribue à la peau de la région postérieure de la cuisse. Ce rameau vient quelquefois de la branche inguinale interne, et alors il sort de l'abdomen en dehors de la branche inguinale externe, qu'il croise obliquement, en passant au-devant d'elle. Lorsque la grande branche abdominale fournit un rameau cutané fessier, le rameau postérieur de l'inguinale externe n'existe qu'à l'état de vestige.

(1) Il n'est pas rare de voir la branche inguinale externe fournir un troisième rameau, interne, très petit, qui s'accole immédiatement à la peau de la région antérieure de la cuisse, et peut être suivi jusqu'au tiers inférieur de cette région. Ce rameau s'anastomose toujours avec une branche cutanée du nerf crural.

Le *rameau antérieur* ou *fémoral cutané* se divise en deux ramifications : l'une *externe*, l'autre *interne*, qui se séparent à angle aigu ; l'*externe* fournit successivement des filets qui se portent en arrière et en bas, en décrivant des anses à concavité supérieure, et s'épuise vers le tiers supérieur de la cuisse. Elle est alors remplacée par la ramification *interne*, qui, verticale jusque-là, se déjette en dehors et en arrière, pour aller se distribuer au côté externe et antérieur de l'articulation du genou. Rameau antérieur ou fémoral.

Les rameaux et les ramifications de la branche inguinale externe sont accolés à l'aponévrose fémorale, les filets sont accolés à la peau à laquelle ils sont destinés.

b. La *branche inguinale interne* (*branche génito-crurale*, Bichat ; *rameau sus-pubien*, Chaussier) émane de la 2e paire lombaire, traverse le muscle psoas directement d'arrière en avant, sort de ce muscle à côté du corps des vertèbres lombaires, se dirige verticalement en bas, en longeant les artères iliaque primitive et iliaque externe, accolée à la face antérieure du psoas par une lamelle aponévrotique très-mince, et, parvenue à une distance plus ou moins grande de l'arcade fémorale, se divise en deux rameaux, l'un *interne* ou *scrotal*, l'autre *externe* ou *fémoral cutané*. Trajet de la branche inguinale.

Il n'est pas rare de voir la branche inguinale interne se diviser au moment où elle émerge du psoas; quelquefois même elle est double, et cette duplicité apparente n'est qu'une division précoce. Dans ce trajet, la branche inguinale interne est croisée par l'uretère et recouverte par les vaisseaux spermatiques (1).

Le *rameau interne* ou *scrotal* croise l'artère fémorale, au-devant de laquelle il est placé, gagne l'orifice supérieur du canal inguinal, croise l'artère épigastrique et fournit, avant de pénétrer dans le canal inguinal, plusieurs filets qui se réfléchissent de bas en haut, pour s'enfoncer dans l'épaisseur des muscles petit oblique et transverse. Le rameau scrotal est placé au-dessous du cordon spermatique, dont il est tout à fait distinct, parcourt avec lui toute la longueur du trajet inguinal, appuyé contre la portion réfléchie de l'arcade crurale ou ligament de Gimbernat, et sort par l'orifice externe du canal inguinal, au niveau de l'extrémité inférieure du pilier externe. Là, il se réfléchit, se porte verticalement en bas, derrière le cordon, va s'accoler à la peau du scrotum, chez l'homme, de la grande lèvre, chez la femme, et s'y épanouit. Rameau supérieur ou scrotal. Il parcourt le trajet inguinal dans toute sa longueur.

Le *rameau fémoral cutané* gagne l'anneau crural ; mais, avant de s'y engager, il fournit un grand nombre de filets très-déliés, qui se réfléchissent de bas en haut, derrière l'arcade, pour se distribuer à la partie inférieure des muscles psoas-iliaque et transverse ; après quoi, il traverse l'anneau crural, appliqué contre l'angle externe de cet anneau, croise l'artère circonflexe iliaque à son origine, comme nous avons vu le rameau scrotal croiser l'artère épigastrique. Sous-aponévrotique après avoir franchi l'anneau crural, il devient bientôt sous-cutané, s'anastomose avec un rameau cutané du nerf crural et peut être suivi jusqu'au-dessous de la partie moyenne de la cuisse (2). Rameau fémoral cutané. Il traverse l'anneau crural.

(1) On voit quelquefois un petit filet se détacher de la branche inguinale interne encore contenue dans l'épaisseur du psoas, se porter verticalement en bas, en dedans de ce nerf, fournir un filament qui vient se jeter sur l'artère iliaque externe, où il se perd, et venir lui-même s'anastomoser avec le nerf dont il émane.

(2) Pour faciliter la mémoire, en rattachant ces nerfs à des points importants, j'ai coutume d'appeler le rameau fémoral cutané de la branche inguinale interne *rameau de l'anneau crural*, et le rameau scrotal, *rameau du trajet inguinal*. On voit que le rameau

J'ai déjà dit, à l'occasion de la branche inguinale externe, qu'on voit assez fréquemment le rameau postérieur ou fessier cutané de cette branche inguinale externe fourni par la branche inguinale interne. Alors ce rameau se porte en dehors, croise à angle très-aigu la branche inguinale externe sous l'arcade fémorale, sort de l'arcade en dehors de cette branche pour contourner ensuite le muscle du fascia lata. Il n'est pas rare de voir les filets destinés à la partie inférieure des muscles petit oblique et transverse naître par un ou plusieurs rameaux.

2° Branches terminales du plexus lombaire.

A. Nerf obturateur.

Destination, origine et trajet du nerf obturateur.

Exclusivement destiné au muscle obturateur externe, aux trois adducteurs et au droit interne, le *nerf obturateur* (*fig.* 168 et 169) est la plus petite des branches terminales du plexus lombaire. Il naît de la 2e, de la 3e et de la 4e paire lombaire, par des rameaux égaux en volume qui se réunissent à angle aigu, traverse le muscle psoas, passe sous l'angle de bifurcation des vaisseaux iliaques primitifs, longe le côté interne du psoas, croise très-obliquement la partie latérale du détroit supérieur, et se trouve placé au-dessous des vaisseaux iliaques externes, avec lesquels il forme un angle aigu. Dans tout ce trajet, il est plongé au milieu du tissu cellulaire sous-péritonéal de cette région. Il gagne ainsi, en s'aplatissant et s'élargissant, l'orifice interne du canal ovalaire ou sous-pubien, au sortir duquel il s'épanouit en quatre rameaux divergents, destinés aux trois adducteurs de la cuisse et au droit interne (1).

Branche collatérale du nerf obturateur.

a. Branche collatérale. Dans le bassin, le nerf obturateur ne fournit aucun filet. A son passage par le conduit sous-pubien, il donne deux filets pour le muscle *obturateur externe* : l'un, qui pénètre dans ce muscle par son bord supérieur, l'autre, qui y pénètre par sa face antérieure. Le muscle obturateur interne ne reçoit aucun filet du nerf obturateur.

Les branches terminales sont au nombre de quatre :

b. Branches terminales. Elles sont au nombre de quatre ; trois d'entre elles passent sous le pectiné et vont se rendre : l'*interne*, au droit interne, l'*externe*, au premier adducteur ou adducteur superficiel, la *moyenne*, au petit adducteur ; la *quatrième*, plus profonde, appartient au grand adducteur.

Rameau du droit interne ;

La *branche du droit interne* s'épanouit, au moment où elle pénètre dans ce muscle, en plusieurs filets, dont le plus long se voit longtemps sur la face interne de ce muscle, avant de se perdre dans son épaisseur.

Rameau du premier adducteur ou adducteur superficiel ;

La *branche du premier adducteur* ou *adducteur superficiel* pénètre par le bord supérieur et par la face profonde de ce muscle. Un rameau assez considérable, échappant, pour ainsi dire, à cette distribution, se porte tantôt au-devant,

scrotal peut être coupé dans le débridement sur le ligament de Gimbernat, et que le rameau fémoral cutané peut être divisé dans le débridement de la hernie crurale sur l'angle externe de l'anneau crural.

(1) Au niveau de l'orifice externe du canal sous-pubien, le nerf obturateur est appliqué contre la partie inférieure et externe de cet orifice. Au sortir de ce canal, au lieu de s'épanouir, il se divise quelquefois en deux rameaux : l'un, sous-pectinéal, qui s'épanouit en plusieurs filets pour le droit interne, l'adducteur superficiel et le petit adducteur ; l'autre, plus profond, qui passe au-dessous du petit adducteur, pour se jeter dans l'adducteur profond.

Meyer. Berl. Jah. 1870 S.10 Case in which access
root of the ant. adductor branch of Obturator passes over
the crest of the pubes.

tantôt en arrière de ce muscle, qu'il croise dans le premier cas, qu'il traverse en bas dans le second, et se divise en plusieurs filets, dont les uns s'anastomosent avec la branche accessoire du nerf saphène, dont un autre s'anastomose avec le nerf saphène lui-même, dont un troisième vient se terminer dans la synoviale de l'articulation du genou (nerf articulaire). Ce rameau, qu'on peut appeler anastomotique, est quelquefois aussi considérable que le rameau destiné au premier adducteur.

La *branche du petit adducteur* croise le bord supérieur de ce muscle, s'épanouit et ne s'enfonce dans l'épaisseur du muscle qu'au voisinage de sa partie moyenne; presque toujours il envoie, en outre, un filet anastomotique au saphène interne du crural (1). Rameau du petit adducteur;

La *branche du grand adducteur* est la plus profonde et la plus considérable. Elle se porte entre le petit et le grand adducteur, pour se distribuer à ce dernier muscle. Rameau du nerf obturateur.

B. Nerf crural.

Le *nerf crural* est la branche terminale la plus externe et la plus volumineuse du plexus lombaire (2); la troisième et la quatrième paire lombaire sont presque tout entières consacrées à la formation de ce nerf important, qui est destiné à tous les muscles de la région antérieure de la cuisse et aux téguments des régions antérieures de la jambe, de la cuisse et du pied. Destination du nerf crural.

Situé d'abord dans l'épaisseur du psoas, le nerf crural, à sa sortie de ce muscle, est reçu dans la gouttière de séparation du psoas et de l'iliaque; il sort du bassin avec ces muscles, dans la gaîne desquels il est contenu. Parvenu au-dessus de l'arcade fémorale, il se déjette un peu en dehors, s'aplatit en s'élargissant, et s'épanouit immédiatement, à la manière d'une patte d'oie, en un grand nombre de rameaux divergents. Quelquefois ces divers rameaux partent d'une bifurcation que présente le nerf. Sa situation. Son trajet. Son épanouissement.

Dans la fosse iliaque, le nerf crural, recouvert par l'aponévrose iliaque (*fascia iliaca*), est séparé par le psoas de l'artère et de la veine iliaques. Au niveau de l'arcade fémorale, il occupe toujours la gouttière de séparation du psoas et de l'iliaque, et se trouve en dehors de l'artère fémorale, dont il est séparé par le psoas, devenu très-étroit dans ce point. Il importe de rappeler que le nerf crural n'est nullement contenu dans la gaîne des vaisseaux fémoraux, dont il est séparé par l'aponévrose iliaque. Ses rapports.

A. *Branches collatérales.* Ce sont les nerfs du muscle psoas-iliaque et le nerf du muscle pectiné. Rameaux collatéraux du nerf crural.

(1) Chez un grand nombre de sujets, j'ai trouvé un petit cordon nerveux qui se détachait tantôt de la 3e paire lombaire, tantôt du nerf obturateur lui-même, et qu'on peut appeler *accessoire du nerf obturateur* ou *nerf de l'articulation coxo-fémorale :* il traversait le muscle psoas pour se porter en dedans de lui, marchait parallèlement au nerf obturateur, au-dessus duquel il était situé, gagnait le pubis, qu'il croisait en dedans de l'éminence ilio-pectinée et auquel il était accolé, s'enfonçait sous le pectiné et venait s'anastomoser avec le nerf saphène interne, branche du crural, en passant dans l'angle de bifurcation de l'artère fémorale avec la profonde. Au niveau du pubis, il fournissait plusieurs rameaux qui traversaient la capsule fibreuse de l'articulation coxo-fémorale, pour se porter à la synoviale.

(2) Si l'on en excepte, toutefois, le tronc anastomotique du plexus lombaire avec le plexus sacré.

1° Nerfs du muscle psoas-iliaque;

Fig. 169.

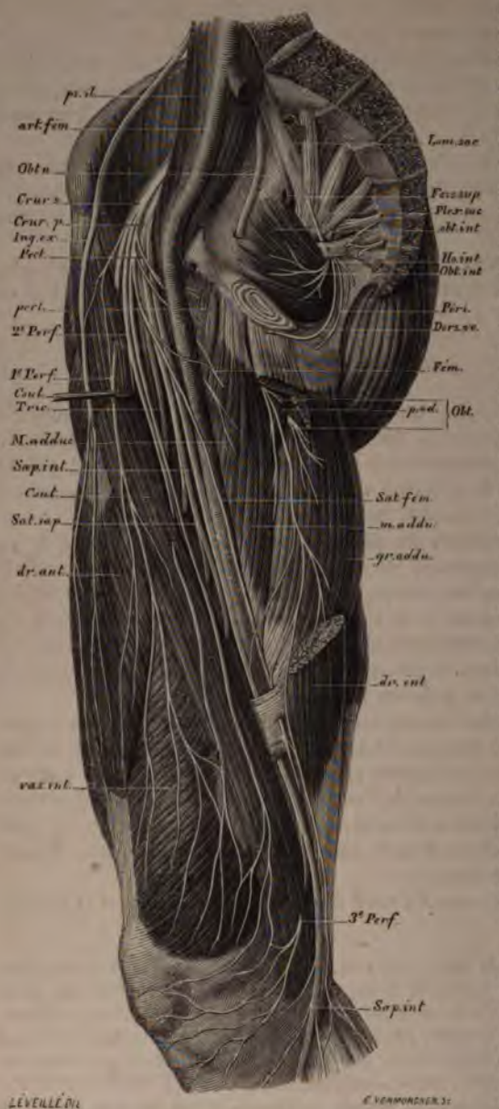

Plexus sacré, nerf obturateur, et branches superficielles et profondes du nerf crural (d'après L. Hirschfeld) (*).

1° *Nerfs du psoas-iliaque.* Dans le bassin nerf crural émet, en hors, un grand nombre de petits rameaux, pénètrent isolément muscle iliaque, après rampé quelque temps surface de ce muscle la partie inférieure quel ils sont dest Nous avons déjà v partie supérieure d muscle fournie par tres nerfs émanés plexus lombaire. P les rameaux du m iliaque, il en est un long, qui se porte v calement en bas, au vant de ce muscle, lequel il s'enfonce en avoir contourné le externe. Un seul ner nètre le muscle ps J'ai déjà dit qu'il pas rare de voir le inguinal externe (*ing cutané* des auteurs) n du nerf crural.

(*) *MUSCLES : Ps. il.*, iliaque. — *pect.*, pectiné. — couturier. — *obt. int.*, obtu interne — *p. adduct.*, pet ducteur. — *m. adduct.*, adducteur. — *gr. adduct.*, adducteur. — *dr. ant.*, dro térieur. — *dr. int.*, droit in — *vaste int.*, vaste intern

NERFS : Obt., obturate *Crur. s.*, faisceau superficiel d crural. — *Crur. p.*, faisceau fond du nerf crural. — *Ing.* inguinal externe. — *Pect.* du muscle pectiné. — *Acc* cessoire. — *M. add.*, nerf du adducteur. — 2e *perf.*, 2e ner forant. — 1er *perf.*, 1er nerf rant. — *Tric.*, nerf du trice *Sat. sap.*, nerf satellite de la saphène. — *Sap. int.*, saphèn interne. — *Lom. sac.*, Lombo- — *Fess. sup.*, nerf fessier rieur. — *Plex. sac.*, plexus sacré. — *Hont. int.*, nerf honteux interne. — *Dors. v.*, nerf dorsal verge. — *Périn.*, nerf périnéal. — *Fém.*, nerf de la gaine des vaisseaux fémoraux. — *Art. fém.*, fémorale. — *Sat. fém.*, nerf satellite de l'artère fémorale. — 3e *perf.*, 3e nerf perforant.

J'ai déjà dit, à l'occasion de la branche inguinale externe, qu'on voit assez fréquemment le rameau postérieur ou fessier cutané de cette branche inguinale externe fourni par la branche inguinale interne. Alors ce rameau se porte en dehors, croise à angle très-aigu la branche inguinale externe sous l'arcade fémorale, sort de l'arcade en dehors de cette branche pour contourner ensuite le muscle du fascia lata. Il n'est pas rare de voir les filets destinés à la partie inférieure des muscles petit oblique et transverse naître par un ou plusieurs rameaux.

2° Branches terminales du plexus lombaire.

A. Nerf obturateur.

Destination, origine et trajet du nerf obturateur.

Exclusivement destiné au muscle obturateur externe, aux trois adducteurs et au droit interne, le *nerf obturateur* (*fig.* 168 et 169) est la plus petite des branches terminales du plexus lombaire. Il naît de la 2e, de la 3e et de la 4e paire lombaire, par des rameaux égaux en volume qui se réunissent à angle aigu, traverse le muscle psoas, passe sous l'angle de bifurcation des vaisseaux iliaques primitifs, longe le côté interne du psoas, croise très-obliquement la partie latérale du détroit supérieur, et se trouve placé au-dessous des vaisseaux iliaques externes, avec lesquels il forme un angle aigu. Dans tout ce trajet, il est plongé au milieu du tissu cellulaire sous-péritonéal de cette région. Il gagne ainsi, en s'aplatissant et s'élargissant, l'orifice interne du canal ovalaire ou sous-pubien, au sortir duquel il s'épanouit en quatre rameaux divergents, destinés aux trois adducteurs de la cuisse et au droit interne (1).

Branche collatérale du nerf obturateur.

a. Branche collatérale. Dans le bassin, le nerf obturateur ne fournit aucun filet. A son passage par le conduit sous-pubien, il donne deux filets pour le muscle *obturateur externe* : l'un, qui pénètre dans ce muscle par son bord supérieur, l'autre, qui y pénètre par sa face antérieure. Le muscle obturateur interne ne reçoit aucun filet du nerf obturateur.

Les branches terminales sont au nombre de quatre :

b. Branches terminales. Elles sont au nombre de quatre ; trois d'entre elles passent sous le pectiné et vont se rendre : l'*interne*, au droit interne, l'*externe*, au premier adducteur ou adducteur superficiel, la *moyenne*, au petit adducteur ; la *quatrième*, plus profonde, appartient au grand adducteur.

Rameau du droit interne ;

La *branche du droit interne* s'épanouit, au moment où elle pénètre dans ce muscle, en plusieurs filets, dont le plus long se voit longtemps sur la face interne de ce muscle, avant de se perdre dans son épaisseur.

Rameau du premier adducteur ou adducteur superficiel ;

La *branche du premier adducteur* ou *adducteur superficiel* pénètre par le bord supérieur et par la face profonde de ce muscle. Un rameau assez considérable, échappant, pour ainsi dire, à cette distribution, se porte tantôt au-devant,

scrotal peut être coupé dans le débridement sur le ligament de Gimbernat, et que le rameau fémoral cutané peut être divisé dans le débridement de la hernie crurale sur l'angle externe de l'anneau crural.

(1) Au niveau de l'orifice externe du canal sous-pubien, le nerf obturateur est appliqué contre la partie inférieure et externe de cet orifice. Au sortir de ce canal, au lieu de s'épanouir, il se divise quelquefois en deux rameaux : l'un, sous-pectinéal, qui s'épanouit en plusieurs filets pour le droit interne, l'adducteur superficiel et le petit adducteur ; l'autre, plus profond, qui passe au-dessous du petit adducteur, pour se jeter dans l'adducteur profond.

Meyer. Arch. Path. 1870 B.10 Case in which aneur
root of the ant. adductor branch of Obturator passes over
the crest of the pubes.

J'ai déjà dit, à l'occasion de la branche inguinale externe, qu'on voit assez fréquemment le rameau postérieur ou fessier cutané de cette branche inguinale externe fourni par la branche inguinale interne. Alors ce rameau se porte en dehors, croise à angle très-aigu la branche inguinale externe sous l'arcade fémorale, sort de l'arcade en dehors de cette branche pour contourner ensuite le muscle du fascia lata. Il n'est pas rare de voir les filets destinés à la partie inférieure des muscles petit oblique et transverse naître par un ou plusieurs rameaux.

2° Branches terminales du plexus lombaire.

A. Nerf obturateur.

Destination, origine et trajet du nerf obturateur.

Exclusivement destiné au muscle obturateur externe, aux trois adducteurs et au droit interne, le *nerf obturateur* (*fig.* 168 et 169) est la plus petite des branches terminales du plexus lombaire. Il naît de la 2e, de la 3e et de la 4e paire lombaire, par des rameaux égaux en volume qui se réunissent à angle aigu, traverse le muscle psoas, passe sous l'angle de bifurcation des vaisseaux iliaques primitifs, longe le côté interne du psoas, croise très-obliquement la partie latérale du détroit supérieur, et se trouve placé au-dessous des vaisseaux iliaques externes, avec lesquels il forme un angle aigu. Dans tout ce trajet, il est plongé au milieu du tissu cellulaire sous-péritonéal de cette région. Il gagne ainsi, en s'aplatissant et s'élargissant, l'orifice interne du canal ovalaire ou sous-pubien, au sortir duquel il s'épanouit en quatre rameaux divergents, destinés aux trois adducteurs de la cuisse et au droit interne (1).

Branche collatérale du nerf obturateur.

a. Branche collatérale. Dans le bassin, le nerf obturateur ne fournit aucun filet. A son passage par le conduit sous-pubien, il donne deux filets pour le muscle *obturateur externe* : l'un, qui pénètre dans ce muscle par son bord supérieur, l'autre, qui y pénètre par sa face antérieure. Le muscle obturateur interne ne reçoit aucun filet du nerf obturateur.

Les branches terminales sont au nombre de quatre :

b. Branches terminales. Elles sont au nombre de quatre ; trois d'entre elles passent sous le pectiné et vont se rendre : l'*interne*, au droit interne, l'*externe*, au premier adducteur ou adducteur superficiel, la *moyenne*, au petit adducteur ; la *quatrième*, plus profonde, appartient au grand adducteur.

Rameau du droit interne ;

La *branche du droit interne* s'épanouit, au moment où elle pénètre dans ce muscle, en plusieurs filets, dont le plus long se voit longtemps sur la face interne de ce muscle, avant de se perdre dans son épaisseur.

Rameau du premier adducteur ou adducteur superficiel ;

La *branche du premier adducteur* ou *adducteur superficiel* pénètre par le bord supérieur et par la face profonde de ce muscle. Un rameau assez considérable échappant, pour ainsi dire, à cette distribution, se porte tantôt au-devant

scrotal peut être coupé dans le débridement sur le ligament de Gimbernat, et que le rameau fémoral cutané peut être divisé dans le débridement de la hernie crurale sur l'angle externe de l'anneau crural.

(1) Au niveau de l'orifice externe du canal sous-pubien, le nerf obturateur est appliqué contre la partie inférieure et externe de cet orifice. Au sortir de ce canal, au lieu de s'épanouir, il se divise quelquefois en deux rameaux : l'un, sous-pectinéal, qui s'épanouit en plusieurs filets pour le droit interne, l'adducteur superficiel et le petit adducteur ; l'autre plus profond, qui passe au-dessous du petit adducteur, pour se jeter dans l'adducteur profond.

Meyer. Berl. Jah. 1870 S. 10 Case in which anom root of the ant. adductor branch of Obturator passes on the crest of the pubes.

Meyer. Berl. Jahr 1870 P. 10. Case i
of int. saphenous came from tibial (?) n

quable, qui longe la surface de ce muscle, à l'aponévrose duquel il est accolé ; ce rameau, parvenu au niveau de l'articulation, se réfléchit d'arrière en avant, traverse la couche fibreuse épaisse qui entoure le côté interne de l'articulation, et se divise en deux filets, dont l'un, *articulaire*, va se perdre derrière le ligament rotulien, dans le tissu adipeux si abondant qu'on y remarque, et dont l'autre, *périostique*, gagne la face antérieure de la rotule et se perd dans le périoste. Ce dernier filet est renforcé, sur le bord interne de la rotule, par un autre filet, qui émerge de l'épaisseur du vaste interne.

Trajet du nerf saphène interne.

4° *Nerf saphène interne.* — Satellite de l'artère fémorale à la cuisse, de la veine saphène interne à la jambe, le *nerf saphène interne*, d'abord situé en dehors de l'artère, se porte bientôt au-devant de ce vaisseau, est reçu dans la même gaîne fibreuse que lui ; puis, lorsque l'artère a traversé le tendon du troisième adducteur, pour devenir poplitée, le nerf saphène interne traverse la paroi antérieure de l'anneau de ce muscle par un orifice spécial, continue son trajet vertical au-devant du tendon, qu'il croise très-obliquement d'avant en arrière, chemine sur la partie postérieure du condyle interne du fémur, au-devant du tendon du droit interne, séparé de la peau par le couturier, et se divise en deux branches terminales, l'une *antérieure* ou *réfléchie*, l'autre *postérieure* ou *directe*. Cette division a souvent lieu au moment où le nerf saphène interne croise le tendon du troisième adducteur.

Ses branches collatérales :

a. Branches collatérales. A sa partie supérieure, le nerf saphène interne reçoit du nerf obturateur une branche d'origine fort remarquable, en ce qu'elle se porte d'arrière en avant, dans l'angle de bifurcation de l'artère fémorale et de la profonde.

Rameau cutané fémoral ;

Il émet en dehors, à la partie moyenne de la cuisse, un *rameau cutané fémoral*, qui s'engage entre le couturier et le droit interne, se porte en arrière et en bas, et va se distribuer à la peau de la région interne et postérieure de la cuisse. Plusieurs filets se portent à la partie postérieure et interne du genou, s'anastomosent avec des rameaux venus de la portion jambière du même nerf saphène, et se distribuent à la peau de la région interne et postérieure de la jambe.

Rameau cutané tibial ;

Au moment où l'artère fémorale traverse le troisième adducteur, le nerf saphène interne fournit un *second rameau cutané* ou *cutané tibial*, qui passe entre le couturier et le droit interne, contourne le bord interne de ce dernier muscle, se porte verticalement en bas, parallèlement au tronc du nerf saphène interne, et se divise en plusieurs filets, dont les uns s'anastomosent avec ce dernier nerf, et dont les autres se distribuent à la peau de la région interne et postérieure de la jambe.

Filet articulaire.

Dans la gaîne du troisième adducteur, le saphène fournit un filet *articulaire*, qui se porte verticalement en bas, dans l'épaisseur de la cloison intermusculaire interne, gagne l'articulation du genou, traverse la couche fibreuse et peut être suivi dans le tissu adipeux synovial.

Branche antérieure ou réfléchie du nerf saphène interne.

b. Branches terminales. La *branche antérieure*, *réfléchie* ou *rotulienne* du nerf saphène interne perfore le couturier (1) au niveau de la partie postérieure du condyle interne, se réfléchit d'arrière en avant et de haut en bas, en s'aplatissant, sur le côté interne de l'articulation du genou, parallèlement au tendon du coutu-

(1) Le couturier est donc perforé successivement par trois rameaux cutanés, savoir : deux rameaux perforants venus du nerf musculo-cutané, et un rameau perforant venu du saphène interne.

Fig. 170.

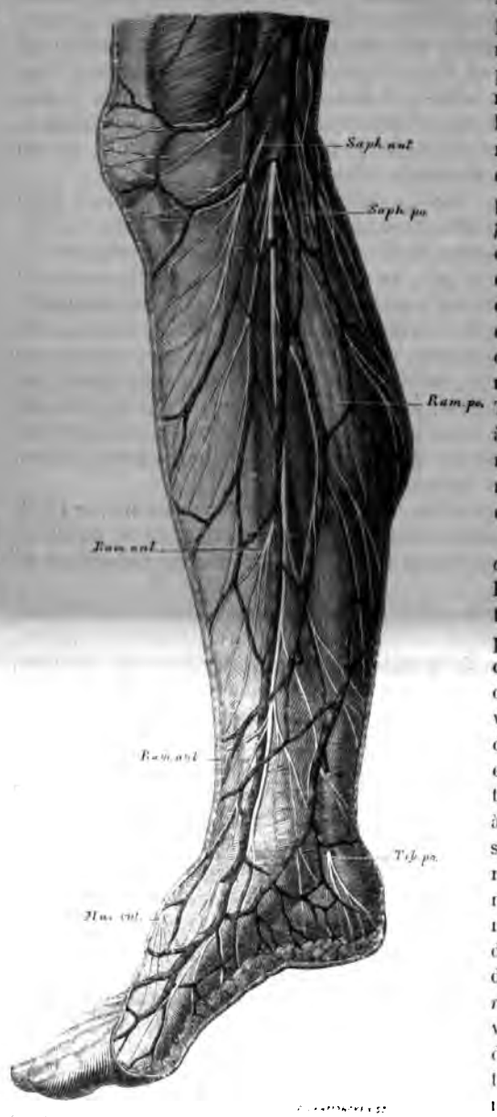

Nerf saphène interne, portion jambière (d'après L. Hirschfeld, (*).

rier, au-dessus duquel il est placé, et s'épanouit largement en *filets ascendants*, qui passent au-devant du ligament rotulien, contournent l'extrémité inférieure de la rotule, puis son bord externe, et s'épanouissent dans la peau correspondante; en *filets descendants*, qui croisent obliquement la crête du tibia et vont se répandre à la peau qui revêt la région jambière externe, et en *filets moyens*, qui occupent l'espace intermédiaire aux précédents. Tous ces filets se distribuent à la peau; plusieurs s'anastomosent avec les filets cutanés qui occupent la région externe de la rotule.

La *branche postérieure* ou *directe*, plus volumineuse que la précédente, continue le trajet primitif du nerf, reçoit presque toujours une branche anastomotique du nerf obturateur, se place au-devant du tendon du muscle droit, puis entre le couturier et ce tendon, qu'elle croise très-obliquement, pour venir à la rencontre de la veine saphène, dont elle suit la direction. Parvenue à la réunion des trois quarts supérieurs avec le quart inférieur de la jambe, elle se divise en deux rameaux, l'un *postérieur*, plus petit, qui se porte verticalement en bas, au-devant de la malléole interne, sur laquelle il s'épanouit; quelques filets vont jusqu'à la peau qui revêt le côté interne de la plante du

(*) *Saph. ant.*, branche antérieure ou réfléchie. — *Saph. po.*, branche postérieure ou directe. — *Ram. po.*, rameaux postérieurs. — *Ram. ant.*, rameaux antérieurs. — *Tib. po.*, rameaux calcanéens du nerf tibial postérieur. — *Musc. cut.*, rameaux du nerf musculo-cutané péronien.





pied; l'autre, *antérieur*, plus considérable, qui longe la veine saphène interne, se place, comme elle, au-devant de la face interne du tibia, puis au-devant de la malléole interne, et s'épanouit en *filets articulaires*, qui pénètrent dans l'articulation tibio-tarsienne, et en *filets cutanés*, qui se distribuent à la peau qui revêt le côté interne du tarse.

Ses rapports avec la veine saphène interne.

La branche postérieure du nerf saphène interne, d'abord placée au-devant de la veine saphène interne, la croise obliquement en passant au-dessous d'elle, puis se place en arrière de cette veine, pour revenir ensuite à sa partie antérieure.

Rameaux qu'elle fournit à la jambe.

Dans son trajet le long de la jambe, elle fournit des rameaux internes et des rameaux externes : les *rameaux internes* sont très-ténus; les supérieurs s'anastomosent avec le rameau cutané tibial fourni par le tronc du nerf saphène et concourent avec lui à fournir des filets à la peau de la partie postérieure de la jambe. Les *rameaux externes*, au nombre de trois ou quatre, sont remarquables par leur volume considérable, décroissant de haut en bas, par leur direction oblique en bas et en dehors, au-devant du tibia, qu'ils croisent, par la longueur de leur trajet et par l'étendue de leur distribution à divers étages de la peau de la jambe. Toutes ces divisions sont parallèles entre elles et à la branche réfléchie ou rotulienne du nerf saphène.

C. — Nerf lombo-sacré.

Ce nerf volumineux, constitué par la branche antérieure de la 5e paire lombaire, à laquelle vient se joindre la division inférieure de la quatrième, descend obliquement en dehors, au-devant de la portion postérieur du détroit supérieur du bassin, en dedans du nerf obturateur, qui lui est parallèle, se dévie ensuite en arrière, passe au-devant de la digitation supérieure du muscle pyramidal et se jette dans le plexus sacré.

§ 7. — BRANCHES ANTÉRIEURES DES NERFS SACRÉS.

Préparation. Coupe verticale antéro-postérieure du bassin, comme pour la préparation de l'artère hypogastrique.

Il y a six paires sacrées.

Les branches antérieures des nerfs sacrés (*fig.* 171) sont toujours au nombre de six : les quatre premières sortent par les trous sacrés antérieurs; la cinquième, entre le sacrum et le coccyx; la sixième, au niveau de la première pièce du coccyx. Toutes communiquent, à la sortie du trou de conjugaison, avec les ganglions sacrés par un filet nerveux très-délié et présentent la disposition suivante :

1re paire sacrée.

La *première paire sacrée*, très-volumineuse, se porte obliquement en bas et en dehors, au-devant du muscle pyramidal, et s'unit à angle très-aigu avec le nerf lombo-sacré, que nous avons vu provenir du plexus lombaire, pour concourir à la formation du plexus sacré.

2e paire sacrée.

La *deuxième paire*, aussi volumineuse que la précédente, se porte beaucoup moins obliquement en bas et en dehors, et se jette immédiatement dans le plexus sacré.

3e paire.

La *troisième paire*, dont le volume égale à peine le quart de celui de la deuxième, se porte presque horizontalement en dehors, pour se jeter dans le plexus sacré. Un intervalle considérable, dans lequel se voit une bonne partie du muscle pyramidal, la sépare de la deuxième. Un filet nerveux se porte de la deuxième à la troisième paire, en croisant obliquement la direction de ce muscle, auquel il est antérieur.

4e paire.

La *quatrième paire*, qui n'est que le tiers, en volume, de la troisième, ne

concourt à la formation du plexus sacré que par une
cendante ; par une autre division, qui est descendan
cinquième paire sacrée ; elle fournit plusieurs ram
jeter dans le plexus hypogastrique, un ou deux ran
cygien, et enfin un rameau coccygien cutané. Ce dern
s'engage dans l'épaisseur du grand ligament sacr
obliquement et dont il contourne le bord inférieur,
cygiennes du grand fessier et se termine dans ce mu
quement, et dans la peau.

5e et 6e paire.

La *cinquième* et la *sixième paire sacrées*, entièremen
sont extrêmement petites : la cinquième n'a que la
trième, la sixième n'est autre chose qu'un filet tel
échappé à l'investigation des anatomistes.

La cinquième paire se divise, à sa sortie du tro
ascendante, qui communique avec la quatrième, et e
porte directement en bas, pour s'anastomoser avec

6e paire sacrée.

La sixième paire n'est formée que par un filet ne
qu'il est encore contenu dans le trou sacré, en un
que, qui n'est autre chose que la branche descen
un *filet descendant*, ou *rameau coccygien inférieur*, qui s
le long du coccyx, dans l'épaisseur du ligament sa
tribuer à la peau ; et en *filets externes*, qui traverse
ment sacro-sciatique, pour se terminer dans le mu

PLEXUS SACRÉ.

Mode de formation du plexus sacré.

Le *plexus sacré* résulte de la réunion de la b
quatre premières paires sacrées. Les trois pren
tent tout entières dans le plexus ; la quatrième
une division. La branche lombo-sacrée, qui est u
baire, est constituée par la cinquième paire lombai
meau de la quatrième paire. Cette grosse branche

Le plexus lombaire et le plexus sacré ne constituent qu'un seul plexus.

cation entre le plexus lombaire et le plexus
un seul et même plexus, qu'on peut appeler
qu'il existe une disposition toute semblable relativ
au plexus brachial, avec lesquels le plexus lombai
tent une analogie non contestée.

Simplicité de composition du plexus sacré.

Le plexus sacré diffère, par sa simplicité, de la p
sont toujours plus ou moins compliqués. Pour le fo
vers l'échancrure sciatique. Le cordon lombo-sacré
quatrième paire sacrée sont horizontalement di
plexus sacré présente la forme d'un triangle, dont
gueur du sacrum, et dont le sommet répond à la p
que qui est au-dessus de l'épine sciatique. Le gra
nuation de ce plexus, qui, suivant la judicieuse ren
chose que le nerf sciatique lui-même, aplati d'ava
cation si manifeste est la fidèle image de celle qu'o
nerveux.

Rapports du plexus sacré.

Les *rapports* du plexus sacré sont les suivants :
muscle pyramidal ; en avant, il répond aux vaiss

Féré. Arch. de Neurol. 1883 332.
Vogue Distribution of lumbo-sacral plexus.
Compte rend. Acad. de Paris. 1884 1064



sépare une lame aponévrotique. Ces vaisseaux eux-mêmes séparent le plexus du rectum et du péritoine.

Les branches qu'il fournit peuvent être divisées en *collatérales* et en *terminales*.

A. — Branches collatérales.

Préparation. Après avoir fait la coupe du bassin sur l'un des côtés de la symphyse, renversez la vessie et le rectum du côté de la section ; détachez avec beaucoup de précaution le péritoine qui, du bassin, se réfléchit sur ces viscères ; lacérez le tissu cellulaire pour arriver aux branches qui se détachent de la 4e paire ; après quoi vous suivrez les nerfs rectaux et viscéraux, en consultant la description qui va suivre. Il importe de vider préalablement les veines, si volumineuses, du bassin et de plonger dans l'eau la pièce anatomique pendant quelque temps. Cette préparation peut servir à la démonstration de toutes les branches collatérales.

Les branches collatérales sont, les unes, *antérieures ;* ce sont : **Branches collatérales.**

Les *branches viscérales*, qui se jettent dans le plexus hypogastrique ; la *branche du releveur* de l'anus, la *branche de l'obturateur interne*, le *nerf hémorrhoïdal* ou *canal* et le *nerf honteux interne*.

Les autres sont *postérieures*, savoir :

Le *nerf fessier supérieur* et le *nerf fessier inférieur* ou *petit nerf sciatique*, auxquels il faut ajouter le *nerf du muscle pyramidal*, le *nerf des jumeaux et du carré*.

1° *Branches viscérales.* Elles ne viennent pas, à proprement parler, du plexus sacré, mais bien directement de la quatrième et de la cinquième paire sacrée. Elles sont au nombre de trois ou quatre, se dirigent de bas en haut, sur les côtés du rectum et de la vessie, chez l'homme, du rectum, du vagin et de la vessie, chez la femme, et vont, les unes, se porter directement dans ces organes, les autres, en plus grand nombre, se jeter dans le *plexus hypogastrique*, qui sera décrit à l'occasion du grand sympathique. **1° Branches viscérales.**

2° *Nerfs du releveur de l'anus.* Indépendamment de plusieurs filets rectaux et vésicaux qui vont au releveur de l'anus, ce muscle reçoit directement deux rameaux de la 4e paire. De ces rameaux, le plus volumineux se jette dans la partie moyenne du muscle ; le plus petit se porte sur les côtés de la prostate chez l'homme, du vagin, chez la femme, et va se rendre à la portion antérieure du muscle, où il se perd. **2° Nerfs du releveur de l'anus ;**

3° *Nerf de l'obturateur interne.* Il naît de la partie antérieure du plexus sacré, et plus spécialement de la portion de ce plexus qui appartient au cordon lombo-sacré et au premier nerf sacré ; il passe immédiatement derrière l'épine sciatique, qu'il contourne, pour se réfléchir d'arrière en avant, à la manière de l'artère honteuse interne, et s'épanouit en trois rameaux divergents, qui se distribuent dans l'épaisseur du muscle. Pour mettre ce nerf à découvert, il importe de diviser le petit ligament sacro-sciatique. **3° Nerf du muscle obturateur interne ;**

4° *Nerf hémorrhoïdal* ou *anal.* Destiné au sphincter et à la peau de l'anus, ce nerf naît en dedans du nerf honteux interne, dont il est quelquefois une émanation, s'engage immédiatement, comme ce dernier, entre les deux ligaments sacro-sciatiques, puis au-devant de la portion du grand fessier qui déborde, en bas, le grand ligament sacro-sciatique, communique avec la branche superficielle du périnée, gagne les côtés du rectum et, parvenu à la circonférence supérieure du sphincter, s'épanouit en un grand nombre de rameaux, les uns *antérieurs*, qui vont souvent s'anastomoser avec l'une des divisions de la branche **4° Nerf hémorrhoïdal ou anal.**

superficielle du périnée ; d'autres *moyens*, qui se po
ter, jusqu'à la peau de l'anus, où ils se terminen
vont à la partie postérieure du sphincter. Le ne

Fig. 171.

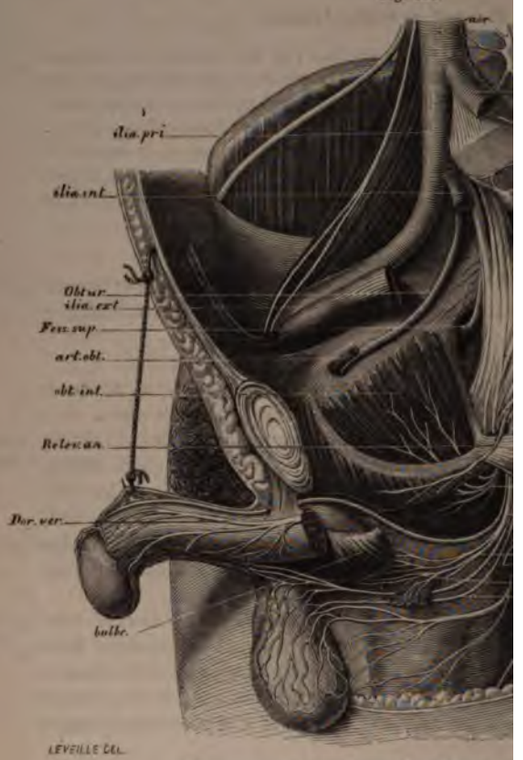

Plexus sacré et ses branches (d'après L

quelquefois exclusivement destiné à la peau de l'a
nerf cutané anal.

Origine du nerf honteux interne.

5° *Nerf honteux interne* (1). Beaucoup plus consi

(*) *AORTE.* — *ilia. pr.*, artère iliaque primitive. — *ilia. int.*
surface auriculaire du sacrum. — *iliaq. ext.*, artère iliaque exte
obt. int., muscle obturateur interne. — *Relev. an.*, releveur de l'
sière supérieure. — *pyra.*, muscle pyramidal. — *NERFS, Gang*
Lombo-sacré. — *Sacré*, I, II, III, IV, V, VI, nerfs sacrés. — *Plex.*
ches viscérales du plexus sacré. — *Obt. int.*, nerf du muscle
honteux interne. — *Périn.*, branche périnéale. — *Anal.*, nerf a
rinéale externe. — *Périn. sup.*, rameau superficiel du périnée. —
— *Fess. inf.*, nerf fessier inférieur. — *Dors. ver.*, nerf dorsal de
releveur. — *Fess. sup.*, nerf fessier supérieur. — *Obtur.*, nerf ob

(1) *Préparation.* Il convient de procéder à la dissection
visant le petit ligament sacro-sciatique et en écartant l'



superficielle du périnée ; d'autres *moyens*, qui se po
ter, jusqu'à la peau de l'anus, où ils se terminen
vont à la partie postérieure du sphincter. Le ne

Fig. 171.

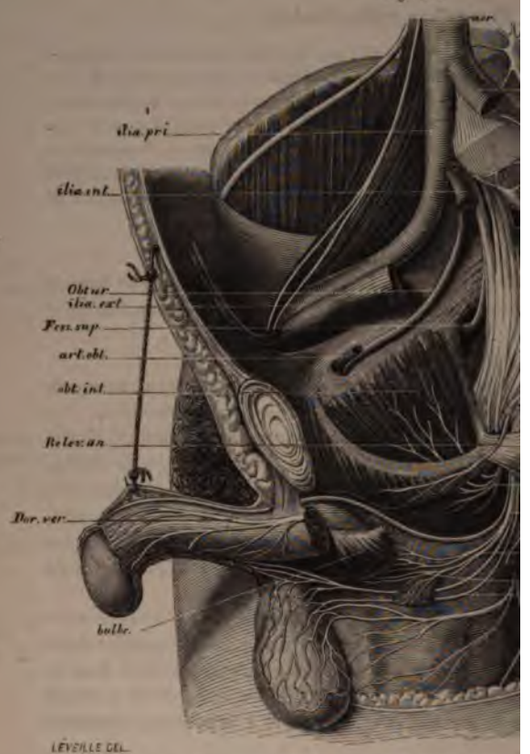

Plexus sacré et ses branches (d'après L

quelquefois exclusivement destiné à la peau de l'a
nerf cutané anal.

Origine du nerf honteux interne.

3° *Nerf honteux interne* (1). Beaucoup plus consid

(*) *AORTE.* — *ilia. pr.*, artère iliaque primitive. — *ilia. int.*, surface auriculaire du sacrum. — *iliaq. ext.*, artère iliaque exter *obt. int.*, muscle obturateur interne. — *Relev. an.*, releveur de l'a sière supérieure. — *pyra.*, muscle pyramidal. — *NERFS*, *Gang* Lombo-sacré. — *Sacré*, I, II, III, IV, V, VI, nerfs sacrés. — *Plex.* ches viscérales du plexus sacré. — *Obt. int.*, nerf du muscle o honteux interne. — *Périn.*, branche périnéale. — *Anal.*, nerf an rinéale externe. — *Périn. sup.*, rameau superficiel du périnée. — — *Fess. inf.*, nerf fessier inférieur. — *Dors. ver.*, nerf dorsal de l releveur. — *Fess. sup.*, nerf fessier supérieur. — *Obtur.*, nerf obt

(1) *Préparation.* Il convient de procéder à la dissection visant le petit ligament sacro-sciatique et en écartant l'a



nerf honteux interne naît du bord inférieur de l'espèce de ruban aplati que forment les nerfs du plexus sacré au niveau de leur jonction. Il s'engage aussitôt entre les ligaments sacro-sciatiques, en dedans de l'artère honteuse interne, et se divise en deux branches : la *branche inférieure* ou *périnéale* et la *branche supérieure* ou *profonde*, ou *dorsale de la verge*.

Sa division en deux branches.

Branche inférieure ou périnéale.

a. La *branche inférieure* ou *périnéale* répond au tronc de l'artère honteuse interne et à toutes ses divisions, moins l'artère dorsale de la verge. Elle est la véritable continuation du nerf, accompagne le tronc de l'artère honteuse interne, au-dessous duquel elle est située, se porte d'arrière en avant, puis de bas en haut, entre le muscle obturateur interne et l'aponévrose pelvienne, décrit une courbe à concavité supérieure en dedans de la tubérosité de l'ischion, traverse l'aponévrose pelvienne au niveau du point de jonction de la tubérosité avec la branche ascendante de l'ischion, et se divise immédiatement en deux rameaux terminaux : l'un *inférieur*, qui répond à l'artère superficielle du périnée, *rameau superficiel du périnée*; l'autre *supérieur*, qui répond à l'artère du bulbe, mais qui présente une distribution beaucoup plus étendue : je le désignerai sous le nom de *bulbo-uréthral*.

Division de la branche inférieure ou périnéale, en deux rameaux terminaux.

Dans son trajet, la *branche périnéale* du honteux interne fournit un seul *rameau collatéral*, qu'on pourrait appeler *rameau périnéal externe*. Ce rameau traverse le grand ligament sacro-sciatique en effleurant la face interne de la tubérosité de l'ischion, passe en dedans et en bas, puis au-dessous de cette tubérosité, longe le corps caverneux de la verge, chez l'homme, du clitoris, chez la femme, et vient se perdre dans le dartos et dans le scrotum, chez l'homme, dans l'épaisseur de la grande lèvre, chez la femme. J'ai vu cette branche fournir le rameau du muscle ischio-caverneux, en même temps que deux rameaux au muscle sphincter (1).

Rameau collatéral de la branche périnéale.

Des deux rameaux de terminaison de la branche périnéale, le *rameau superficiel du périnée* suit l'artère superficielle du périnée, se porte, comme elle, obliquement en dedans et en avant, entre l'aponévrose périnéale inférieure et le feuillet profond du fascia superficialis, reçoit un filet assez considérable du rameau périnéal externe et se divise presque toujours en plusieurs filets d'une longueur remarquable, qui traversent le dartos et dont les uns vont se rendre au scrotum (2), tandis que les autres longent la face inférieure de la verge, à la peau de laquelle ils se distribuent, et peuvent être suivis jusqu'au prépuce.

Rameaux terminaux : Rameau superficiel du périnée;

Le *rameau profond* ou *bulbo-uréthral* passe au-dessus et quelquefois au travers des fibres du muscle transverse et parcourt l'espace triangulaire qui sépare la

Rameau profond ou bulbo-uréthral.

obturateur. On peut suivre, sans désemparer, la branche supérieure ou pénienne sur le dos de la verge; 2° de dehors en dedans, en préparant, par une dissection très-attentive, les rameaux périnéaux. Il faut ensuite établir la continuité de ces rameaux avec les branches disséquées dans le bassin.

(1) Le rameau périnéal externe présente d'ailleurs beaucoup de variétés. Dans quelques cas, il se termine en s'anastomosant avec le rameau superficiel du périnée. Dans un cas où le rameau périnéal externe était très-petit, il était fortifié par une branche venue du petit nerf sciatique ou fessier inférieur, qui croisait le côté externe de cette tubérosité et venait s'unir à la branche périnéale au-devant de cette tubérosité.

(2) Les nerfs du scrotum chez l'homme et de la grande lèvre chez la femme, sont complétés par des rameaux assez considérables émanés du nerf fessier inférieur (petit nerf sciatique), lesquels s'anastomosent ordinairement avec les filets scrotaux du rameau superficiel du périnée, et sont placés sur un plan plus superficiel que ces derniers.

racine du corps caverneux du bulbe de l'urèthre. Il donne des rameaux à la partie antérieure du *sphincter* et du *releveur* de l'anus, au *transverse*, à la partie postérieure du *bulbo-caverneux* et à l'*ischio-caverneux* ; il fournit un *rameau bul-*

Fig. 172.

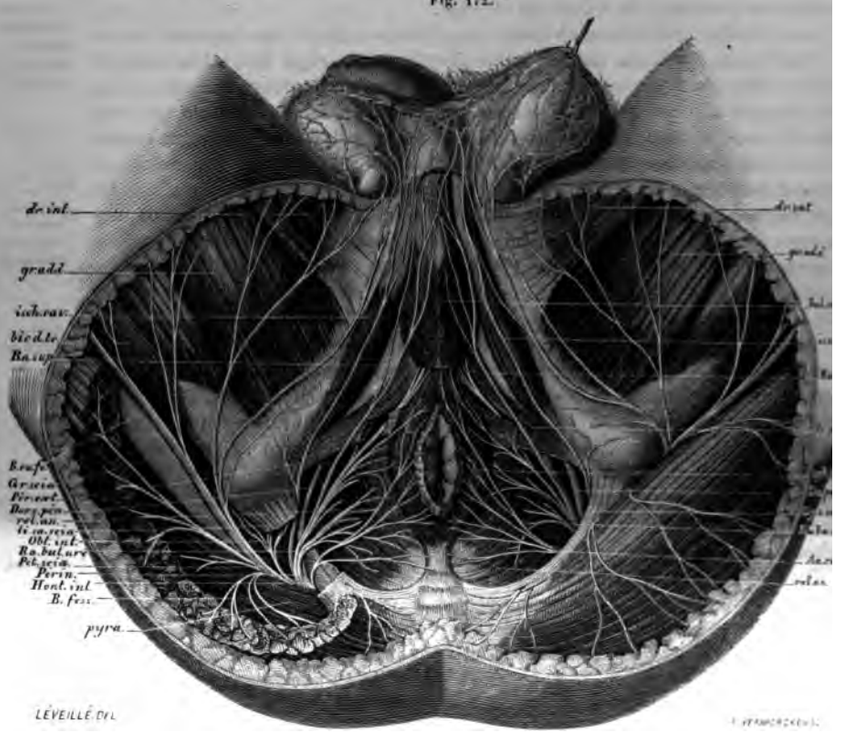

Distribution du nerf honteux interne dans le périnée de l'homme (d'après L. Hirschfeld) (*).

baire, qui s'enfonce dans l'épaisseur du bulbe et se perd dans la muqueuse uréthrale, en s'épanouissant en filaments extrêmement déliés. Il fournit enfin un dernier rameau, très-grêle, mais très-long, qui chemine sur la ligne médiane inférieure du bulbe, entre lui et le muscle bulbo-caverneux, atteint la base du gland, dans lequel il se termine, après avoir donné, dans son trajet, un grand nombre de ramifications à la portion caverneuse de l'urèthre.

(*) *dr. int.*, muscle droit interne. — *gr. adduct.*, muscle grand adducteur. — *bul. cav.*, bulbo-caverneux. — *is. cav.*, ischio-caverneux. — *tr. pér.*, transverse du périnée. — *sphinc.*, sphincter de l'anus. — *lig. s. sciat.*, grand ligament sacro-sciatique. — *rel. an.*, releveur de l'anus. — *pyra.*, muscle pyramidal. — *bic.-d. tend.*, insertions des muscles biceps et demi-tendineux. — *Hont. int.*, nerf honteux interne. — *Pet. sciat.*, petit nerf sciatique. — *B. fess.*, branche fessière. — *Perin.*, branche périnéale du honteux interne. — *Obt. int.*, nerf du muscle obturateur interne. — *Ra. bul. ure.*, rameau bulbo-urethral. — *Dors. pen.*, branche dorsale de la verge. — *Per. ext.*, rameau périnéal externe. — *Gr. sci.*, grand nerf sciatique. — *B. c. fe.*, branche cutanée fémorale du petit nerf sciatique. — *Ra. sup.*, rameau superficiel du périnée. — *an. cut.*, nerf anal cutané.

Chez la femme, la branche périnéale se porte entre le muscle constricteur et le bulbe du vagin et s'épanouit dans ce muscle, dans le bulbe du vagin et dans le canal de l'urèthre. Trajet de la branche pénienne.

b. La *branche profonde* ou *dorsale de la verge*, *branche pénienne*, chez l'homme, *branche clitoridienne*, chez la femme, répond à la branche profonde de l'artère honteuse interne. D'abord appliquée, avec cette artère, contre la face interne de la tubérosité de l'ischion, elle se porte de bas en haut, entre le releveur de l'anus et l'obturateur interne, atteint l'arcade du pubis, traverse le ligament sous-pubien au milieu des veines sous-pubiennes, et gagne ainsi le dos de la verge, où elle se place sur le côté du ligament suspenseur. Devenue pénienne, cette branche longe la ligne médiane du dos de la verge, comme l'artère pénienne, mais plus superficiellement que cette artère, et se divise en deux rameaux, l'un interne, l'autre externe. Sa division.

Le *rameau interne* ou *rameau du gland* continue le trajet primitif du nerf sur les côtés de la ligne médiane, devient plus profond à mesure qu'il est plus antérieur, sans toutefois s'enfoncer dans l'épaisseur du corps caverneux, et parvient ainsi à la couronne du gland ; là, il s'épanouit, pour s'enfoncer profondément entre la base du gland et le corps caverneux, ne fournit aucun filet à ce dernier, mais se distribue en entier au gland, qu'il pénètre par des filaments extrêmement déliés, lesquels traversent son tissu spongieux et peuvent être suivis, au moins en grande partie, jusqu'aux papilles de cet organe. Rameau du gland.

Le *rameau externe* ou *pénien cutané*, plus superficiel, se sépare du rameau précédent à angle très-aigu, se porte obliquement sur les côtés de la verge et s'épanouit en une multitude de filets très-longs et très-grêles, dont les uns s'accolent au corps caverneux et lui envoient des filaments d'une excessive ténuité qui se perdent dans son épaisseur, et dont les autres rampent dans le tissu cellulaire sous-cutané, pour se distribuer à la peau de la verge ; un bon nombre vont se terminer dans l'épaisseur du prépuce. Le rameau externe de la branche pénienne fournit aux trois quarts supérieurs de la circonférence de la peau de la verge; les branches périnéales fournissent au quart inférieur. Je n'ai trouvé dans le nerf honteux interne aucun rameau qui répondît à l'artère caverneuse. Rameau pénien cutané.

Chez la femme, la branche pénienne, devenue branche clitoridienne, est très-petite, passe sous l'arcade, entre la racine du clitoris et l'arcade du pubis, longe cette racine, se recourbe ensuite comme le clitoris, sur le côté duquel elle s'épanouit en filaments qui pénètrent dans son épaisseur ; plusieurs se portent, en avant, à la peau de la partie antérieure de la grande lèvre. Branche clitoridienne ;

Le nerf honteux interne, chez la femme, ne m'a pas paru égaler la moitié du volume du nerf honteux interne de l'homme. Dans un cas, le nerf honteux interne de la femme était exclusivement constitué par la branche clitoridienne; la branche superficielle était entièrement fournie par le fessier inférieur. Petitesse du nerf honteux interne chez la femme.

6° *Nerf fessier supérieur.* — Destiné aux muscles moyen fessier, petit fessier, et tenseur du fascia-lata, il naît en arrière du tronc lombo-sacré, avant sa conjugaison avec la 1re paire sacrée. Je l'ai vu naître par deux racines, dont l'une venait du tronc lombo-sacré, et dont l'autre naissait de la face postérieure du plexus sacré. Il sort du bassin par la partie antérieure et supérieure de l'échancrure sciatique, au-devant du muscle pyramidal, se réfléchit sur cette échancrure, pour se placer entre le moyen fessier et le petit fessier, et se divise en Son origine. Sa réflexion.

Sa division en rameau ascendant; Et en rameau descendant.

deux rameaux : l'un, *ascendant*, qui contourne l'in
culaire du petit fessier, à la manière de la branch
fessière et se perd en grande partie dans ce muscle
porte obliquement en bas et en dehors, entre le
sier, auxquels il fournit de nombreux filets qui l
embrasse, pour ainsi dire, la face postérieure du
bord externe de ce muscle, se déjette en bas, s'e
seur du fascia lata, s'enfonce dans l'épaisseur de
Avant de s'engager dans cette gaîne, il émet ur
contourne le bord antérieur du muscle petit fessier

Nerf du muscle fascia lata.

Nerf du muscle pyramidal.

7° *Nerf du pyramidal.* Ce petit nerf naît isoléme
plexus sacré, et plus particulièrement de la 3e paire
en deux rameaux, qui pénètrent immédiatement l
rieure.

Destination de ce nerf.

8° *Nerf fessier inférieur.* — Ce nerf, appelé *petit*
après le grand nerf sciatique, le plus volumineux
sacré. Il est destiné au muscle grand fessier et
génitale, de la région postérieure de la cuisse, et s
jambe.

Division du nerf fessier inférieur :

Il naît en arrière et en bas du plexus sacré, tantôt
tôt par plusieurs cordons bien distincts. Il sort du l
pyramidal, en même temps que le grand nerf sciat
déré comme un accessoire, se place derrière ce nerf,
et se divise en deux ordres de branches : les *bran*
cutanée.

En branches musculaires, Destinées au grand fessier;

Les *branches musculaires*, multiples, quoique exclu
fessier, se divisent en rameaux *ascendants* et *externes*,
rieure du grand fessier, sur laquelle ils s'épanouiss
peuvent être suivis jusqu'à son bord supérieur, et e
ternes, qui se portent entre la tubérosité de l'ischi
lequel ils pénètrent.

Et en branche cutanée.

La *branche cutanée*, destinée à la peau de la régio
la région postérieure de la cuisse et de la jambe, c
nerf, derrière le grand nerf sciatique, au-devant du
obliquement, en bas et en dedans, la tubérosité d
ischiatiques des muscles biceps et demi-tendineux.
par les rameaux qu'elle a fournis, et devenue sciati
ment en bas, devient de plus en plus grêle et peut
postérieure de la jambe.

Rameau récurrent de la branche cutanée. Sa division : En fessier cutané et en scrotal. Distribution du rameau scrotal.

La branche cutanée fournit, au sortir du musc
récurrent collatéral considérable, qu'on pourrait con
de terminaison du nerf. Ce rameau se réfléchit de b
arcade à concavité supérieure, et se divise en deu
externe, l'autre interne ; le *rameau externe* ou *fessier cu*
s'épanouir dans la peau de la région fessière ; le rame
dalis ongus inferior, Sœmmer.) est extrêmement r
d'arrière en avant, le long de la face externe de la tu
distance les branches ascendante de l'ischion et des
mose avec la branche superficielle du périnée, gag

A point in anatomy of Sciatic Tête.
J. d. Anat. VIII 187.
Bull. Soc. Anat. 1879 110-112

le scrotum, en passant au-dessus du testicule, et se divise en deux rameaux secondaires : l'un externe, qui se porte au côté externe du testicule, l'autre interne, qui se porte au côté interne de cet organe, qu'ils embrassent, pour venir se distribuer à la peau de la partie antérieure du scrotum et de la partie inférieure de la verge. Il s'anastomose avec le nerf superficiel du périnée. Chez la femme, ce rameau est destiné à la peau de la grande lèvre. Sa direction.

Tout le long de la cuisse, la branche cutanée du fessier inférieur fournit des rameaux externes, très-peu considérables, et des rameaux internes, plus volumineux, qui se réfléchissent d'arrière en avant, décrivent des arcades à concavité supérieure, et fournissent à la peau de la région interne et postérieure de la cuisse. Portion fémorale de la branche cutanée du nerf fessier inférieur.

Au creux du jarret, la branche cutanée se divise en deux filets, l'un sous-cutané, qui peut être suivi, malgré son extrême ténuité, jusqu'au milieu de la région postérieure de la jambe; l'autre sous-aponévrotique, qui traverse l'aponévrose jambière, s'accole à la veine saphène externe et s'anastomose avec le nerf saphène externe. Portion jambière.

Le fessier inférieur est donc un nerf musculo-cutané; il ne fournit qu'à un seul muscle, le grand fessier.

9° *Nerfs du carré crural et des jumeaux.* Le *jumeau supérieur* reçoit un petit nerf qui lui est propre et qui naît de la partie antérieure du plexus sacré. Le nerf du *jumeau inférieur* émane du nerf du carré crural. Nerf du jumeau supérieur.

Le *nerf du carré crural* est remarquable : il naît au-devant du plexus sacré, ou plutôt sur la limite de ce plexus et du grand nerf sciatique, se porte verticalement en bas, au-devant des muscles jumeaux et obturateur externe, qui le séparent du grand nerf sciatique, appliqué contre l'os coxal, en dehors de la tubérosité de l'ischion. Il fournit des rameaux *externes*, *périostiques* et *osseux*, qui s'enfoncent dans les trous de la tubérosité de l'ischion; des rameaux *internes* ou *articulaires*, qui traversent la capsule fibreuse, et le *rameau du jumeau inférieur*, puis va se perdre dans le muscle carré, qu'il pénètre par sa face antérieure. Nerf du carré crural. Rameaux périostiques. Rameaux articulaires. Rameau du jumeau inférieur.

B. — Branche terminale du plexus sacré.

GRAND NERF SCIATIQUE.

Le *grand nerf sciatique* (*grand fémoro-poplité*, Chauss.) est destiné aux muscles de la région postérieure de la cuisse, aux muscles et aux téguments de la jambe et du pied ; il est la terminaison du plexus sacré, ou plutôt c'est le plexus sacré lui-même condensé en un cordon nerveux. La 5e paire lombaire, un cordon émané de la 1e, les trois 1res paires sacrées et un cordon émané de la 4e paire sacrée : telles sont les origines de ce gros nerf, qui est le plus volumineux des nerfs de l'économie. Il est la terminaison du plexus sacré.

Il sort du bassin par l'échancrure sciatique, au-dessous du bord inférieur du muscle pyramidal, immédiatement au-dessus de l'épine sciatique, se porte verticalement en bas, entre la tubérosité de l'ischion et le grand trochanter, dont la double saillie l'éloigne de la peau, ou, plus exactement, il longe le côté externe de la tubérosité de l'ischion, dans une gouttière très-prononcée qui sépare cette tubérosité du rebord de la cavité cotyloïde. Sa sortie du bassin.

Aplati, rubané, large de 12 millimètres à sa sortie du bassin, il s'arrondit bientôt, se dirige verticalement en bas, le long de la partie postérieure de la cuisse, en affectant toutefois une légère obliquité en dehors, et, parvenu à trois

Sa division en deux branches.

ou quatre travers de doigt au-dessus de l'articulation du genou, se divise e deux branches, désignées sous les noms de *nerf sciatique poplité externe* et *ne sciatique poplité interne.*

Variétés du nerf sciatique quant au lieu de sa bifurcation.

Le nerf sciatique se bifurque quelquefois à sa sortie du bassin, ou dans to autre point intermédiaire à sa sortie et au creux du jarret, ou même avant sortie du bassin. Cette division précoce est sans importance ; elle existe toujou par le fait, car, lors même qu'il n'y a qu'un seul tronc apparent, les deux bra ches de bifurcation sont accolées, mais distinctes tout le long de la cuisse (1

Ses rapports : En arrière.

Rapports. En arrière, le grand nerf sciatique est recouvert par le musc grand fessier, puis par la longue portion du biceps et par le demi-tendineu plus bas, il occupe l'espace celluleux que limitent ces deux derniers muscle et devient sous-aponévrotique au moment où ils s'écartent l'un de l'autre po aller constituer les bords du creux du jarret. Le nerf sciatique est accompag en arrière, par l'artère ischiatique et par une de ses branches, qui acquiert u volume très-considérable dans la ligature du vaisseau principal.

En avant.

En avant, l grand nerf sciatique répond aux jumeaux et au tendon de l'obturateur interne qui le séparent de l'os coxal, puis au carré crural et au troisième adducteur, e enfin, vers la partie inférieure de la cuisse, au court chef du biceps. Dans s trajet, il est entouré par une grande quantité de tissu cellulaire adipeux; n'est accompagné par aucun vaisseau (2).

I. — BRANCHES COLLATÉRALES DU NERF SCIATIQUE.

Rameaux collatéraux.

Le nerf sciatique fournit, le long de la cuisse, cinq branches musculaires e une *branche articulaire;* ces branches naissent tantôt isolément, tantôt par u tronc commun. Ce sont :

Nerf de la longue portion du biceps.

1° Le *nerf de la longue portion du biceps*, long et grêle, qui se porte en bas e en dehors et se divise en deux *rameaux ascendants*, pour les insertions ischiati ques du muscle, et en *rameaux descendants*, lesquels marchent longtemps au devant de ce muscle et lui donnent successivement de nombreux filets.

Nerf du demi-tendineux.

2° Le *nerf du demi-tendineux*, qui gagne la face antérieure du muscle, contr laquelle il s'applique, et ne s'enfonce dans son épaisseur qu'au tiers inférieu de la cuisse.

Nerfs du demi-membraneux.

3° Les *nerfs du demi-membraneux*, qui sont au nombre de deux, s'anastomo sent presque toujours entre eux, et pénètrent le muscle par sa face interne e dans deux points différents.

Nerf du grand adducteur.

4° Un *nerf du grand adducteur*, qui se porte d'arrière en avant, puis de dehor en dedans, et pénètre le muscle par son bord interne. Nous avons vu que le grand adducteur reçoit ses filets principaux du nerf obturateur.

Toutes les branches précédentes naissent de la partie supérieure du nerf

(1) Lorsque le grand nerf sciatique se bifurque avant de sortir du bassin, la division su périeure traverse le muscle pyramidal, tandis que la division inférieure passe au-des sous. Il est très-rare de voir la division du nerf sciatique se faire au-dessous du creux po plité.

(2) Trois fois j'ai vu le grand nerf sciatique accompagné par une grosse veine, qui fai sait suite à la poplitée et qui traversait la partie supérieure du 3e adducteur, à la manier de la veine fémorale profonde. Dans deux de ces cas, la division du nerf sciatique avait lieu à la sortie du bassin. Je n'ai pas noté la disposition du nerf dans le troisième. Une chose fort remarquable, c'est qu'en même temps il existait une autre veine poplitée, accolée à l'artère; dans un de ces cas, la veine était antérieure à l'artère, au lieu de lui être postérieure.





sciatique, au niveau du carré crural, et souvent par un tronc commun.

5° Le *nerf de la courte portion du biceps*, qui naît quelquefois au même niveau que les précédents, mais qui, le plus souvent, se détache du tronc sciatique à la partie moyenne de la cuisse. Lorsque la division du nerf sciatique est précoce, le nerf de la courte portion vient du sciatique poplité externe. Ce nerf pénètre le muscle par son extrémité supérieure, en s'épanouissant en filets divergents.

6° Un *nerf articulaire du genou*, qui naît souvent par un tronc commun avec le précédent, mais que fournit non moins souvent le sciatique po-

Fig. 173.

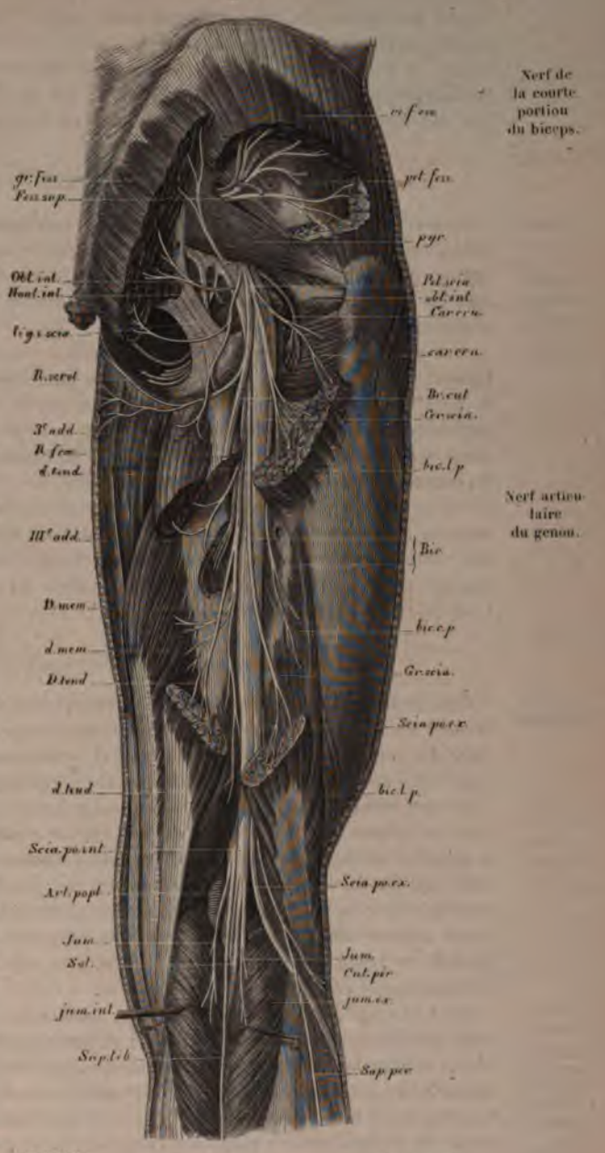

Nerf sciatique, le long de la cuisse (d'après L. Hirschfeld) (*).

(*) *gr. fess.*, grand fessier. — *m., fess.*, moyen fessier. — *pet. fess.*, petit fessier. — *pyr.*, pyramidal. — *obt. int.*, muscle obturateur interne. — *car. cru.*, carré crural. — *bic. l. p.* longue portion du biceps. — *bic. c. p.*, courte portion du biceps. — *jum. ex.*, jumeau externe. — *jum. int.*, jumeau interne. — *d. tend.*, demi-tendineux. — *Art. popl.*, artère poplitée — *d. mem.*, demi-membraneux. — 3e *add.*, troisième adducteur. — *lig. s. scia.*, grand ligament sacro-sciatique. — *Pet. scia.*, petit nerf sciatique. — *Car. cru.*, nerf du carré crural. — *Br. cut.*, branche cutanée du petit sciatique. — *Gr. scia.*, grand nerf sciatique. — *Bic.*, nerfs du biceps. — *Scia. po. ex.*, sciatique poplité externe. — *Jum.*, nerf du jumeau. — *Cut. pér.*, nerf cutané péronier. — *Sap. pér.*, nerf saphène péronier. — *Sap. tib.*, nerf saphène tibial. — *Sol.*, nerf du soléaire. — *Scia. po. int.*, sciatique poplité interne. — *D. tend.*, nerf du demi-tendineux. — *D. mem.*, nerf du demi-membraneux. — *IIIe add.*, nerf du 3e adducteur. — *R. fém.*, rameau fémoral du petit sciatique. — *R. scrot.*, rameau scrotal. — *Hont. int.*, nerf honteux interne. — *Obt. int.*, nerf de l'obturateur interne. — *Fess. sup.*, nerf fessier supérieur.

plité externe. Il se porte verticalement en bas, au-devant du grand nerf sciatique, au milieu du tissu adipeux, pour gagner le côté externe de l'articulation; parvenu au-dessus du condyle externe, il contourne ce condyle et se divise en plusieurs filets, qui traversent la couche fibreuse de l'articulation et se distribuent au tissu adipeux articulaire, où ils s'éparpillent les uns au-dessus, les autres au-dessous, d'autres, enfin, en dehors de la rotule.

II. — NERF SCIATIQUE POPLITÉ EXTERNE.

Le *nerf sciatique poplité externe*, branche externe de bifurcation du nerf sciatique, est destiné à tous les muscles de la région antérieure et externe de la jambe, à la peau de la région externe de la jambe et à celle de la région dorsale du pied. Son volume égale à peine la moitié de celui du nerf sciatique poplité interne.

Il se dirige obliquement en bas et en dehors, derrière le condyle externe du fémur, occupe, au creux du jarret, un plan plus superficiel et plus externe que le nerf sciatique poplité interne, lequel occupe la ligne médiane de l'espace intercondylien, croise obliquement l'insertion supérieure du jumeau externe, passe derrière la tête du péroné (1), dont il est séparé par l'insertion supérieure du muscle soléaire, contourne horizontalement le col de cet os, en passant entre ce col et le long péronier latéral, et s'épanouit en quatre branches : deux supérieures, plus petites et récurrentes, destinées au muscle jambier antérieur et que nous considérerons comme des branches collatérales; deux inférieures, plus considérables, qui sont la véritable terminaison du nerf et qui sont : l'une externe, c'est la *branche musculo-cutanée*, l'autre interne, ou le *nerf tibial antérieur*.

a. Branches collatérales du sciatique poplité externe.

Dans son trajet, le nerf sciatique poplité externe fournit deux nerfs cutanés, savoir : un *nerf saphène*, que nous appellerons *saphène péronier*, pour le distinguer du nerf saphène externe ou tibial, et la *branche cutanée péronière*; et deux nerfs musculaires, savoir : les *deux branches récurrentes du jambier antérieur*.

Le *nerf saphène péronier* présente beaucoup de variétés, suivant les sujets, tant pour le volume que pour le lieu de son origine. Ordinairement plus grêle que le saphène tibial, dont il peut être considéré comme l'accessoire, il naît dans le creux du jarret, se porte verticalement en bas, au-dessous de l'aponévrose fémorale, entre le sciatique poplité externe et le sciatique poplité interne, traverse l'aponévrose jambière à la partie moyenne de la jambe, pour aller joindre la veine saphène externe, longe avec elle le tendon d'Achille, et se termine sur le côté externe du calcanéum.

Dans ce trajet, il donne plusieurs *filets cutanés* et un *rameau de communication* avec le nerf saphène externe ou tibial : ce rameau anastomotique est considérable et se détache pendant que le nerf saphène est encore situé sous l'aponévrose. Devenu très-grêle après l'émission successive de ces filets, le saphène péronier s'épanouit, au niveau de la partie inférieure du tendon d'Achille, sur le côté externe du calcanéum, en plusieurs rameaux, qu'on peut appeler *rameaux calca-*

(1) Ce rapport du nerf sciatique poplité externe avec le col du péroné explique pourquoi ce nerf peut être dilacéré dans les fractures de l'extrémité supérieure du péroné et pourquoi il est si fréquemment coupé dans la résection de la tête du péroné.

~~Coretta~~ " " Corretto. Index Med. III 270
257
Influence in pract. feb. Dupley. Prog. Med. 1880
Crushing. Salomon. Index Med. II 200.

On Cup. & Deaf personal. Gruber. IX 165.
D. d. Acad.



niens, dont l'un contourne obliquement la face postérieure du calcanéum, dont les autres se portent verticalement en bas, se réfléchissent sur la face inférieure de cet os et se distribuent à la peau du talon.

Il n'est pas rare de voir le nerf saphène péronier fournir un *rameau malléolaire*, qui se porte entre la malléole externe et la peau, et s'anastomose, au-devant de l'articulation du pied, avec un rameau de la branche musculo-cutanée. Ce rameau malléolaire, qui vient souvent de cette dernière branche, est remarquable d'ailleurs, ainsi que tous les nerfs soumis à une forte pression, par son épaisseur, par sa couleur grisâtre et par son aspect noueux et comme ganglionnaire. Rameau malléolaire.

Souvent le nerf saphène péronier est très-grêle et va se perdre dans la peau, au niveau de la partie moyenne de la jambe; il est alors remplacé dans les deux tiers inférieurs de la jambe par le nerf saphène tibial, dont le développement est toujours en raison inverse de celui du saphène péronier. Variétés du nerf saphène péronier.

Du reste, aucun nerf ne présente plus de variétés que le saphène péronier, tant pour le volume que pour le lieu de son anastomose avec le saphène tibial. Une des variétés les plus remarquables est celle dans laquelle le saphène péronier et le saphène tibial se réunissent au creux du jarret en un seul tronc, dont la distribution représente la distribution collective des deux nerfs.

La *branche cutanée péronière* naît du nerf sciatique poplité externe derrière le condyle externe du fémur, traverse l'aponévrose poplitée, puis se porte verticalement en bas, le long du péroné, s'accole à la peau, et se divise en rameaux ascendants et en rameaux descendants : ces derniers peuvent être suivis jusqu'à la partie inférieure de la jambe. Branche cutanée péronière. Distribution

Les deux *branches musculaires* ou *récurrentes*, qui naissent du sciatique poplité externe au niveau du col du péroné, se portent horizontalement en dedans, puis en haut, derrière le long extenseur commun des orteils, et se distribuent au jambier antérieur : un de ces rameaux se porte à l'articulation péronéo-tibiale supérieure. Branches du jambier antérieur.

b. Branches terminales du nerf sciatique poplité externe.

1° *Branche musculo-cutanée péronière.* La plus externe des deux branches de terminaison du sciatique poplité externe, la branche musculo-cutanée péronière, est destinée aux muscles de la région externe de la jambe et à la peau de la région dorsale du pied (*peroneus externus*, Sœmm.). Branche musculo-cutanée péronière. Sa destination

Elle se porte d'abord obliquement, puis verticalement en bas, dans l'épaisseur du long péronier latéral, se contourne d'arrière en avant, pour s'engager entre le long et le court péronier latéral, et traverse l'aponévrose jambière au-dessus de l'articulation du pied avec la jambe. Devenue sous-cutanée, elle se porte obliquement en bas et en dedans, en suivant la direction du muscle jambier antérieur, s'aplatit en s'élargissant et se divise, un peu au-dessous de l'articulation tibio-tarsienne, en deux rameaux, l'un interne, plus grêle, l'autre externe, plus considérable, qui se subdivise en trois rameaux secondaires; ce qui fait en tout quatre rameaux terminaux, qui constituent les *nerfs collatéraux dorsaux des orteils*. Son trajet. Sa division en quatre rameaux.

Il n'est pas rare de voir le nerf musculo-cutané péronier se bifurquer au moment où il se dégage de dessous l'aponévrose jambière, et ses deux branches de bifurcation se réunir au niveau de l'articulation tibio-tarsienne, de manière à figurer une ellipse allongée.

Fig. 174.

Distribution du sciatique poplité externe (d'après L. Hirsch)

On distribution of ant. tibial nerve.
J. D. Cunningham.
fol. Cunningham. Index Mes.

de la portion sous-cutanée du nerf musculo-cutané, et parmi lesquels on distingue un *filet malléolaire externe*, qui se porte entre la malléole externe et la peau, augmente considérablement de volume et devient grisâtre et noueux, comme tous les nerfs soumis à une pression. Ce filet s'anastomose souvent avec le rameau malléolaire fourni par le saphène péronier et supplée quelquefois ce rameau malléolaire.

Rameaux terminaux ou nerfs collatéraux dorsaux des orteils.

Des quatre *rameaux terminaux* du nerf musculo-cutané, le *premier* ou le *plus interne* se porte très-obliquement en avant et en dedans, pour constituer le *nerf collatéral dorsal interne* du gros orteil; ce nerf, de même que tous les nerfs soumis à une pression, augmente de volume, devient grisâtre et comme noueux au niveau de l'articulation métatarso-phalangienne.

Le *deuxième*, qui naît souvent par un tronc commun avec le premier, fournit le *collatéral dorsal externe* du gros orteil et le *collatéral dorsal interne* du deuxième orteil.

Le *troisième* fournit le *collatéral dorsal externe* du deuxième et le *collatéral dorsal interne* du troisième orteil.

Souvent ces deux derniers rameaux sont suppléés par un rameau venu du nerf tibial antérieur, avec lequel ils s'anastomosent.

Le *quatrième* rameau de terminaison ou *rameau interne* fournit le *collatéral dorsal externe du troisième orteil* et le *collatéral dorsal interne du quatrième*.

Tous les filets détachés de ces rameaux vont à la peau de la région dorsale du pied et des phalanges.

Variétés.

Chez un grand nombre de sujets, c'est le nerf saphène tibial qui fournit le collatéral interne du petit orteil et le collatéral externe du quatrième; mais, chez d'autres, ces nerfs sont fournis par un quatrième rameau de terminaison du musculo-cutané péronier; dans tous les cas, il y a anastomose entre les uns et les autres.

Nerf tibial antérieur.

2° *Nerf tibial antérieur*. Destiné aux muscles de la région jambière antérieure, aux muscles pédieux et interosseux, égal en volume au nerf musculo-cutané péronier, il se porte en dedans de ce dernier, au-dessous de l'extenseur commun des orteils, pour venir s'accoler au ligament interosseux, avec l'artère tibiale antérieure, au-devant de laquelle elle est située. Placé, comme ce vaisseau, entre le jambier antérieur et l'extenseur commun des orteils, dont le sépare, en bas, l'extenseur propre du gros orteil, le nerf tibial antérieur fournit à tous ces muscles un grand nombre de filets, passe avec l'artère sous le ligament annulaire du tarse, dans la gaîne de l'extenseur propre du gros orteil, et se divise en deux rameaux, qui restent placés au-dessous de l'aponévrose pédieuse; ce sont les *rameaux dorsaux profonds externe* et *interne*.

Rameau profond dorsal interne.

Le *rameau profond interne du dos du pied*, qui est la véritable continuation du nerf tibial antérieur, se porte horizontalement en avant, au-dessous de l'artère pédieuse, au niveau du premier espace interosseux, fournit un petit filet aux muscles de cet espace et se divise en deux rameaux, qui vont former le *collatéral dorsal profond externe du gros orteil* et le *collatéral dorsal profond interne du deuxième orteil*. Ces rameaux communiquent avec les rameaux dorsaux superficiels, fournis par le nerf musculo-cutané péronier, et quelquefois les suppléent.

Rameau dorsal profond externe.

Le *rameau profond externe du dos du pied* se porte de dedans en dehors, entre les os du tarse et du métatarse et le muscle pédieux, dans lequel il se perd; il fournit successivement, en avant, au niveau de chaque espace interosseux, un filet très-délié qui s'enfonce dans l'extrémité postérieure de cet espace. Souvent

Fig. 125.

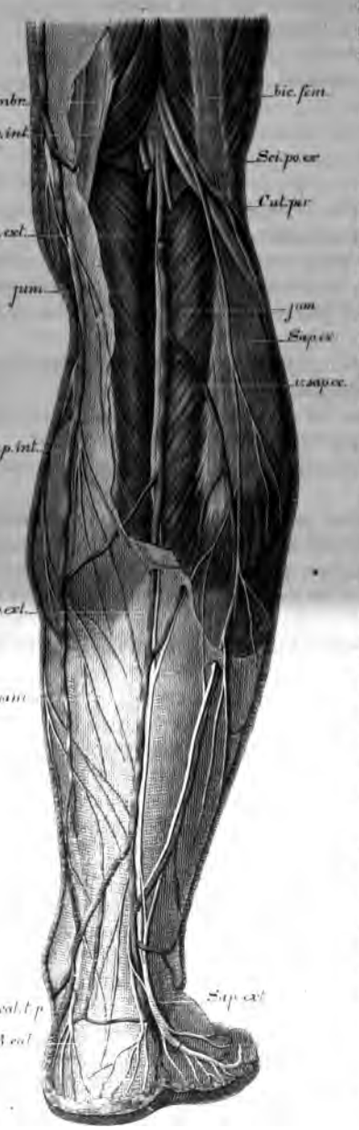

Nerf saphène externe (d'après L. Hirschfeld).

les filets des deux derniers espaces naissent par un tronc commun. Ils sont excessivement déliés et accolés au tarse.

III. — NERF SCIATIQUE POPLITÉ INTERNE.

Le nerf sciatique poplité interne est destiné à tous les muscles et à la peau de la partie postérieure de la jambe et de la plante du pied. Bien plus considérable que le nerf sciatique poplité externe, il paraît être, sous le rapport de sa direction, non moins que sous celui de son volume, la continuation du grand nerf sciatique.

Il se porte verticalement en bas, dans le creux poplité ; d'abord placé entre les têtes des muscles jumeaux, il s'engage ensuite sous ces muscles, passe sous l'arcade aponévrotique du soléaire et se place entre le soléaire et la couche musculaire profonde ; puis il s'incline un peu en dedans et, arrivé au défaut du corps charnu du soléaire, gagne le côté interne du tendon d'Achille ; plus bas, il se place derrière la malléole interne, contre laquelle il s'aplatit, en s'élargissant, pour se diviser en *nerf plantaire interne* et en *nerf plantaire externe*.

Sous-aponévrotique au creux du jarret, le nerf sciatique poplité interne est séparé de l'aponévrose, au niveau de la portion charnue de la jambe, par la double couche que forment les muscles jumeaux et le soléaire, et redevient sous-aponévrotique le long du tendon d'Achille. Il répond, en avant, aux vaisseaux po-

bic. fem., biceps fémoral. — *d. membr.*, demi-membraneux. — *jum.*, muscles jumeaux. — *v. sap. ex.*, veine saphène externe. — *ap. jum.*, aponévrose jumelle. — *Scia. po. ex.*, sciatique poplité externe. — *Cut. per.*, nerf cutané péronier. — *Sap. ext.*, nerf saphène externe. — *B. cal.*, rameaux calcanéens de ce nerf. — *B. cal. t. p.*, rameaux calcanéens du tibial postérieur. — *Sap. int.*, rameaux postérieurs du nerf saphène interne. — *Scia. p. int.*, sciatique poplité interne. — *B. cal.*, rameaux calcanéens.

plités et tibiaux postérieurs (1), qui le séparent, supérieurement, de l'articulation du genou et du muscle poplité, et plus bas, des muscles de la couche profonde de la jambe. Derrière la malléole interne et sous la gouttière calcanienne, il est maintenu par une gaîne fibreuse, qui lui est commune avec les vaisseaux tibiaux postérieurs, lesquels sont placés au-devant de lui ; cette gaîne est postérieure à celle des tendons du jambier postérieur et du fléchisseur commun des orteils.

A — Branches collatérales du sciatique poplité interne.

Elles sont très-multiples. Je les diviserai en :
a. Celles qui naissent dans le creux poplité ;
b. Celles qui naissent le long de la jambe.

a. — *Branches collatérales qui naissent dans le creux poplité.*

Elles sont au nombre de six, savoir : 1° deux antérieures, très-grêles, l'une, pour le *plantaire grêle*, l'autre, pour l'*articulation du genou*; 2° deux internes, dont l'une est le nerf *saphène externe* ou *tibial*, l'autre, le nerf du *jumeau interne* ; 3° deux externes, le nerf du *jumeau externe* et le nerf du *soléaire*.

Six branches collatérales naissent derrière l'articulation du genou.

De ces six branches, une seule est *cutanée*, c'est le *nerf saphène externe*, une seule est *articulaire*, et quatre sont *musculaires*.

1° *Nerf saphène externe ou saphène tibial*. Nerf exclusivement destiné à la peau, d'un volume plus considérable que celui du saphène péronier, qui s'anastomose constamment avec lui (v. p. 654).

1° Nerf saphène latéral.

Son anastomose constante avec le saphène péronier.

Né au milieu du creux du jarret, le saphène externe ou tibial se porte verticalement en bas, entre les jumeaux, puis sur la surface postérieure de ces muscles, le long de la cloison fibreuse médiane qui les sépare. Maintenu contre cette cloison par un petit canal fibreux qui appartient en commun à ce nerf, à une artériole et à une veine, il reçoit, à une hauteur variable, un filet plus ou moins volumineux provenant du saphène péronier, devient sous-cutané vers le milieu de la jambe, et longe le côté externe du tendon d'Achille, comme le nerf tibial postérieur longe le bord interne de ce tendon. A partir de ce point, il devient satellite de la veine saphène externe, qui, jusque-là, avait été accompagnée par le nerf saphène péronier ; il se réfléchit ensuite derrière la malléole externe, de la même manière que le nerf tibial se réfléchit sur la malléole interne, et se dirige en avant et en bas, sur le côté externe du calcanéum, où il fournit plusieurs *nerfs calcaniens externes* très-volumineux, et se termine diversement, suivant les sujets. Chez quelques-uns, il se termine en formant le nerf *collatéral dorsal externe du cinquième métatarsien* ; chez d'autres, il est plus volumineux et se divise en deux rameaux, dont l'un, externe, va former le nerf *collatéral dorsal externe du cinquième métatarsien*, et l'autre, interne, qui reçoit une branche anastomotique du musculo-cutané, se porte horizontalement en avant, croise le pédieux et les tendons des extenseurs, et se divise en deux rameaux

Il devient satellite de la veine saphène externe.

Sa réflexion.

Sa terminaison.

(1) Ce rapport, important pour la ligature de l'artère poplitée, mérite quelques détails. Le nerf sciatique poplité interne n'est pas placé précisément derrière les vaisseaux, mais un peu en dehors, de telle sorte qu'on a beaucoup plus de facilité à porter le nerf sciatique en dehors qu'en dedans, pour mettre l'artère à découvert.

Dans sa portion jambière, le nerf sciatique poplité interne peut être désigné sous le nom de *nerf tibial postérieur*.

Fig. 176.

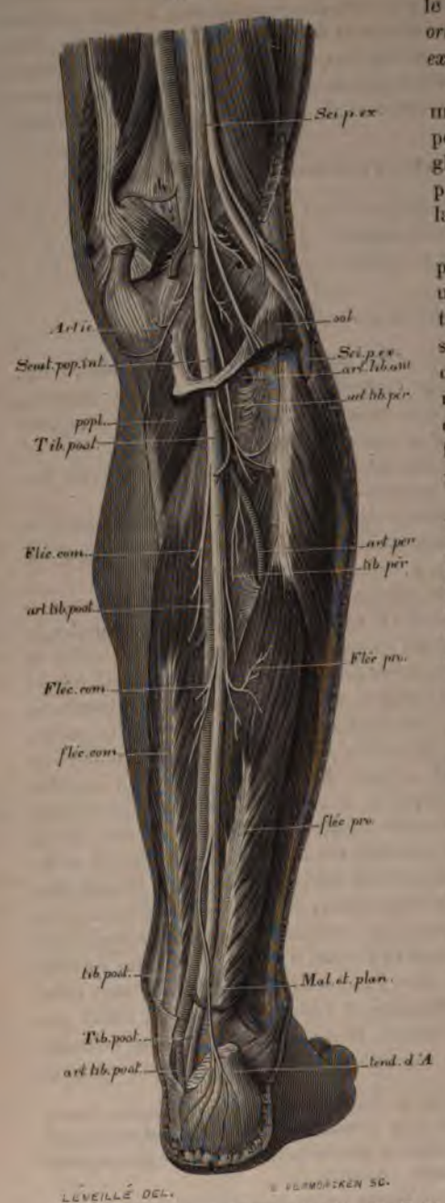

Nerf tibial postérieur (d'après L. Hirschfeld) (*)

secondair
le *collaté*
orteil, et
externe d
Je fer
ment, la
position
glionnai
petit ort
lations.
Les *n*
peuvent
une ter
terne, s
se porte
côté ext
nouisse
de la fa
face inf
minent
Dans
le saph
que au
bord ex
un gra
en bas
à la pe
terne (

(* sol
artère ti
tibio-pé
nière. —
— *fléch.*
— *tend*
art. ti
— *fléc.*
teils. —
p. ex.,
Sci.t. p
— *Art*
du mu
postéri
seur c
du flée
et plan

(1) l
exter
du r
branc
Aussi
est c
des
lorsq

Fig. 176.

Nerf tibial postérieur (d'après L. Hirschfeld).

secondaires, dont l'un va constitu le *collatéral dorsal interne du pe orteil*, et l'autre, le *collatéral dor externe du quatrième*.

Je ferai remarquer l'épaississ ment, la couleur grisâtre et la d position noueuse et comme ga glionnaire du collatéral externe petit orteil, au niveau des artic lations.

Les *nerfs calcaniens externes*, q peuvent être considérés comm une terminaison du saphène terne, sont fort remarquables; se portent verticalement le long côté externe du calcanéum, s'ép nouissent en plusieurs filets q de la face externe, passent sur face inférieure de cet os, et se t minent à la peau du talon.

Dans son trajet le long de la jamb le saphène externe ne fournit pr que aucun filet; mais, le long bord externe du pied, il en don un grand nombre, qui se porte en bas et en avant, et se termine à la peau de la région plantaire terne (1).

(* *sol.*, muscle soléaire. — *art. tib. an* artère tibiale antérieure. — *art. tib. per.*, tro tibio-péronier. — *art per.*, artère pe nière. — *tib. post.*, muscle tibial postérie — *fléch. pr.*, fléchisseur propre du gros orte — *tend. d'A.*, tendon d'Achille coupé. — *art. tib. post.*, artère tibiale postérieur — *flée. comm.*, fléchisseur commun des o teils. — *popl.*, muscle poplité. — *Sc p. ex.*, nerf sciatique poplité externe. — *Sci st. popl. int.*, nerf sciatique poplité interne — *Artic.*, filet articulaire fourni par le ne du muscle poplité. — *Tib. post.*, nerf tibi postérieur. — *Flée. com.*, nerfs du fléchi seur commun des orteils. — *flée. pro.*, ne du fléchisseur propre du gros orteil. — *Ma et plan.*, nerf malléolaire et plantaire.

(1) Le développement du nerf saphè externe est en raison inverse de cell du nerf saphène péronier et de branches musculo-cutanées péronière Aussi, lorsque le nerf saphène péron est considérable, il fournit la plupa des rameaux calcaniens externes, lorsque les branches musculo-cutané



2° *Nerfs du jumeau interne, du jumeau externe, du soléaire et du plantaire grêle.* Le nerf du jumeau interne naît souvent par un tronc commun avec le saphène externe : souvent aussi le nerf du jumeau externe et celui du soléaire naissent par un tronc commun. Les nerfs des jumeaux pénètrent ces muscles par leur face antérieure, et s'y épanouissent immédiatement ; le nerf du soléaire, qui est le plus volumineux, pénètre le muscle par son arcade supérieure. Tous ces nerfs s'épanouissent au moment où ils pénètrent dans l'épaisseur des muscles qu'ils animent.

Nerfs des jumeaux ;

Du soléaire ;

Le *nerf du plantaire grêle* naît toujours isolément du nerf sciatique poplité interne et s'enfonce immédiatement dans l'épaisseur du muscle.

Du plantaire grêle.

3° *Nerf articulaire postérieur du genou.* Il se porte d'arrière en avant, pour pénétrer le ligament postérieur de l'articulation; un de ses filets suit la direction de l'artère articulaire interne et se perd dans le muscle poplité.

Nerf articulaire du genou.

b. — *Branches collatérales qui naissent le long de la jambe.*

Les *branches collatérales du sciatique poplité interne devenu nerf tibial postérieur* sont : 1° les nerfs de tous les muscles de la couche profonde de la jambe, savoir, du poplité, du jambier postérieur, du long fléchisseur commun des orteils et du long fléchisseur propre du gros orteil ; 2° un nerf cutané, le nerf calcanien interne ; 3° de très-petits filets qui s'accolent à l'artère tibiale postérieure et, après un trajet plus ou moins long, traversent l'aponévrose et se perdent à la peau.

Branches jambières collatérales du nerf tibial postérieur.

Le *nerf du muscle poplité* naît au niveau de l'articulation du genou, se porte d'arrière en avant, au côté externe des vaisseaux poplités, pour gagner le bord inférieur du muscle, qu'il embrasse en le contournant ; avant de pénétrer dans le poplité, le nerf s'épanouit en plusieurs rameaux, qui se portent tous horizontalement d'arrière en avant, au niveau du ligament interosseux, qu'ils semblent traverser. Mais avec un peu d'attention, on voit qu'ils se perdent presque tous dans le muscle. J'ai vu, cependant, l'un d'eux traverser le ligament interosseux, en même temps que l'artère tibiale antérieure, abandonner ensuite l'artère, marcher dans l'épaisseur du ligament interosseux, pour redevenir postérieur et se perdre dans le jambier postérieur. Plusieurs filets du nerf poplité vont se rendre manifestement à l'articulation péronéo-tibiale et au périoste du péroné et du tibia.

Nerf du muscle poplité.

Le *nerf du jambier postérieur*, qui naît presque toujours par un tronc commun avec le précédent, se porte en bas et en avant, s'accole à la face postérieure du muscle, dans lequel il envoie des filets qui se détachent successivement de sa partie antérieure. Il ne s'enfonce dans l'épaisseur du muscle que vers sa partie moyenne et peut être suivi jusqu'à sa partie inférieure.

Nerf du jambier postérieur.

Les *nerfs du long fléchisseur propre du gros orteil* et du *fléchisseur commun* naissent par un tronc commun, un peu au-dessous des précédents : le nerf du long fléchisseur propre du gros orteil, plus considérable que celui du fléchisseur commun et du jambier postérieur, devient le nerf satellite de l'artère péronière, qu'il accompagne jusqu'à la partie inférieure de la jambe.

Solidarité de développement entre les saphènes et les branches péronières musculo-cutanées.

Le *nerf calcanien interne* est une branche volumineuse exclusivement destinée à la peau, qui se détache du côté interne du nerf tibial postérieur, et qui, dans

Nerfs du long fléchisseur propre du gros orteil et du fléchisseur commun.

péronières ont un grand développement, elles fournissent, indépendamment des calcaniens externes, les collatéraux dorsaux interne du petit orteil et externe du quatrième.

Nerf calcanien interne.

les cas où celui-ci se bifurque prématurément en plantaire interne et plantaire externe, vient du plantaire externe. Il se porte verticalement en bas, sur la face interne du calcanéum, et se divise en deux rameaux divergents, qui longent le côté interne de cet os, se réfléchissent sur sa face inférieure et se distribuent à la peau du talon, l'un en avant, l'autre en arrière.

B. — Branches terminales du sciatique poplité interne.

1° Nerf plantaire interne.

Plus volumineux que le plantaire externe, le *nerf plantaire interne* est destiné aux muscles et à la peau de la plante du pied. Il est situé, à son origine, derrière la malléole interne, en arrière des vaisseaux tibiaux postérieurs, qui le croisent à angle aigu, et occupe une coulisse bien distincte de la coulisse tendineuse, qui lui est antérieure. Il se réfléchit au-dessous de la malléole interne, pour devenir horizontal, gagne la gouttière calcanienne, traverse l'extrémité postérieure du court fléchisseur des orteils, et se trouve, pendant son trajet sous la gouttière, protégé par un canal fibreux subjacent aux coulisses des tendons.

Réflexion du nerf plantaire interne.

Ses rapports à la plante du pied.

Au sortir du canal fibreux calcanien, le nerf plantaire interne se trouve placé sur la limite de la région plantaire interne et de la région plantaire moyenne, entre le court fléchisseur propre du gros orteil, qui est en dedans, et le court fléchisseur commun, qui est en dehors; il traverse l'aponévrose du court fléchisseur commun, pour se loger dans la même gaine que ce muscle, dont il longe le bord interne. Parvenu au niveau de l'extrémité postérieure des métatarsiens, il se divise en trois branches, qui vont former les nerfs collatéraux des orteils. Quelquefois on trouve une quatrième branche, qui se porte horizontalement en dehors, pour s'anastomoser avec le nerf plantaire externe.

Sa division en trois branches terminales.

Ses rameaux collatéraux.

a. Rameaux collatéraux. Ils sont en très-grand nombre. Ce sont :

Nerfs cutanés.

1° Des *nerfs cutanés*, qui traversent l'aponévrose plantaire et vont se distribuer à la peau. Les plus remarquables sont un petit *nerf calcanien cutané*, qui croise les nerfs tibiaux postérieurs, pour se rendre à la peau qui revêt le côté interne du calcanéum; un *nerf cutané plantaire*, qui sort entre le court fléchisseur propre du gros orteil et le court fléchisseur commun et se divise en deux petits rameaux cutanés, dont l'un se dirige en avant, et l'autre en arrière, à la manière des nerfs récurrents.

Nerfs musculaires.

2° Des *nerfs musculaires*, savoir : le *nerf du court fléchisseur du gros orteil*, le *nerf de l'adducteur du gros orteil*, le *nerf du court fléchisseur commun des orteils*, le *nerf de l'accessoire du long fléchisseur commun*, les *nerfs du muscle interosseux* du premier espace.

Nerf collatéral interne plantaire du gros orteil.

3° Le *collatéral plantaire interne du gros orteil*, remarquable par son volume, qui pourrait le faire considérer comme une branche de terminaison du plantaire interne. Il naît de ce dernier au sortir du canal couvert que lui fournit le court fléchisseur du gros orteil, auquel il donne un ou deux filets, se porte d'arrière en avant, le long du côté interne du tendon du long fléchisseur des orteils, au-dessous de l'abducteur oblique, gagne le côté interne et inférieur de l'articulation métatarso-phalangienne du gros orteil. Là, il est situé dans le sillon qui sépare l'os sésamoïde interne de cette articulation, de l'os sésamoïde externe; il se porte ensuite, d'arrière en avant, au-dessous du bord interne de la première, puis de la deuxième phalange du gros orteil, et, parvenu au-dessous de celle-ci,

Kollmann. Der Tastapparat des Fusses von Affe u. Mensch

Arch. f. Anat. u. Phys. 1885-86-101

se divise, comme les rameaux collatéraux des doigts, en deux rameaux, l'un *dorsal* ou *unguéal*, l'autre *plantaire*.

Rameaux terminaux du nerf plantaire interne.

b. Rameaux terminaux. Au nombre de trois, distingués par les noms numériques de premier, deuxième, troisième, en allant de dedans en dehors.

Rameau terminal.

Le *premier rameau terminal*, qui est le plus considérable, longe le côté externe du tendon du long fléchisseur propre du gros orteil, passe entre les articulations métatarso-phalangiennes des deux premiers orteils, sous une arcade qui lui est commune avec les vaisseaux correspondants, et se divise en deux rameaux secondaires, qui vont former le *collatéral plantaire externe du gros orteil* et le *collatéral plantaire interne du deuxième orteil*. Il n'est pas rare de voir ce rameau envoyer au collatéral plantaire interne un filet anastomotique, qui passe au-dessous de l'articulation métatarso-phalangienne du gros orteil. Il fournit le *filet du premier lombrical*, plusieurs *filets articulaires* à l'articulation métatarso-phalangienne du gros orteil, et un très-grand nombre de filets *cutanés*, qui s'en détachent successivement.

Filets du 1er lombrical et filets articulaires.

Fig. 177.

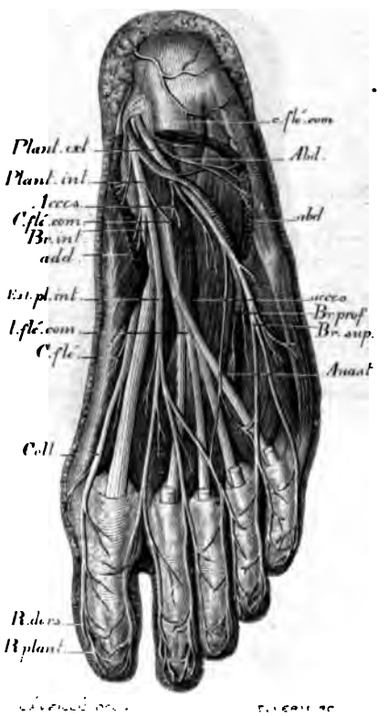

Nerfs plantaires (d'après L. Hirschfeld) (*)

Le *deuxième rameau terminal*, beaucoup moins volumineux que le précédent, se porte un peu de dedans en dehors, au-dessous du tendon du fléchisseur du deuxième orteil, dont il croise la direction, puis d'arrière en avant, et se bifurque au niveau des articulations métatarso-phalangiennes, pour constituer les *collatéraux plantaires externe* du deuxième orteil et *interne* du troisième.

2e Rameau terminal.

Dans ce trajet, ce rameau fournit au *deuxième lombrical*, à l'articulation métatarso-phalangienne du deuxième orteil et à la peau.

Filet du 2e lombrical et filet articulaire.

Le *troisième rameau terminal* se porte très-obliquement en dehors, croise le tendon fléchisseur du troisième orteil, reçoit un filet anastomotique que lui envoie le nerf plantaire externe, et se

3e Rameau terminal.

Filets articulaires.

(*) *c. flé. com.*, court fléchisseur commun des orteils. — *abd*, muscle abducteur du petit orteil. — *acces.*, accessoire du long fléchisseur commun. — *l. flé. com*, long fléchisseur commun. — *add.*, adducteur du gros orteil. — *Plant. ext.*, nerf plantaire externe. — *Plant. int.*, nerf plantaire interne. — *Abd.*, rameau de l'abducteur du petit orteil. — *Br. prof.*, branche profonde ou musculaire du plantaire externe. — *Br. sup.*, branche superficielle de ce nerf. — *Anast.*, anastomose entre le plantaire externe et le plantaire interne. — *R. plant.*, rameau plantaire du collatéral interne du gros orteil. — *R. dors*, rameau dorsal du même nerf. — *Coll.*, nerf collatéral plantaire interne du gros orteil. — *C. flé.*, rameau du court fléchisseur du gros orteil. — *Ext. pl. int.*, branche externe du plantaire interne. — *Br. int.*, branche interne du plantaire interne. — *C. flé. com.*, rameau du court fléchisseur commun. — *Acces.*, rameau de l'accessoire du long fléchisseur commun.

bifurque pour constituer le *collatéral plantaire ex*
collatéral plantaire interne du quatrième. Il fournit
phalangiennes du troisième et du quatrième orteil

Résumé du nerf plantaire interne.

En résumé, le plantaire interne fournit :

Ses rameaux cutanés.

Des *rameaux cutanés* au côté interne de la plante
plantaires du gros orteil, du deuxième orteil, du t
latéral interne du quatrième.

Ses rameaux musculaires.

Des *rameaux musculaires* au court fléchisseur et à
court flé
cles inte
aux deux

Ses filets articulaires.

Un gr
laires a
tarso-mé
langienn

Fig. 178.

Branche profonde du nerf plantaire externe (d'après L. Hirschfeld) (*).

Nerf plantaire externe.

2

Moins
interne,
place, co
calcanier
seur cor
arcade bi
taire inte
et aux vai
porte de
dehors,
seur et l'
des ortei
avant, et
l'une *sup*
a. Ram
sant, le
immédiat
rameau v
rizontale
au-devan
du calcan

Trajet.

Division terminale.

Branches collatérales.

soire du long fléchisseur des orteils, et se réflé
s'enfoncer dans l'épaisseur de l'*abducteur du petit*
flexion, il fournit un rameau transverse, qui se pe
du même muscle. Il fournit, en outre, le nerf ou le
fléchisseur commun.

Nerf de l'abducteur du petit orteil.

Nerf du muscle accessoire.

(*) *access.*, accessoire du long fléchisseur. — *interos.*, muscles
lombr, 3e et 4e muscle lombrical. — *abd. tr.*, abducteur tr
abducteur oblique du gros orteil. — *Plant int.*, nerf plantaire inter
— *Br. pro.*, branche profonde du plantaire externe. — *C. fléch.*,
la branche superficielle du plantaire externe.

bifurque pour constituer le *collatéral plantaire externe du troisième orteil* et le *collatéral plantaire interne du quatrième*. Il fournit aux articulations métatarso-phalangiennes du troisième et du quatrième orteil et à la peau correspondante.

Résumé du nerf plantaire interne.

En résumé, le plantaire interne fournit :

Ses rameaux cutanés.

Des *rameaux cutanés* au côté interne de la plante du pied, les nerfs collatéraux plantaires du gros orteil, du deuxième orteil, du troisième orteil et le nerf collatéral interne du quatrième.

Ses rameaux musculaires.

Des *rameaux musculaires* au court fléchisseur et à l'adducteur du gros orteil, au court fléchisseur commun, aux muscles interosseux du premier espace, aux deux lombricaux internes.

Ses filets articulaires.

Un grand nombre de *filets articulaires* aux articulations tarsiennes, tarso-métatarsiennes, métatarso-phalangiennes et phalangiennes.

Fig. 178.

Branche profonde du nerf plantaire externe d'après L. Hirschfeld (*).

Nerf plantaire externe.

2° Nerf plantaire externe.

Moins volumineux que le plantaire interne, le *nerf plantaire externe* se place, comme lui, dans la gouttière calcanienne, traverse le court fléchisseur commun, qui lui fournit une arcade bien distincte de celle du plantaire interne, arcade commune au nerf et aux vaisseaux plantaires externes, se porte de haut en bas et de dedans en dehors, entre le muscle court fléchisseur et l'accessoire du long fléchisseur des orteils, se réfléchit d'arrière en avant, et se divise en deux branches, l'une *superficielle*, l'autre *profonde*.

Trajet.

a. Rameaux collatéraux. Chemin faisant, le nerf plantaire externe donne, immédiatement après son origine, un rameau volumineux, qui se porte horizontalement de dedans en dehors, au-devant de la tubérosité antérieure du calcanéum, en passant sous l'accessoire du long fléchisseur des orteils, et se réfléchit d'arrière en avant, pour s'enfoncer dans l'épaisseur de l'*abducteur du petit orteil* : au moment de sa réflexion, il fournit un rameau transverse, qui se perd dans l'attache postérieure du même muscle. Il fournit, en outre, le nerf ou les *nerfs de l'accessoire* du long fléchisseur commun.

Division terminale.

Branches collatérales.

Nerf de l'abducteur du petit orteil.

Nerf du muscle accessoire.

(*) *access.*, accessoire du long fléchisseur. — *interos.*, muscles interosseux plantaires et dorsaux. — *lombr.*, 3e et 4e muscle lombrical. — *abd. tr.*, abducteur transverse du gros orteil. — *abd. obl.*, abducteur oblique du gros orteil. — *Plant int.*, nerf plantaire interne. — *Pla. ex.*, nerf plantaire externe. — *Br. pro.*, branche profonde du plantaire externe. — *C. fléch.*, rameau du court fléchisseur fourni par la branche superficielle du plantaire externe.

b. La *branche terminale superficielle*, qui est la continuation du tronc, se porte en avant et se divise en deux rameaux, l'un externe, l'autre interne. Branche terminale superficielle.

Le *rameau externe* se dirige très-obliquement en dehors, au-dessous du court fléchisseur du petit orteil, croise obliquement le tendon de l'abducteur de cet orteil, pour gagner le côté externe de l'articulation métatarso-phalangienne et former le *collatéral plantaire externe du petit orteil*. Il fournit, indépendamment d'un grand nombre de *nerfs cutanés*, les nerfs du *court fléchisseur du petit orteil*, les nerfs des *interosseux du quatrième espace* et des *filets articulaires*. Sa division : En rameau externe. Muscles auxquels il fournit.

Le *rameau interne* se porte d'arrière en avant, au-dessous du tendon fléchisseur, en suivant la direction primitive du tronc, et, après un assez long trajet, se bifurque pour constituer le *collatéral plantaire externe du quatrième orteil* et le *collatéral interne du petit orteil*. Il ne donne aucun filet musculaire et se distribue exclusivement à la peau, en fournissant seulement quelques *filets articulaires*. En rameau interne.

c. La *branche terminale profonde* passe au-dessus de l'accessoire du long fléchisseur, change de direction et décrit une arcade dont la convexité est dirigée en dehors et en avant. Accompagné de l'artère plantaire externe, au-dessus de laquelle il est situé, il s'enfonce entre l'abducteur oblique du gros orteil et les interosseux, et se perd dans le premier de ces muscles. Branche terminale profonde.

Avant de s'engager sous l'abducteur oblique, la branche terminale profonde fournit : des *filets articulaires* aux articulations métatarsiennes et tarso-métatarsiennes et le *filet du quatrième lombrical*; au-dessous de l'abducteur oblique, elle fournit le *filet du troisième lombrical*, remarquable par la longueur de son trajet, qui se porte horizontalement d'arrière en avant, au niveau du troisième espace interosseux, et passe à travers les fibres de l'abducteur transverse pour arriver à sa destination. Il fournit ensuite le *nerf de l'abducteur transverse* et les *nerfs des muscles interosseux des troisième* et *deuxième* espaces. Muscles auxquels elle fournit :

En résumé, le nerf plantaire externe fournit : Résumé du nerf plantaire externe.

Des *filets cutanés* au côté externe de la plante du pied, au cinquième orteil, dont il forme les nerfs collatéraux, et au quatrième, dont il forme le collatéral externe;

Des *nerfs musculaires* à l'accessoire du long fléchisseur commun, à l'abducteur et au court fléchisseur du petit orteil, aux abducteurs oblique et transverse du gros orteil, aux interosseux des deuxième, troisième et quatrième espaces, aux deux lombricaux externes; et, enfin,

Des *filets articulaires*.

RÉSUMÉ DES NERFS DU MEMBRE ABDOMINAL.

Le membre abdominal reçoit ses nerfs du plexus lombaire et du plexus sacré.

A. *Plexus lombaire*. Le plexus lombaire donne presque tous ses rameaux au membre abdominal, savoir : les nerfs inguinaux externe et interne, le nerf crural et le nerf obturateur; il donne encore le gros cordon lombo-sacré, pour constituer le plexus sacré. A. Branches émanées du plexus lombaire.

Les *nerfs inguinaux externe et interne* sont les nerfs cutanés principaux des régions antérieure et externe de la cuisse. Distribution des nerfs inguinaux externe et interne et obturateur.

Le *nerf obturateur* est un nerf musculaire, destiné au muscle obturateur externe, aux trois adducteurs et au droit interne.

Le *nerf crural* est un nerf musculo-cutané, qui fournit : 1° par sa portion cutanée, à la peau de la région antérieure de la cuisse, de la région interne de la Distribution du nerf crural.

jambe et dorsale interne du pied; 2° par sa portion musculaire, au psoas-iliaque, au pectiné, à tous les muscles de la région antérieure de la cuisse; 3° plusieurs nerfs articulaires, pour l'articulation coxo-fémorale et pour l'articulation du genou.

B. Branches émanées du plexus sacré.

B. *Plexus sacré.* Le plexus sacré est entièrement destiné au membre abdominal, à l'exception du nerf honteux interne et des branches rectale et vésico-prostatique, chez l'homme, des branches rectale, vaginale et utérine chez la femme.

Le muscle obturateur interne, le pyramidal, les jumeaux et le carré de la cuisse sont pourvus chacun d'un nerf spécial émané du plexus sacré; le moyen et le petit fessier, le tenseur du fascia-lata sont surtout fournis par le nerf fessier supérieur; le grand fessier, par le nerf fessier inférieur ou petit nerf sciatique. Ce dernier nerf fournit encore les nerfs cutanés de la région postérieure de la cuisse.

Distribution du grand nerf sciatique.

Le grand *nerf sciatique* est le nerf de la région postérieure de la cuisse et de toutes les régions de la jambe et du pied :

1° Il fournit à tous les muscles de la région postérieure de la cuisse;

Sa division poplitée externe.

2° Par sa *division poplitée externe*, il fournit aux muscles de la région externe de la jambe (branche musculo-cutanée), aux muscles de la région antérieure (branche tibiale antérieure), à la peau de la région externe de la jambe et de la région dorsale du pied.

Sa division poplitée interne.

3° Par sa *division poplitée interne*, il fournit à tous les muscles de la région postérieure de la jambe, à la peau des régions calcanienne interne et externe et à la peau de la région dorsale externe du pied.

Plantaire interne.

4° Par une des branches terminales de la division poplitée interne, la *plantaire interne*, il fournit aux muscles de la région plantaire interne du pied, au court fléchisseur commun, aux deux premiers interosseux, aux deux premiers lombricaux et à la peau de la région plantaire interne; il donne enfin les nerfs collatéraux plantaires des orteils, moins ceux du cinquième et le collatéral externe du quatrième.

Plantaire externe.

5° Par la *plantaire externe*, la division poplitée interne donne aux muscles de la région plantaire externe, à l'accessoire du long fléchisseur commun des orteils, aux muscles interosseux des trois derniers espaces, aux deux lombricaux externes, aux abducteurs oblique et transverse et à la peau de la région plantaire externe; elle donne enfin les nerfs collatéraux interne et externe du cinquième orteil et le collatéral externe du quatrième.

PARALLÈLE DES NERFS DU MEMBRE THORACIQUE ET DES NERFS DU MEMBRE ABDOMINAL.

Parallèle du plexus lombo-sacré et du plexus cervico-brachial.

Analogies et différences.

Le plexus lombo-sacré, qui fournit à tout le membre abdominal, répond parfaitement au plexus cervico-brachial, qui fournit à tout le membre thoracique. Le plexus lombaire correspond au plexus cervical, et le plexus sacré au plexus brachial. La connexité, l'espèce de fusion qui existe entre le plexus cervical et le plexus brachial, d'une part, le plexus lombaire et le plexus sacré, d'autre part, expliquent pourquoi, dans le parallèle des nerfs du membre thoracique et des nerfs du membre abdominal, on voit plusieurs nerfs émanés du plexus brachial trouver leurs analogues dans ceux émanés du plexus sacré, et plusieurs nerfs du plexus cervical trouver leurs analogues dans ceux émanés du plexus lombaire. On conçoit, d'ailleurs, que ce parallèle, pour être légitime, ne doit pas être poussé trop loin, et qu'il faut en exclure tous les nerfs qui appartiennent à des organes propres à l'une et à l'autre région. Ainsi, les nerfs phrénique, oc-

cipital, auriculaire, branches du plexus cervical, ne seront pas plus représentés dans les membres inférieurs que le nerf honteux interne ne le sera dans les membres supérieurs.

D'une autre part, il ne répugne nullement d'admettre que les nerfs inguinaux externe et interne du membre abdominal sont représentés par les nerfs claviculaires du membre thoracique.

Nerfs du muscle supérieur qui représentent le nerf crural.

Le nerf crural, branche du plexus lombaire, n'a point rigoureusement d'analogue dans les branches émanées du plexus cervical; mais, avec un peu d'attention, il sera facile de reconnaître qu'il est représenté par la portion brachiale du nerf radial pour ses branches musculaires, et par le brachial cutané interne pour ses branches cutanées. Le nerf crural fournit, en effet, aux muscles extenseurs de la jambe sur la cuisse, comme le nerf radial fournit aux extenseurs de l'avant-bras sur le bras; le nerf saphène interne fournit à la peau de la jambe comme le brachial cutané interne fournit à la peau de l'avant-bras.

Parallèle du nerf obturateur et des nerfs thoraciques.

Le nerf obturateur, qui fournit aux muscles adducteurs de la cuisse, est représenté par les nerfs thoraciques et par le nerf du grand dorsal, qui fournissent au grand pectoral et au grand dorsal, adducteurs du bras.

Les nerfs fessiers ont leurs analogues dans les nerfs sus-scapulaire et axillaire. Le fessier supérieur, qui se distribue aux muscles moyen et petit fessier, répond au sus-scapulaire, qui appartient aux muscles sus et sous-épineux; et le fessier inférieur ou petit nerf sciatique, qui appartient au grand fessier et à la peau de la cuisse, répond au nerf axillaire, qui appartient au deltoïde et à la peau du bras.

Parallèle du grand nerf sciatique et des nerfs du membre supérieur.

Le tronc du grand nerf sciatique représente à la fois les nerfs musculo-cutané, cubital, médian, et la portion antibrachiale du radial.

Les muscles de la région antérieure du bras, c'est-à-dire, les fléchisseurs de l'avant-bras sur le bras, reçoivent leurs rameaux du nerf musculo-cutané, comme les muscles de la région postérieure de la cuisse, ou fléchisseurs de la jambe sur la cuisse, reçoivent leurs nerfs du grand nerf sciatique.

Le sciatique poplité externe représente la portion antibrachiale du nerf radial.

Le nerf sciatique poplité externe représente la portion antibrachiale du nerf radial : le premier fournit aux muscles des régions antérieure et externe de la jambe, comme le dernier aux muscles des régions postérieure et externe de l'avant-bras ; le premier fournit les nerfs cutanés dorsaux du pied, comme le second fournit les nerfs cutanés dorsaux de la main.

Le sciatique poplité interne représente les nerfs médian et cubital.

Le nerf sciatique poplité interne représente le nerf médian et le nerf cubital réunis. Les muscles de la région postérieure de la jambe sont animés par le nerf sciatique poplité interne, comme les muscles de la région antérieure de l'avant-bras le sont par le médian et le cubital.

Le nerf sciatique poplité interne fournit tous les collatéraux plantaires des orteils, moins ceux du petit orteil, et moins le collatéral externe du quatrième ; il fournit, en outre, le complément des nerfs dorsaux cutanés du pied, comme le nerf cubital fournit le complément des nerfs dorsaux de la main.

Enfin, le nerf plantaire externe représente la portion palmaire du nerf médian ; le nerf plantaire externe représente la portion palmaire du nerf cubital, et fournit le complément des collatéraux plantaires.

Relation to cerebro-spinal - Obodi.
Arch. f. Anat. 1884 145-

SECTION II. — NERFS DU GRAND SYMPATHIQUE.

I. — CONSIDÉRATIONS GÉNÉRALES.

Nous avons vu que les nerfs émanés du centre encéphalo-médullaire se distribuent aux organes des sens, à la peau, aux muscles, en un mot, à tous les organes de la vie de relation. Les nerfs pneumo-gastrique, glosso-pharyngien et spinal seuls se distribuent aux organes de la respiration, au cœur et à la partie supérieure du canal alimentaire (pharynx, œsophage, estomac). Mais il existe, pour tous les viscères intérieurs, qui sont soustraits à l'empire de la volonté et de la conscience, un appareil nerveux particulier, qu'on appelle *nerfs grands sympathiques, système nerveux ganglionnaire ou de la vie organique ou végétative, nerf trisplanchnique.*

Les nerfs du grand sympathique ne constituent point un système nerveux indépendant du système cérébro-spinal, comme le voulait Bichat ; une partie notable des éléments qui le composent, ont leur source, comme ceux des nerfs de la vie de relation, dans l'encéphale et la moelle. Mais, d'autre part, l'existence, dans le grand sympathique, d'un nombre considérable d'éléments, tubes nerveux et cellules ganglionnaires, indépendants des organes centraux, et la grande tendance de ce nerf à produire des plexus en font un groupe spécial, qu'il faut étudier à part.

Les *nerfs grands sympathiques* se présentent sous l'aspect de deux longs cordons blanchâtres, noueux ou moniliformes, étendus de chaque côté de la colonne vertébrale, depuis la première vertèbre cervicale jusqu'à la dernière vertèbre sacrée, cordons qui se renflent au niveau de chaque vertèbre, pour constituer autant de ganglions communiquant, d'une part, avec toutes les paires rachidiennes et crâniennes, et donnant, d'autre part, tous les nerfs viscéraux.

Deux portions constituent essentiellement le grand sympathique : 1° une portion centrale, ce sont les deux *cordons centraux* ou *limitrophes* ; 2° une portion périphérique ou viscérale composée, en général, de plexus et de ganglions qui communiquent avec les deux cordons centraux, entourent les artères comme dans une gaine, pénètrent avec elles dans les viscères et établissent une relation intime entre le cordon du côté droit et le cordon du côté gauche. On ne saurait trop insister sur la connexité des nerfs du système ganglionnaire avec le système artériel, qui lui sert presque constamment de support et auquel il serait exclusivement destiné, suivant quelques anatomistes.

1° *Portion centrale ou troncs du grand sympathique.*

La portion centrale, appelée aussi les *troncs* ou *cordons limitrophes* du grand sympathique, est constituée par deux cordons renflés d'espace en espace et appuyés sur les parties latérales de la colonne vertébrale, dont ils suivent les courbures. L'extrémité supérieure de chacun de ces cordons, accolée à la carotide interne, donne naissance à des ramifications multiples qui suivent ce vaisseau dans la cavité crânienne, s'y divisent comme lui et s'anastomosent avec celles du côté opposé : à leur extrémité *inférieure*, ils se rapprochent de la ligne médiane, pour s'anastomoser également entre eux, au-devant de la base du coccyx.

Les troncs du grand sympathique sont composés d'une série de *ganglions*, unis

Relation to cerebro-spinal - Obodi.
Arch. f. Anat. 1884 145





entre eux par des *cordons intermédiaires* ; ils sont reliés aux branches antérieures des paires rachidiennes par des rameaux, généralement assez courts (*branches afférentes, rami communicantes*), qu'on considère comme les *racines* du grand sympathique ; ils fournissent, enfin, par leur côté antérieur, une multitude de nerfs ramifiés et anastomosés (*branches efférentes*), qui vont se répandre dans les viscères du cou, du thorax et de l'abdomen.

a. Ganglions. Les renflements ganglionnaires des cordons centraux du grand sympathique, situés ordinairement à l'angle de réunion des racines avec le tronc, sont en nombre égal à celui des paires rachidiennes, excepté dans la région cervicale, où plusieurs ganglions semblent fusionnés. Leur nombre total est de 21 à 34 ; il peut varier, du reste, d'un côté à l'autre, chez le même individu. Ganglions.

Dans toutes les régions de la colonne vertébrale, les ganglions occupent la partie antérieure du rachis, au niveau de l'intervalle entre les trous de conjugaison, rarement au niveau des trous ; il n'y a d'exception que pour la région dorsale, où ils se trouvent sur les parties latérales des corps de vertèbre. Leur siége.

La *forme* de ces ganglions est très-variable et dépend principalement du nombre et de la disposition des rameaux nerveux dont ils sont le point de départ ou l'aboutissant : il en est qui sont ovalaires ou fusiformes ; d'autres sont triangulaires ou pyramidaux. Souvent ils sont bifurqués à une de leurs extrémités ou aux deux. Leur forme.

Leur *couleur* est grise ou gris-rougeâtre ; leur *consistance*, qui est assez ferme, est due principalement à l'enveloppe fibreuse qui les revêt extérieurement et qui envoie des prolongements de même nature dans leur intérieur. Leur couleur.

Ces ganglions, ainsi que tous les autres qui font partie du grand sympathique, ont la même *structure* que les ganglions spinaux et se composent essentiellement : 1° de *fibres nerveuses* qui, allant d'une portion du nerf à une autre, ne font que traverser les ganglions ; 2° de *fibres nerveuses*, généralement fines, qui naissent dans les ganglions ; 3° enfin, de nombreuses *cellules ganglionnaires* disséminées dans leur intérieur. Ces cellules sont, en général, plus petites que celles des ganglions spinaux ; il y a cependant des exceptions. Elles sont assez régulièrement arrondies, pâles ou même incolores, et ont, en moyenne, $0^{mm},02$ de diamètre. La plupart sont unipolaires et ont leur prolongement unique dirigé vers la périphérie, d'après Kœlliker, qui admet cependant qu'il s'y rencontre aussi des cellules apolaires, ainsi qu'un petit nombre de cellules bipolaires, mais dont les deux prolongements se dirigeraient vers la périphérie. Structure des ganglions du grand sympathique.

b. Cordons intermédiaires. Les ganglions des troncs du grand sympathique sont unis entre eux par des cordons blancs ou présentant une teinte grisâtre à peine marquée. Ces cordons sont généralement simples ; quelquefois ils sont doubles, particulièrement dans la région inférieure du cou ; mais ce dédoublement ne s'étend jamais que jusqu'au ganglion le plus voisin. Au delà, le tronc du grand sympathique redevient simple. Cordons intermédiaires.

Les cordons intermédiaires sont composés de tubes nerveux parallèles, à contours foncés, dont les uns sont des tubes larges, de $0^{mm},006$ à $0^{mm},013$ de diamètre, les autres, des tubes minces, mesurant seulement $0^{mm},003$ en moyenne. Les premiers ne sont très-probablement que le prolongement des fibres qui constituent les branches afférentes ; les seconds paraissent appartenir en propre au grand sympathique et prendre naissance dans les ganglions qui entrent dans sa composition. Ces deux espèces de tubes sont tantôt réunies en Leur composition

faisceaux distincts et tantôt mélangées ensemble.
dons intermédiaires, les tubes nerveux ne présente

Les troncs du grand sympathique, de même q
ganglionnaires, ont des *rapports* intimes avec le sy

Au cou, ils sont situés en dehors des carotides
rière de la veine jugulaire interne;

Dans le thorax, ils se trouvent sur les côtés de l'a
veines azygos;

Dans l'abdomen, ils côtoient l'aorte abdominale;
rieur à la veine cave inférieure;

Dans le bassin, enfin, ils répondent à l'artère sac

2° *Branches afférentes ou communicantes, racin*

Branches afférentes.

Elles relient les cordons centraux aux nerfs qui
la moelle. Celles qui vont du grand sympathique
liques, sont ordinairement uniques et assez grê
nerfs rachidiens, sont le plus souvent doubles et
nières s'unissent aux branches antérieures des pa
ment en dehors des ganglions spinaux; parmi les
aux nerfs de la 3e, de la 4e, de la 5e et de la 6e p
nerfs au niveau du plexus caverneux, celles q
res paires crâniennes, s'anastomosent avec elles i
trous de la base du crâne.

Racines du grand sympathique.

Les branches afférentes étendues entre le gran
chidiens proviennent évidemment, en grande
que des ganglions spinaux; les racines antérieur
de ces nerfs contribuent à les former, mais elles
tubes minces que de tubes larges. Ces branches
considérées comme des *racines* du grand sympathi
que des fibres fines nées des ganglions du grand
ces branches afférentes pour se joindre aux ner
avec eux à la périphérie.

Ce qui vient d'être dit des *racines rachidiennes*
thique, s'applique peut-être aussi à quelques-une
supérieures; mais ce fait est moins nettement étab

Arrivées au tronc du grand sympathique, les fi
ches afférentes, se réunissent généralement en fa
descendent et les autres remontent le long de
temps avec lui, puis passent dans les rameaux eff
du grand sympathique ne se compose point de t
lement dans toute sa longueur, mais résulte de la
cines qui, après un certain trajet, l'abandonne
d'autres.

3° *Branches efférentes du grand sy*

Branches efférentes.

Destinées aux organes contenus dans les cavité
sont fort nombreuses et offrent une disposition tr

des ganglions ou des cordons intermédiaires, et se dirigent, en général, très-obliquement en dedans et en bas, pour se rendre à des organes situés bien au-dessous de leur point d'origine. Ainsi, la portion cervicale du grand sympathique fournit les nerfs du cœur, la portion thoracique, ceux des viscères abdominaux, la portion abdominale, ceux des viscères pelviens. Toutefois les ganglions correspondants de chaque cavité splanchnique complètent les nerfs viscéraux de la cavité à laquelle ils appartiennent : ainsi, le premier ganglion thoracique concourt à la formation des plexus pulmonaires; les premiers ganglions lombaires, à la formation des plexus viscéraux de l'abdomen; les ganglions sacrés, à celle des nerfs pelviens. A ses deux extrémités seulement, le grand sympathique fournit des rameaux qui rayonnent dans toutes les directions, mais surtout en dedans et en avant. Tantôt les branches efférentes vont directement aux viscères auxquels elles sont destinées, comme les nerfs du pharynx et de l'œsophage, ceux de la trachée, des bronches, de la vessie, etc.; tantôt elles se portent sur les vaisseaux sanguins, forment des plexus à leur surface et se distribuent avec eux : telles sont les branches qui constituent les plexus intercarotidien, solaire, mésentérique, etc. Leur destination.

Les nerfs ganglionnaires ont pour caractère spécial une tendance très-grande à s'anastomoser entre eux et à former des *plexus*, soit médians, soit latéraux. Un certain nombre de nerfs encéphalo-médullaires contribuent, par des ramifications plus ou moins nombreuses, à la composition de ces plexus : tels sont le glosso-pharyngien et le pneumogastrique, qui concourent à former les plexus intercarotidien, pharyngé et laryngé, les nerfs sacrés, dont les branches entrent dans la composition du plexus hypogastrique, etc. Caractères des nerfs ganglionnaires.

Parmi ces branches efférentes, les unes sont blanches et ressemblent aux nerfs encéphalo-médullaires : tels sont les nerfs splanchniques; d'autres sont grisâtres, comme les nerfs de l'intestin, ceux de l'utérus; d'autres, enfin, sont grises et molles, comme les rameaux carotidiens, les nerfs cardiaques, les nerfs vasculaires, en général, les plexus pelviens. Cette couleur grise et cette mollesse dépendent du nombre plus considérable de fibres fines et surtout de fibres de Remak, fibres gélatineuses (Henle) qu'ils contiennent. Ces dernières sont des fibres pâles et aplaties, de $0^{mm},003$ à $0^{mm},007$ de largeur, formées d'une substance striée longitudinalement ou homogène, présentant d'espace en espace des noyaux allongés ou fusiformes, et traversée par des tubes nerveux isolés ou réunis en petits faisceaux. Couleurs de ces nerfs. Fibres de Remak.

Sur le trajet des branches efférentes et au milieu des plexus, on rencontre fréquemment des renflements ganglionnaires, variables pour le siége, le volume et le nombre. Quelques-uns sont volumineux, tels que les ganglions semi-lunaires; généralement ils sont petits; beaucoup ne sont visibles qu'au microscope. Leur *structure* est la même que celle des ganglions du cordon central. Ganglions des nerfs sympathiques.

II. — DES DIVERSES PORTIONS DU GRAND SYMPATHIQUE.

Pour décrire les parties si nombreuses et si complexes qui composent le système du grand sympathique, il importe de diviser ce système en un certain nombre de régions, dans chacune desquelles on étudiera successivement : 1° le cordon central, composé de ganglions et de rameaux nerveux qui les unissent entre eux; 2° les rameaux dont ce cordon est le point de départ. Les divisions admises pour la colonne vertébrale s'adaptant parfaitement au grand sympa- Divisions du grand sympathique.

thique, nous étudierons successivement ce nerf a
domen et dans le bassin. J'ai déjà dit que je ne rec
lique proprement dite dans le grand sympat
ophthalmique et les autres ganglions de la tête
tout autre catégorie et constituer des ganglion
le ganglion cervical supérieur devant être consi
mun aux deux paires crâniennes et aux trois pr

§ 1. — PORTION CERVICALE DU GRA

Pourquoi n'existe-t-il que deux ou trois ganglions cervicaux ?

La *portion cervicale du grand sympathique* offre
lieu d'être constituée par un nombre de gangl
elle n'en présente que trois seulement, quelq
rendre compte de cette particularité en admetta
périeur représente à lui seul les ganglions en m
les ganglions lombaires offrent assez souvent un

Rapports de la portion cervicale du grand sympathique.

La portion cervicale du grand sympathique
la colonne vertébrale, en dehors des artères car
rière la veine jugulaire interne et le nerf pneum
très-lâche l'unit à toutes ces parties et à l'aponévr
des muscles prévertébraux. Son extrémité supé
tide interne, par des filaments ténus qui pénètr
nienne et suivent toutes les divisions de ce vaiss
qui répond au col de la 1re côte, se continue ave

Elle commence, en haut, par un ganglion fusif
vical supérieur, auquel succède un cordon nerve
aboutit au *ganglion cervical moyen*, lorsqu'il existe
cervical inférieur, qui se continue avec le premier
ment et par continuité de tissu, tantôt à l'aide d
fort remarquables, et souvent à la fois par l'un
tion. Nous allons étudier successivement les trois

A. — Ganglion cervical s

Préparation. Enlever la branche correspondante d
avec beaucoup de soin le ganglion cervical supérieur d
pharyngien et grand hypoglosse, derrière lesquels il
supérieure ou le rameau carotidien, faire une coupe m
faire la coupe du trou déchiré postérieur indiquée po
ganglion cervical supérieur et sa branche supérieure pa

Situation du ganglion cervical supérieur.

Le ganglion cervical supérieur (94), olivaire ou f
la 2e et de la 3e vertèbre cervicale, dont il est s
rieur, derrière l'artère carotide interne et les ne
gastrique et grand hypoglosse. Son extrémité su
24 millimètres de l'orifice inférieur du canal ca
distant de 6 centimètres.

(1) Les chiffres qui se trouvent dans la descripti
sympathique, se rapportent à la grande planche gravé

Rauber on Sympathetic in neck. Munich. in here J. f. Anat. I 29

Lewinski. Paralysis cervical & brachial sympathetic – a case.

Berl. Klin. Woch. 1885-XXII. 537-54

thique, nous étudierons successivement ce nerf au cou, dans le thorax, dans l'abdomen et dans le bassin. J'ai déjà dit que je ne reconnaissais point de partie céphalique proprement dite dans le grand sympathique, d'une part, le ganglion ophthalmique et les autres ganglions de la tête me paraissant appartenir à une tout autre catégorie et constituer des ganglions de localité ; d'une autre part, le ganglion cervical supérieur devant être considéré comme un ganglion commun aux deux paires crâniennes et aux trois premières paires cervicales.

§ 1. — PORTION CERVICALE DU GRAND SYMPATHIQUE (1).

Pourquoi n'existe-t-il que deux ou trois ganglions cervicaux ?

La *portion cervicale du grand sympathique* offre ce caractère particulier qu'au lieu d'être constituée par un nombre de ganglions égal à celui des vertèbres, elle n'en présente que trois seulement, quelquefois même deux. On peut se rendre compte de cette particularité en admettant que le ganglion cervical supérieur représente à lui seul les ganglions en moins. Nous verrons plus bas que les ganglions lombaires offrent assez souvent une fusion analogue.

Rapports de la portion cervicale du grand sympathique.

La portion cervicale du grand sympathique occupe la région antérieure de la colonne vertébrale, en dehors des artères carotides interne et primitive, derrière la veine jugulaire interne et le nerf pneumo-gastrique. Un tissu cellulaire très-lâche l'unit à toutes ces parties et à l'aponévrose prévertébrale, qui la sépare des muscles prévertébraux. Son extrémité supérieure se prolonge sur la carotide interne, par des filaments ténus qui pénètrent avec elle dans la cavité crânienne et suivent toutes les divisions de ce vaisseau ; son extrémité inférieure, qui répond au col de la 1re côte, se continue avec la portion dorsale.

Elle commence, en haut, par un ganglion fusiforme considérable, *ganglion cervical supérieur*, auquel succède un cordon nerveux plus ou moins grêle, lequel aboutit au *ganglion cervical moyen*, lorsqu'il existe, et en son absence, au *ganglion cervical inférieur*, qui se continue avec le premier ganglion dorsal, tantôt directement et par continuité de tissu, tantôt à l'aide de deux ou trois rameaux à anse, fort remarquables, et souvent à la fois par l'un et l'autre mode de communication. Nous allons étudier successivement les trois ganglions cervicaux.

A. — Ganglion cervical supérieur.

Préparation. Enlever la branche correspondante de la mâchoire inférieure ; séparer avec beaucoup de soin le ganglion cervical supérieur des nerfs pneumo-gastrique, glosso-pharyngien et grand hypoglosse, derrière lesquels il est situé. Pour suivre la branche supérieure ou le rameau carotidien, faire une coupe médiane antéro-postérieure de la tête, faire la coupe du trou déchiré postérieur indiquée pour le pneumo-gastrique ; étudier le ganglion cervical supérieur et sa branche supérieure par son côté interne.

Situation du ganglion cervical supérieur.

Le ganglion cervical supérieur (94), olivaire ou fusiforme, est situé au-devant de la 2e et de la 3e vertèbre cervicale, dont il est séparé par le muscle droit antérieur, derrière l'artère carotide interne et les nerfs glosso-pharyngien, pneumo-gastrique et grand hypoglosse. Son extrémité supérieure est distante de 20 à 24 millimètres de l'orifice inférieur du canal carotidien ; on dit l'en avoir vu distant de 6 centimètres.

(1) Les chiffres qui se trouvent dans la description des diverses portions du grand sympathique, se rapportent à la grande planche gravée de la page 700.

Rauber on Sympathetic in neck. Munich. in here J. f. Anat. I 29

Lewinski. Paralysis cervical & brachial sympathetic – a case.

Berl. Klin. Woch. 1885-XXII. 537-54.

Fig. 179.

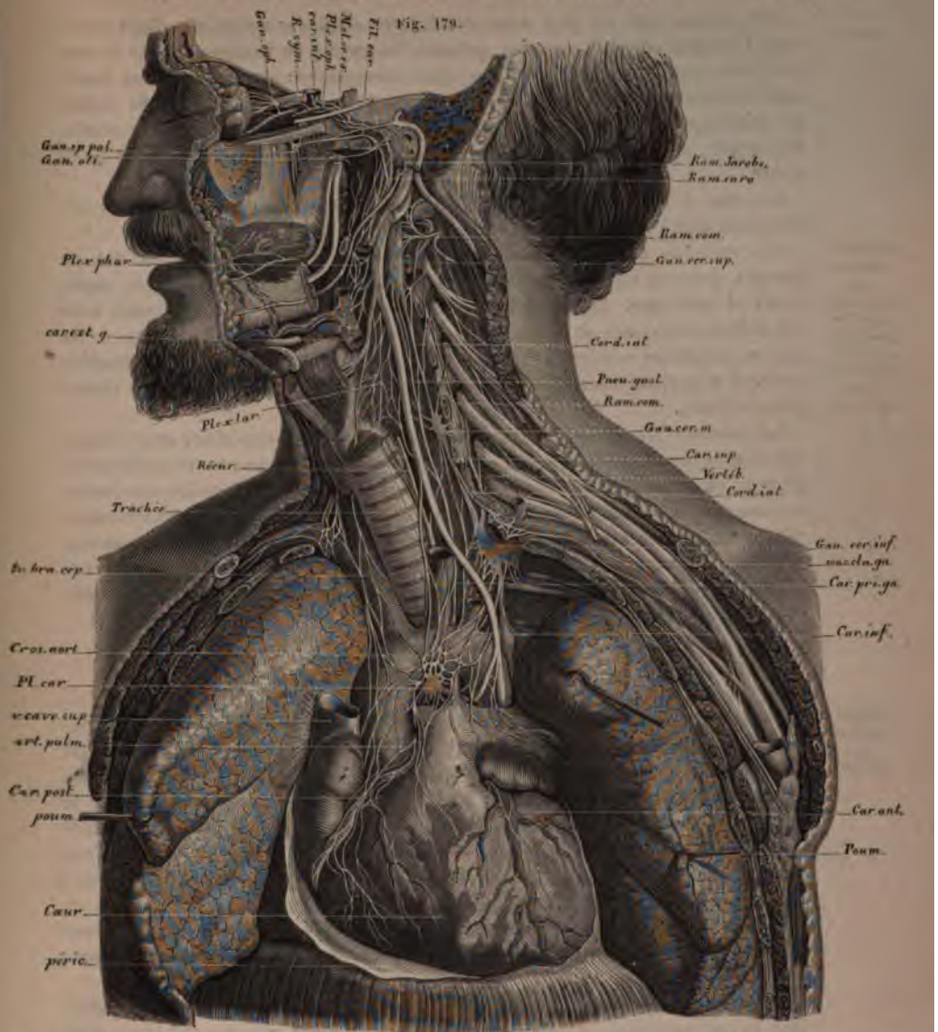

Portion céphalique et cervicale du grand sympathique; nerfs cardiaques, ganglion et plexus cardiaques (d'après L. Herschfeld) (*).

(*) *carot. int.*, carotide interne. — *sous-cla. ga.*, sous-clavière gauche. — *Car. pri. ga.*, carotide primitive gauche. — *Car. ant.*, artère cardiaque antérieure. — *Poum.*, poumon. — *péric.*, péricarde. — *Car. post.*, artère cardiaque postérieure. — *art. pulm.*, artère pulmonaire. — *v. cave sup.*, veine cave supérieure. — *Cros. aort.*, crosse de l'aorte. — *tr. br. cép.*, tronc brachio-céphalique. — *carot. ext. g.*, carotide externe gauche. — *Ram. Jacobs.*, rameau de Jacobson. — *Ram. caro.*, rameaux carotidiens du ganglion cervical supérieur. — *Ram. com.*, rameaux de communication du grand sympathique avec les paires cervicales. — *Gan. cer. sup.*, ganglion cervical supérieur. — *Cord. int.*, cordon intermédiaire aux ganglions cervicaux. — *Pneu. gastr.*, pneumo-gastrique. — *Gan. cer. m.*, ganglion cervical moyen. — *Car. sup.*, nerf cardiaque supérieur. — *Vertéb.*, nerf vertébral. — *Gan. cer. inf.*, ganglion cervical inférieur. — *Card. m.*, nerf cardiaque moyen. — *Car. inf.*, nerf cardiaque inférieur. — *Pl. car.*, plexus et ganglion cardiaque. — *Récur.*, nerf récurrent. — *Pl. lar.*, plexus larynge. — *Pl. phar.*, plexus pharyngien. — *Gan. ot.*, ganglion otique. — *Gan. sp. pal.*, ganglion phéno-palatin. — *Gan. oph.*, ganglion ophthalmique. — *R. sym.*, racine sympathique du ganglion ophthalmique. — *Plex. oph.*, plexus ophthalmique. — *Mot. oc. ext.*, moteur oculaire externe. — *Fil. car.*, filet carotidien du nerf vidien.

Son volume.

Son *volume*, qui est plus considérable que celu
caux (*ganglion cervicale magnum*), présente beaucou
port de la longueur et sous celui des autres dimensio
mité inférieure atteindre la 4e, la 5e et même la 6e v
est grisâtre, sa surface lisse. Il n'est pas rare de le v
inférieure ; assez souvent il est double. Lobstein a
genre.

Les cas où l'on a trouvé le ganglion cervical su
demment dus à un morcellement de ce ganglion.

Division des rameaux qui aboutissent au ganglion cervical supérieur ou qui en émanent.

Les *rameaux* qui aboutissent au ganglion ce
partent, peuvent être divisés en *supérieurs*, *inférie*
rieurs et *antérieurs*. Je les diviserai en : 1° ramea
les paires crâniennes et cervicales; 2° rameaux
autres ganglions cervicaux ; 3° rameaux artériel
cervical supérieur fournit encore plusieurs filet
prévertébrale.

Les rameaux de communication du ganglion cer
res crâniennes et cervicales sont : 1° pour les paire
périeur ou carotidien et les rameaux antérieurs ;
les rameaux externes. Le rameau de communicatio
rieur avec les autres ganglions cervicaux, c'est le ra
artériels et viscéraux constituent les rameaux int
pharyngiens, les rameaux cardiaques et les ra
externe.

I. — RAMEAU SUPÉRIEUR OU CA

Rameau supérieur ou carotidien.

Le rameau supérieur ou carotidien (*fig.* 178), qui
rieur avec les nerfs qui constituent la paire crânien
considéré comme l'origine du grand sympathique,
avant Meckel, que l'anastomose de ce rameau s
6e paire ou moteur oculaire externe, on disait que
tirait son origine de la 6e paire. La découverte du
cien fit admettre deux origines ou racines pour le
l'une provenant de la 5e, l'autre de la 6e paire.

Depuis les recherches des anatomistes modernes,
ou carotidien du plexus cervical est devenue un d
de la névrologie.

Ce rameau carotidien fait suite au ganglion cerv
être le prolongement ; situé entre le muscle petit
interne, en dedans des nerfs qui émergent par l
s'effile à mesure qu'il approche du canal carotid
après s'être divisé préalablement en deux branche
dedans, l'autre, en dehors de l'artère carotide
muniquent entre elles, se divisent, se réunissen
le *plexus carotidien*. Au-dessus du canal carotidie
meau carotidien se séparent de nouveau et se di
filets, qui pénètrent dans le sinus caverneux, s'a
ment un plexus serré autour de la carotide inter

Il se divise en deux branches.

Plexus caverneux.

Sympathetica-hers. Rauber. Arch. Path. 1871 88.

& Arch. Path. 1872 88.

Perichl. Carotis plexus. J. d. Anat. VII 218.

duquel partent des filets de communication avec la 6e et avec la 5e paire et les petits plexus qui entourent les divisions de la carotide interne (1).

Dans la *région cervicale*, le rameau carotidien ne fournit aucun filet; mais il reçoit généralement un filet du glosso-pharyngien.

Dans le canal carotidien, Laumonier a admis, au niveau de la première courbure, un petit renflement grisâtre appelé *ganglion carotidien* ; mais on cherche en vain ce ganglion ou ces ganglions, car on en a décrit plusieurs, à moins qu'on ne considère comme tels de petits renflements irréguliers que présentent les branches externe et interne dans tous les points de division ou de réunion des filets (2). Ganglion caverneux ou carotidien.

Pendant leur trajet dans le canal carotidien, les divisions du rameau carotidien fournissent :

a. Un *filet anastomotique avec le rameau de Jacobson* (99). Il est très-ténu, vient de la division externe du rameau carotidien, traverse la paroi externe du canal carotidien, pénètre dans la caisse du tympan par un pertuis et va s'anastomoser avec le rameau de Jacobson, provenant du glosso-pharyngien. (Ce filet, indiqué par Jacobson, appartient à la paire crânienne postérieure, et non à la paire crânienne antérieure.) Filet anastomotique avec le rameau de Jacobson.

b. Un *filet anastomotique avec le ganglion sphéno-palatin* (5). Il émane de la division interne du rameau carotidien, au niveau de l'orifice supérieur du canal carotidien, traverse aussitôt le cartilage qui remplit le trou déchiré antérieur, gagne l'orifice postérieur du canal vidien, s'accole au grand nerf pétreux superficiel, avec lequel il constitue le nerf vidien. Celui-ci parcourt le canal vidien d'arrière en avant, et se jette dans le ganglion sphéno-palatin. Filet anastomotique avec le ganglion sphéno-palatin.

Nous avons déjà parlé de ce filet, connu sous le nom de rameau carotidien ou rameau profond du nerf vidien. Doit-on le considérer comme fourni par la 5e paire au ganglion cervical, ou comme fourni par le ganglion cervical supérieur à la 5e paire ? On le considère généralement aujourd'hui comme constituant la racine végétative du ganglion sphéno-palatin. Meckel regarde le rameau carotidien comme l'*origine principale ou vraie* du grand sympathique. Dissidence des auteurs au sujet de ce filet.

Dans le sinus caverneux, le rameau carotidien s'anastomose avec la 6e paire et constitue le *plexus caverneux*.

1° *Branches anastomotiques avec la 6e paire* (10 :). Plusieurs rameaux, ordinairement au nombre de trois, contournent la convexité de la seconde courbure de la carotide interne, se portent en dehors de cette artère et viennent s'anastomoser, soit isolément, soit après s'être réunis, avec la 6e paire. Cette réunion se fait sous un angle aigu, ouvert en arrière, dans le sinus caverneux, au moment où la 6e paire croise l'artère carotide interne. Comme ce nerf s'aplatit en s'élargissant au niveau de cette artère, on a pu penser qu'il augmentait de volume et que cette augmentation était due à l'addition des filets émanés du ganglion cervical supérieur; mais cette augmentation n'est qu'apparente et malgré la différence de couleur, je serais porté à admettre que les filets de communication de la 6e paire avec le ganglion cervical supérieur sont fournis par la 6e paire et suivent une direction réfléchie. Branches anastomotiques du ganglion cervical supérieur avec la 6e paire. Ces branches anastomotiques sont fournies par la 6e paire.

(1) Le rameau carotidien, quelquefois unique, contourne l'artère à la manière d'une spire : il est d'abord placé en arrière, puis en dehors, puis en dedans, puis encore en dehors de cette artère.

(2) Arnold, dont l'autorité en pareille matière est d'un grand poids, n'a jamais vu ce ganglion ; il fait remarquer, avec beaucoup de raison, que les anatomistes qui admettent le ganglion carotidien, ne s'accordent pas sur sa situation.

J'ai vu les trois rameaux de communication avec la 6e paire former un renflement ganglifo s'unir à cette 6e paire : c'était de ce renflem plexus qui enlaçait l'artère carotide interne et s

2° *Plexus caverneux*

Situation du plexus caverneux.

Le *plexus caverneux*, auquel aboutissent, en d rameau carotidien, est formé de filets mous réseau, qui enlacent l'artère carotide intern pénètre dans le sinus caverneux. De ce plexu vaisseaux, d'où le nom de *plexus nervoso-arte* par Walter, partent un assez grand nombre d une communication entre ce plexus et la 5e la carotide interne et l'accompagnent dans toute émanent du plexus caverneux, sont très-multip

Son filet de communication avec la 3e paire.

a. Au *nerf moteur oculaire externe* un ou deu ment de dedans au dehors.

b. A *la* 3e *paire*, un filet qui se jette dans ce avant sa pénétration dans l'orbite. Ce filet de généralement admis, passe au-dessus du nerf accolé (1).

c. Au *nerf pathétique*, un filet très-grêle, qui m

Filet au ganglion ophthalmique.

d. Un *filet de communication avec le ganglion* partie antérieure du plexus caverneux, pénètr la branche ophthalmique et le nerf de la 3e pai gue racine du ganglion ophthalmique, que nou nasal de la branche ophthalmique de Willis, ta lui-même. Cette racine avait été décrite et figur Ribes (2) et Arnold appelassent de nouveau l'att

Filets de communication avec la 5e paire

e. Les *filets de communication avec la* 5e *paire*, q Gasser, les autres, à la branche ophthalmique d

Filet de la carotide interne.

f. Les *filets qui accompagnent l'artère carotide* sont excessivement déliés; cependant certains s à leur étude. On peut les suivre jusque sur les carotide interne, savoir : les cérébrales antérieu tourent la communicante postérieure, s'anaston par les divisions de l'artère vertébrale.

Enfin le plexus caverneux fournit des filets :

A *la dure-mère de la gouttière basilaire* ; ces filet naissent au niveau de la deuxième courbure d rière, puis en dedans et s'anastomosent, au-dess sphénoïde, avec ceux du côté opposé ;

A la muqueuse des sinus sphénoïdaux ; ces filets, raient la paroi inférieure du sinus caverneux, p correspondant.

(1) Je n'ai point vu la communication du ganglion c indiquée par quelques anatomistes.

(2) Ribes, *Mémoires de la Société médicale d'émulati*

Anastomoses in cavernom sinu. Rosenthal
Akad. d. Wissen. Wien/78 PX

On a admis un plexus pour l'*artère ophthalmique* et pour chacune de ses divisions. On a même décrit un plexus jusque sur l'artère centrale de la rétine (1).

Plusieurs auteurs admettent et décrivent, comme émanation du plexus cervical, un certain nombre de filets pour le *corps pituitaire* ou hypophyse (103), que quelques anatomistes seraient fort disposés à regarder comme un ganglion du grand sympathique (*filets sus-sphénoïdaux*, Chauss.). Je n'ai pas été assez heureux pour les découvrir, non plus que le ganglion admis sur l'*artère communicante antérieure* du cerveau, ganglion qui, suivant plusieurs anatomistes, se trouverait au point de réunion du cordon sympathique droit avec le cordon sympathique gauche. Filets pour le corps pituitaire.

Il suit de ce qui précède que, par son rameau supérieur ou rameau carotidien, le ganglion cervical supérieur communique avec la plupart des divisions de la paire crânienne antérieure, savoir : 1° avec la cinquième paire, par le ganglion de Gasser, par la branche ophthalmique, par le ganglion ophthalmique, soit directement, soit indirectement, et par le maxillaire supérieur, au moyen du renflement sphéno-palatin ; 2° avec la troisième paire ; 3° avec la sixième. Des anastomoses du rameau carotidien.

II. — RAMEAUX ANTÉRIEURS.

C'est par ses rameaux antérieurs que le ganglion cervical supérieur communique avec les divers nerfs qui constituent la paire crânienne postérieure ; l'accessoire de Willis seul ne paraît avoir aucune communication directe avec ce ganglion. Rameaux antérieurs du ganglion cervical supérieur.

Le *glosso-pharyngien* et le *pneumo-gastrique* communiquent avec le ganglion cervical supérieur en deux points différents, par leurs ganglions et par leurs branches.

a. La communication du ganglion cervical supérieur avec les ganglions du glosso-pharyngien et du pneumo-gastrique a été signalée par M. Arnold : elle est difficile à démontrer à travers le tissu dense qui entoure ces ganglions. Communication de ce ganglion, 1° avec le glosso-pharyngien et le pneumo-gastrique.

b. La communication du nerf glosso-pharyngien et du cordon plexiforme du pneumo-gastrique avec le ganglion cervical supérieur est, au contraire, extrêmement facile à démontrer. La communication du rameau carotidien avec le rameau de Jacobson, branche du glosso-pharyngien, doit être rapportée à la paire crânienne postérieure. J'ai déjà dit (voyez *Pneumo-gastrique*) que chez un sujet, le nerf pneumo-gastrique était accolé au ganglion cervical supérieur dans toute sa longueur, si bien qu'il était impossible de l'en séparer. Lorsque la séparation existe, deux ou trois filets très-courts unissent le pneumo-gastrique au ganglion cervical supérieur.

c. La communication du ganglion cervical supérieur avec le grand hypoglosse (96) n'est pas moins évidente que celle de ce ganglion avec le pneumo-gastrique. Elle est établie par un rameau qui se détache du grand hypoglosse au moment où il contourne le ganglion, et qui se jette immédiatement dans la partie supérieure de ce dernier. 2° Avec le grand hypoglosse.

Ces filets de communication avec la paire crânienne postérieure ne partent pas toujours du ganglion cervical supérieur ; souvent ils naissent de son rameau carotidien.

(1) Je me rappellerai ici que sur deux sujets j'ai vu un filet émané du ganglion sphéno-palatin, se porter aux rameaux de communication de la 6e paire avec le grand sympathique.

V. — RAMEAUX POSTÉRIEURS.

Généralement très-grêles, ils sont destinés aux muscles prévertébraux, long du cou et grand droit antérieur, et aux trois vertèbres cervicales qui suivent l'atlas.

Les *filets musculaires* se portent en dedans, passent derrière le pneumo-gastrique et la carotide primitive et pénètrent dans les muscles par leur bord interne.

Les *filets osseux*, un peu plus gros, passent entre les faisceaux musculaires et s'enfoncent dans les corps de vertèbre, directement ou après un certain trajet de dehors en dedans, en traversant le ligament vertébral commun antérieur.

VI. — RAMEAUX INTERNES, OU CAROTIDIENS ET VISCÉRAUX.

Les *rameaux internes*, très-nombreux, se divisent en ceux qui accompagnent l'artère carotide externe et ses divisions et en ceux qui sont destinés aux viscères.

a. Rameaux satellites de la carotide externe et de ses divisions. — Nous avons vu que de l'extrémité supérieure du ganglion cervical supérieur partent des nerfs qui enlacent l'artère carotide interne et se prolongent autour de ses divisions.

Du côté interne de ce même ganglion naissent des nerfs destinés à enlacer l'artère carotide externe (12) et les branches qui en émanent.

Des nerfs qui enlacent la carotide externe.

Ces nerfs sont des cordons gris *(subrufi)*, mous *(nervi molles et pené mucosi*, Scarpa), noueux et gangliformes *(rami gangliformes*, Neubauer), qui se détachent du ganglion au niveau de l'origine de l'artère faciale; ils se portent en dedans, derrière les artères carotides externe et interne, forment une espèce de plexus gris *(plexus inter-carotidien*, 92) qui se prolonge jusqu'à l'embranchement de la carotide interne et de la carotide externe (1), contournent la première à la manière d'une anse et viennent s'anastomoser avec les rameaux carotidiens que nous avons dit venir du glosso-pharyngien, et les rameaux pharyngien et laryngé supérieur du pneumo-gastrique. Aucune des branches émanées de ce plexus ne se prolonge sur l'artère carotide primitive : toutes se portent sur l'artère carotide externe et sur les diverses branches qui en émanent, pour former autant de plexus qu'il y a de divisions artérielles et se distribuer avec elles au cou et à la face. Ainsi, il y a un *plexus thyroïdien supérieur*, qui enlace l'artère thyroïdienne supérieure, et qu'on suit jusque dans l'épaisseur de la glande thyroïde et sur le larynx; un *plexus lingual*, qui pénètre dans l'épaisseur de la langue et qu'on suppose s'anastomoser avec le rameau lingual et même avec le grand hypoglosse : de petits ganglions ont été signalés par Remak sur son trajet; un *plexus facial*, qu'on suppose s'anastomoser à la face avec le nerf facial. Les rameaux qui pénètrent la glande sous-maxillaire ont fixé l'attention des anatomistes; un de ces rameaux communique avec le ganglion sous-maxillaire. Il y a aussi un plexus *pharyngien*, un plexus *occipital*, un plexus *auriculaire*: Meckel l'ancien (2) a même décrit une anastomose entre le

Plexus intercarotidien.

Le plexus intercarotidien est complété par le glosso-pharyngien et le pneumo-gastrique.

Plexus thyroïdien.

Plexus lingual.

Plexus facial.

Plexus pharyngien, occipital, auriculaire.

(1) C'est dans cet embranchement qu'existe souvent un renflement gangliforme, qu'Arnold propose d'appeler *ganglion intercarotidien*.

(2) *Mémoires de Berlin*, 1752.

Situé au-devant de la cinquième ou sixième vertèbre cervicale (86), il est appliqué au-devant de l'artère thyroïdienne inférieure, au niveau de sa première courbure, et quelquefois derrière elle : son rapport avec l'artère thyroïdienne inférieure, qui est à peu près constant, motive la dénomination de *ganglion thyroïdien*, qui lui a été donnée par Haller ; cependant je l'ai vu souvent à 16 millimètres au-dessus de cette artère. Sa forme et son volume sont extrêmement variables, non-seulement chez les divers individus, mais encore chez le même individu, d'un côté à l'autre. Quelquefois c'est un simple renflement ganglifforme ; Scarpa a fait représenter un ganglion cervical moyen presque aussi considérable que le ganglion cervical supérieur et olivaire comme lui. Je ne l'ai jamais vu aussi volumineux (1). Le volume du ganglion cervical moyen m'a toujours paru en rapport avec le développement de ses filets de communication avec les paires cervicales, mais il est toujours moins considérable que celui du ganglion cervical supérieur.

Sa position.

Ses variétés de forme et de volume.

Au ganglion cervical moyen, quand il existe, aboutissent :

1° *En haut*, le cordon de communication avec le ganglion cervical supérieur ; 2° *en bas*, le cordon de communication, souvent multiple, avec le ganglion cervical inférieur ; quand il est double, ils passent l'un en avant, l'autre en arrière de l'artère sous-clavière ; 3° *en dehors*, trois branches venues de la 3e, de la 4e et de la 5e paire cervicale : il n'est pas rare de voir la branche de communication de la 4e paire cervicale appartenir au nerf phrénique ; 4° *en dedans*, plusieurs filets qui forment un plexus autour de l'artère thyroïdienne inférieure et paraissent destinés au corps thyroïde (16), quelques *filets anastomotiques* avec le nerf récurrent (15). Le plus considérable des nerfs internes est le *nerf cardiaque moyen* (85) ou *grand nerf cardiaque de Scarpa*, sur lequel je vais revenir.

Nerfs qui aboutissent au ganglion cervical moyen ou qui en émanent.

Nerf cardiaque moyen.

C. — Ganglion cervical inférieur.

Neubauer a parfaitement décrit le ganglion cervical inférieur sous le titre de *premier ganglion thoracique*, qui lui conviendrait assez, 1° à raison de la fréquence de sa continuité avec ce dernier ganglion ; 2° à cause de sa situation au-devant de l'apophyse transverse de la septième vertèbre cervicale et de la tête de la première côte. Ce ganglion est constant ; il est placé profondément derrière l'origine de l'artère vertébrale, qui le masque complétement (2).

Situation du ganglion cervical inférieur.

Son *volume*, moins considérable que celui du ganglion cervical supérieur, est supérieur à celui du ganglion cervical moyen. Sa *forme*, généralement irrégulière, est souvent semi-lunaire, sa concavité regardant en haut. Par son extrémité interne, il reçoit le cordon simple ou double qui l'unit au ganglion cervical moyen, plus profondément un gros nerf satellite de l'artère vertébrale et qu'on peut appeler *nerf vertébral*.

Sa forme.

Ses connexions.

Nerf vertébral.

Le *nerf vertébral* (80) occupe le canal que les apophyses transverses des vertèbres cervicales fournissent à l'artère vertébrale. On dit généralement que ce nerf émane du ganglion cervical inférieur en recevant des rameaux des paires cer-

Fausses idées sur ce nerf.

(1) Je crois qu'il ne faut pas considérer comme remplaçant le ganglion cervical moyen de petits ganglions, sans filets afférents ni efférents, qui se présentent assez souvent à des hauteurs variables sur le cordon du grand sympathique.

(2) Il n'est pas rare de voir le ganglion cervical inférieur décrire autour de l'artère vertébrale un demi-anneau, que complète, en avant, un cordon gris tendu de l'une à l'autre extrémité du ganglion.

Les *nerfs cardiaques, nerfs du cœur* (1), distingués en *droits* et *gauches*, naissent essentiellement des ganglions cervicaux. A ces nerfs ganglionnaires viennent s'associer un grand nombre de rameaux émanés du pneumo-gastrique et plus particulièrement du nerf récurrent (*v.* pag. 564); tous convergent vers l'origine de l'aorte et de l'artère pulmonaire, pour constituer le *plexus cardiaque*. De ce plexus partent les *plexus coronaires droit* et *gauche*, qui entourent les artères coronaires et qui, après s'être éparpillés à la surface du cœur et avoir parcouru un long trajet sous son enveloppe séreuse, pénètrent dans l'épaisseur des parois musculaires de cet organe. Nerfs cardiaques.

Telle est l'idée la plus générale qu'on doive se faire des nerfs et des plexus cardiaques, qui nous présentent un exemple des plus remarquables d'anastomoses médianes. Scarpa les a, le premier, bien décrits et bien figurés dans des planches qui serviront toujours de modèle en iconographie anatomique. Mais aucune partie du système nerveux ne présente autant de variétés anatomiques de nombre, de volume et d'origine que les nerfs cardiaques, et c'est surtout à l'occasion de ces nerfs qu'on regrette un travail relatif aux variétés anatomiques du système nerveux (2). Idée générale des nerfs et plexus cardiaques. Leurs infinies variétés.

Tantôt ce sont les nerfs cardiaques droits qui l'emportent sous le rapport du volume, tantôt ce sont les nerfs cardiaques gauches.

Tous les nerfs cardiaques ont une couleur grise, mais tous ne sont pas mous, comme le dit Scarpa, qui les décrit sous le nom de *nervi molles*.

On admet, d'après Scarpa, trois nerfs cardiaques de chaque côté, savoir : un Des trois nerfs cardiaques.

(1) L'histoire des nerfs du cœur est singulière. Les anciens philosophes, avec Aristote, fondés sur des idées préconçues, disaient que le cœur était la source des nerfs de toute l'économie. Galien réfuta cette opinion et n'admit pour le cœur qu'un nerf très-grêle, descendant du cerveau. Vésale fit provenir ce nerf grêle du nerf récurrent et le représenta dans une figure. Fallope, le premier, décrivit les nerfs du cœur et dit avoir démontré à ses auditeurs *insignem nervorum plexum à quo abundans copia nervosæ materiæ totam cordis basim complexatur, perque ipsam plures propagines parvorum nervorum dispergit*. Behrends soutint, en 1795, une thèse dans laquelle il cherche à démontrer que *le cœur manque de nerfs, cor nervis carere*, et que les prétendus nerfs du cœur sont exclusivement destinés aux parois des artères coronaires; Sœmmering soutint la même opinion. Tel était l'état de la science, lorsqu'en 1794 Scarpa publia son beau travail, qui a fixé l'anatomie sur ce point. (*Tabulæ nevrologicæ ad illustrandam anatomiam cardiacorum nervorum, noni nervorum cerebri, glosso-pharyngæi ex octavo cerebri.*)

(2) Pour ma part, je déclare que je n'ai jamais rencontré, dans mes dissections, les nerfs cardiaques tels qu'ils sont figurés dans les magnifiques planches de Scarpa, lesquelles ont servi de type pour toutes les descriptions des ouvrages modernes. J'ai décrit minutieusement les nerfs cardiaques de huit sujets différents : ces huit descriptions présentent des différences très-prononcées, au moins jusqu'au plexus cardiaque; mais la distribution terminale des rameaux du cœur m'a paru identique chez tous les sujets. Les anastomoses médianes des nerfs cardiaques expliquent sans doute la solidarité des nerfs cardiaques du côté droit avec ceux du côté gauche. Il y a, en effet, un rapport inverse de développement entre les nerfs cardiaques du côté droit et ceux du côté gauche. Dans un cas où les nerfs cardiaques moyen et inférieur du côté droit manquaient, et où le cardiaque supérieur était peu développé, ils étaient remplacés par des rameaux volumineux émanés du nerf récurrent droit et par les nerfs cardiaques du côté gauche, qui étaient d'un volume considérable. Dans une pièce préparée par Jarjavay, le nerf récurrent du côté droit envoyait au cœur un très-grand nombre de rameaux, qui formaient un plexus avec d'autres rameaux émanés du nerf cardiaque moyen; tandis qu'à gauche, les rameaux cardiaques étaient incomparablement moins développés. Identité de la distribution terminale des nerfs cardiaques. Solidarité des nerfs cardiaques droits et des nerfs cardiaques gauches.

rent (1). A la partie inférieure du cou, le nerf cardiaque supérieur longe le nerf récurrent, avec lequel on serait tenté de le confondre, pénètre dans le thorax en passant derrière et quelquefois devant l'artère sous-clavière (2), longe le tronc brachio-céphalique, gagne la face postérieure de la crosse de l'aorte, fournit un certain nombre de filets qui vont au-devant de cette crosse, se dirige obliquement en bas et à gauche, entre la crosse aortique et la trachée, s'anastomose très-fréquemment avec les rameaux cardiaques moyen et inférieur et avec des rameaux émanés du nerf récurrent, et se divise en deux ordres de filets, dont les uns passent entre l'aorte et l'artère pulmonaire, les autres entre le tronc pulmonaire droit et la trachée. Les uns et les autres s'anastomosent avec les rameaux cardiaques gauches, et se comportent comme nous le dirons plus bas. Dans quelques cas rares, le nerf cardiaque supérieur droit va directement aux plexus cardiaques, sans s'anastomoser avec les rameaux cardiaque moyen et inférieur.

Ses rapports au cou; Dans le thorax.

Sa division en deux ordres de filets.

Dans son trajet le long du cou, le nerf cardiaque supérieur droit reçoit les petits rameaux cardiaques supérieurs du pneumo-gastrique, émet plusieurs filets, dont les uns vont au pharynx, les autres à la trachée et à la glande thyroïde et dont plusieurs concourent à la formation du plexus de l'artère thyroïdienne inférieure ; souvent il en donne trois ou quatre qui vont s'anastomoser avec le nerf récurrent.

Le nerf cardiaque supérieur reçoit plusieurs filets du pneumo-gastrique.

Dans le thorax, le rameau cardiaque supérieur reçoit le rameau cardiaque que le pneumo-gastrique fournit à la partie inférieure du cou, rameau qui parfois est très-considérable et qui le renforce manifestement. Ce rameau du pneumo-gastrique se jette quelquefois directement dans le plexus cardiaque.

2. Le *nerf cardiaque moyen* (85) naît du ganglion cervical moyen ou, à son défaut, du cordon du grand sympathique, à une distance plus ou moins grande du ganglion cervical inférieur. Assez souvent il est le plus volumineux des nerfs cardiaques, d'où le nom de *grand nerf cardiaque*, qui lui a été donné par Scarpa (*magnus, profundus*). D'autres fois, il est à l'état de vestige et remplacé, soit par le cardiaque supérieur, soit par le cardiaque inférieur, soit par des rameaux du récurrent. Assez souvent ce nerf se divise en plusieurs branches, qui se séparent pour laisser passer l'artère sous-clavière. Il descend derrière la carotide primitive, la sous-clavière et la crosse de l'aorte, s'anastomose presque toujours avec les nerfs cardiaques supérieur et inférieur de son côté, longe le nerf récurrent, avec lequel il pourrait être confondu et avec lequel il communique toujours, et va se jeter dans le plexus cardiaque.

Origine variable du nerf cardiaque moyen.

Variétés.

Il communique avec le nerf récurrent.

(1) On a vu quelquefois le cordon du grand sympathique, parvenu au niveau de l'artère thyroïdienne inférieure, se diviser en deux rameaux, dont l'un passait au-devant de cette artère pour aller se rendre au nerf cardiaque supérieur, dont l'autre passait derrière l'artère pour se rendre au ganglion cervical inférieur. Il n'est pas rare de voir le rameau cardiaque supérieur présenter un nœud ganglionnaire qui occupe la totalité ou une partie de son épaisseur.

(2) Il est commun de voir le nerf cardiaque supérieur se bifurquer pour embrasser l'artère sous-clavière dans un anneau complet. D'autres fois le nerf cardiaque supérieur, passant par derrière l'artère sous-clavière, et le rameau cardiaque du pneumo-gastrique, passant au-devant, forment, par leur anastomose sous la sous-clavière, une anse qui est en dedans de celle du récurrent. Le plus souvent, le rameau cardiaque du pneumo-gastrique s'anastomose avec le cardiaque supérieur du grand sympathique entre la crosse de l'aorte et la trachée.

Origine du nerf cardiaque inférieur.

3. Le *nerf cardiaque inférieur* (77), généralen précédent (*cardiacus minor*), quelquefois cepe vent double, naît ordinairement du ganglion ce ganglion thoracique, accompagne le nerf cardi nastomose, se porte comme lui verticalement clavière, le tronc brachio-céphalique et la cro trachée, s'anastomose avec le nerf cardiaque m nerf récurrent et se termine dans le plexus car

Connexion des nerfs cardiaques avec le nerf récurrent.

Les connexions des nerfs cardiaques moyen et sont dignes de fixer l'attention. Quelquefois le meaux à ces nerfs, dont ils constituent la princi diaques moyen et inférieur réunis croiser perpe auquel ils adhéraient intimement, sans préser stitue les anastomoses.

Particularités des nerfs cardiaques gauches.

Les particularités que présentent les *nerfs c* un petit nombre de points (1) : *au cou*, ils se pl à raison de la position de ce conduit. Les nerfs longent le côté externe de la carotide primiti passe ordinairement au-devant de la sous-clavi artère. Les connexions des nerfs cardiaques m'ont paru plus multipliées que celles des nerf

Rapports et terminaison des nerfs cardiaques gauches.

Dans le *thorax*, les nerfs cardiaques supérie portent sur la concavité de la crosse de l'aorte est le plus considérable de tous les nerfs cardi moment sous les yeux, se porte à gauche du tr tourne son côté postérieur et l'embrasse en m la portion du plexus cardiaque qui se trouve e de l'artère pulmonaire. Enfin, à gauche, bien le plexus pulmonaire antérieur envoie quelqu du plexus cardiaque.

Anastomoses des nerfs cardiaques droits et gauches.

Les six nerfs cardiaques du grand sympath avec les rameaux cardiaques provenant du pneu sance à un plexus considérable, situé dans la c au-devant de la bifurcation de la trachée, au de l'artère pulmonaire, à droite du canal artéri chez l'adulte : c'est le *plexus cardiaque* (20).

Le ganglion cardiaque n'existe pas chez tous les sujets.

Wrisberg a décrit le premier, au centre du rougeâtre, de forme allongée. A ce ganglion *cardiaque* (qui n'existe pas, à beaucoup près, cl fois semble morcelé), aboutissent surtout les d droit et gauche, et quelquefois le rameau car mo-gastrique à la partie inférieure du cou. — dans tous les sens un grand nombre de rameau

Uniformité de la terminaison des nerfs du cœur.

Autant il y a de variétés dans le trajet et dan jusqu'à l'origine des gros vaisseaux, autant il y

(1) Chez un sujet, trois filets naissaient du gang réunissaient à un petit ganglion auquel aboutissait, laryngé. De ce ganglion partaient plusieurs filets phary



bution sur l'origine des vaisseaux et dans leur terminaison définitive au cœur.

Sur l'origine des gros vaisseaux, les nerfs cardiaques se partagent en trois plans :

Les nerfs cardiaques forment trois plans nerveux :

Le *plan nerveux superficiel* est le moins considérable et occupe la face antérieure de la crosse de l'aorte et surtout la partie latérale droite (24). Les filets nerveux qui appartiennent à ce plan apparaissent, sans dissection, à travers le péricarde transparent ; ils gagnent tous l'artère cardiaque antérieure, à droite de l'infundibulum du ventricule droit. On peut rapporter à ce plan superficiel le ganglion de Wrisberg, quand il existe, et les rameaux qui en émanent et qui vont, en grande partie, concourir à la formation du même plexus cardiaque antérieur.

Plan nerveux cardiaque superficiel.

Le *plan nerveux moyen* se compose de deux parties bien distinctes : 1° du grand plexus cardiaque de Haller, qui est situé entre la trachée et la crosse aortique, au-dessus de la branche droite de l'artère pulmonaire ; 2° d'une seconde partie, beaucoup moins considérable, située au-dessous du plexus de Haller, dont il est une émanation, entre la branche droite de l'artère pulmonaire et la crosse aortique. Pour bien voir ce plan, il faut diviser la crosse aortique.

Plan nerveux cardiaque moyen ;

Le *plan nerveux profond* est situé entre la branche droite de l'artère pulmonaire et la bifurcation de la trachée. Pour le mettre à découvert, il faut diviser le tronc de l'artère pulmonaire.

Plan nerveux cardiaque profond.

Plexus cardiaques antérieur et postérieur. Le plan nerveux superficiel va tout entier au *plexus cardiaque gauche* ou *antérieur*. Le plan moyen et le plan postérieur se réunissent au-dessous de la branche pulmonaire droite, au-devant des oreillettes, et forment un plexus qui mériterait mieux le nom de grand plexus cardiaque que l'entrelacement auquel Haller a appliqué cette dénomination. De ce plexus, dans lequel vient se jeter directement le nerf cardiaque inférieur gauche, partent 1° des *rameaux auriculaires antérieurs*, très-multipliés ; 2° des rameaux qui se glissent entre l'aorte et l'artère pulmonaire, pour gagner le côté droit de l'infundibulum et se porter au *plexus cardiaque gauche* ou *antérieur*, que nous avons déjà vu formé par le plan superficiel ; 3° les rameaux du *plexus cardiaque droit* ou *postérieur*, qui enlacent l'artère cardiaque postérieure à son origine, se divisent comme l'artère et forment deux plexus secondaires : l'un, qui contourne le sillon auriculo-ventriculaire gauche ; l'autre, qui se porte dans le sillon ventriculaire antérieur.

Les trois plans nerveux cardiaques aboutissent aux plexus cardiaques antérieur et postérieur.

Les filets nerveux émanés de ces plexus abandonnent bientôt les divisions artérielles, pour marcher isolément ; ils sont tous également grêles et apparaissent, sans préparation, sous la forme de lignes blanches étendues de la base à la pointe du cœur. Ils sont principalement destinés à la portion ventriculaire du cœur. On voit cependant quelques filets ascendants pour la face postérieure des oreillettes, qui est beaucoup moins abondamment pourvue que la face antérieure. La plupart de ces filets sont destinés à la substance musculaire du cœur. De très-petits ganglions, signalés par Remak, se voient sur leur trajet.

Les filets nerveux du cœur marchent isolément.

Quelques filets cardiaques vont à l'aorte et au plexus pulmonaire antérieur.

Le cœur n'est pas la seule terminaison des filets cardiaques : plusieurs se perdent dans l'épaisseur des tuniques de l'aorte ; un certain nombre vont se rendre au plexus pulmonaire antérieur, quelques-uns au péricarde.

97-100 625-627

Relative to ~~[illegible]~~ species. Ottobre l'anno 1883

correspondants. En général, la communication n'existe qu'entre les ganglions et les paires rachidiennes du même rang. Cependant il n'est pas rare de voir les ganglions recevoir un filet du nerf intercostal qui est au-dessous (1).

Les branches de communication des paires dorsales avec les ganglions thoraciques sont horizontales, ou plutôt légèrement obliques de haut en bas et de dehors en dedans, à l'exception des branches destinées au premier ganglion thoracique, qui sont ascendantes, et des branches destinées au dernier ganglion thoracique, qui sont descendantes. Leur couleur est blanche, comme celle des nerfs qui appartiennent au système cérébro-rachidien, et non point grise, comme celle des nerfs qui émanent du système ganglionnaire. Si, sur une pièce qui a macéré successivement dans l'acide nitrique étendu et dans l'eau pure, on étudie, d'une part, leur distribution ultérieure dans le ganglion, d'une autre part, leurs connexions avec les paires dorsales ou intercostales, on verra : 1° que ces branches de communication sont manifestement une émanation des nerfs rachidiens ; qu'elles se réfléchissent immédiatement après leur émission, pour aller se porter aux ganglions ; que les nerfs intercostaux qui les ont fournies, diminuent en proportion du volume des branches émises ; 2° qu'arrivées aux ganglions, ces branches de communication se divisent en filets *ascendants*, qui peuvent être suivis sur la portion du cordon du grand sympathique qui est au-dessus, s'accolent au filet descendant de la paire antécédente, jusqu'au ganglion, et arrivées à ce point, se continuent avec le ganglion, mais vont se jeter par une espèce de récurrence dans les nerfs viscéraux qui procèdent de ce ganglion, et en filets *descendants*, qui se portent à la portion de cordon située au-dessous ; 3° que ces filets blancs marchent à la surface du cordon et contrastent, par leur blancheur, avec la couleur grise du centre du cordon lui-même.

Leur réflexion.

Division de ces branches en filets ascendants et en filets descendants.

2° Branches internes ou aortiques et splanchniques.

Les *branches internes des cinq ou six premiers ganglions thoraciques* paraissent, au premier abord, exclusivement destinées à l'*aorte* ; mais, si l'on suit ces branches sur cette artère, on voit que le plus grand nombre va se jeter dans le *plexus pulmonaire*, et que quelques-unes vont se porter à l'*œsophage*, où elles s'unissent par anastomose avec des rameaux œsophagiens du pneumo-gastrique.

Branches internes des six premiers ganglions thoraciques.

Les *branches internes des six ou sept derniers ganglions thoraciques* sont, les unes, destinées à l'aorte ; les autres, et ce sont les principales, forment, par leur réunion, les nerfs *splanchniques* ou *nerfs des viscères abdominaux*.

Branches internes des six derniers ganglions thoraciques.

a. Les *branches aortico-pulmonaires* sont des filets excessivement grêles, au nombre de deux ou trois par ganglion. Elles accompagnent les artères intercostales, sans présenter autour d'elles la disposition plexiforme. Ces filets, beaucoup plus longs à droite qu'à gauche, à raison de la situation de l'aorte, se portent, les uns, au-devant, les autres, en arrière de ce vaisseau (71), sur lequel il est extrêmement difficile de les suivre sans macération préalable dans l'acide nitrique étendu, d'où l'opinion qu'ils lui sont exclusivement destinés ; mais si

Un petit nombre est destiné à l'aorte.

(1) J'ai rencontré, chez un sujet, une disposition fort remarquable pour les quatre derniers ganglions thoraciques. De petits filets émanés de ces quatre ganglions venaient se terminer à un petit ganglion anormal, duquel partaient les rameaux qui se rendaient au grand sympathique. Nous verrons que la même disposition est fréquente à la région lombaire.

Vrh. Arch. Jahr. 1867 P 17. Abnormalität in recht Splanchnic

dant du diaphragme par une ouverture spéciale (1), et se termine dans l'angle externe du ganglion semi-lunaire. Il n'est pas rare de voir le grand nerf splanchnique présenter un ganglion olivaire à une petite distance au-dessus de l'ouverture que lui offre le diaphragme pour son passage (2).

Le *petit nerf splanchnique* (62) représente exactement, par sa disposition, le grand nerf splanchnique, auquel il fait suite; il émane des deux et quelquefois des trois derniers ganglions thoraciques, et se porte en dedans et en bas, parallèlement au grand nerf splanchnique, en dehors duquel il est placé, traverse le pilier du diaphragme en passant sous une arcade située en dehors de l'orifice du grand splanchnique, et parvenu dans l'abdomen, va se jeter dans le plexus rénal et dans le plexus solaire; souvent il se partage entre ces deux plexus et le grand nerf splanchnique. Il n'est pas rare de voir le petit nerf splanchnique s'anastomoser avec le grand nerf splanchnique ou même se confondre entièrement avec lui (3). Origine des petits nerfs splanchniques. Variétés de terminaison.

Les racines du petit splanchnique restent quelquefois distinctes : il y a alors deux et quelquefois trois petits splanchniques. Le plus élevé est celui qui porte le nom de *petit splanchnique* : il naît du onzième ganglion thoracique, et quelquefois en même temps du dixième et du onzième ; le moins élevé est le *nerf rénal* postérieur de Walter ; il est plus volumineux que le précédent et vient du douzième ganglion thoracique. Souvent c'est du nerf rénal que part un petit filet qui va au premier ganglion lombaire, et ce petit filet est, dans un grand nombre de cas, le seul moyen de communication entre les ganglions thoraciques et les ganglions lombaires. C'est alors qu'on dit que la série des ganglions est interrompue; mais cette interruption n'est qu'apparente. Ces deux nerfs s'anastomosent habituellement dans leur trajet. Origine du nerf rénal.

Les *ganglions semi-lunaires* (63), le *plexus solaire* et les *plexus viscéraux de l'abdomen* faisant suite aux nerfs splanchniques, il est conforme à l'ordre logique des idées, autant qu'à l'ordre le plus favorable aux dissections, de placer ici la description de ces parties. Le plexus solaire est le centre de tous les plexus viscéraux.

c. Le *plexus solaire* ou *épigastrique* (34) est constitué par une série non interrompue de ganglions et de nerfs plexiformes, étendus du grand nerf splanchnique du côté droit au grand nerf splanchnique du côté gauche. De cette région par- Idée générale du plexus solaire.

(1) C'est par une ouverture spéciale que le grand nerf splanchnique pénètre dans l'abdomen. Nous avons vu ailleurs que c'est également par une ouverture spéciale du diaphragme que la grande veine azygos pénétrait de l'abdomen dans le thorax. C'est à côté de la capsule surrénale que le grand nerf splanchnique traverse le diaphragme, d'où le nom de *grand* et de *petit nerf surrénal*, donné par Chaussier au grand et au petit nerf splanchnique.

(2) Lobstein a noté (p. 2) un cas dans lequel ce ganglion anormal du grand nerf splanchnique était semi-lunaire et émettait, par sa convexité, sept à huit filaments ténus, qui accompagnaient l'aorte et se perdaient tous dans le diaphragme; il a noté un autre cas dans lequel il partait de ce ganglion trois filets, dont deux se rendaient au plexus solaire et un au plexus mésentérique.

(3) Parmi les nombreuses variétés que j'ai rencontrées dans la disposition des petits nerfs splanchniques, je signalerai la disposition suivante : un filet provenant du onzième ganglion thoracique et un filet venant du grand nerf splanchnique aboutissaient à un petit ganglion anormal, duquel partaient: 1° plusieurs filets qui allaient se perdre sur l'aorte ; 2° un petit cordon qui s'unissait à un filet émané du douzième ganglion thoracique, pour se distribuer comme de coutume.

Les *plexus diaphragmatiques inférieurs*, très-peu considérables, se détachent de la partie supérieure du plexus solaire et gagnent les artères diaphragmatiques inférieures, avec lesquelles ils pénètrent dans l'épaisseur du diaphragme ; d'abord subjacents au péritoine, puis s'enfonçant dans l'épaisseur des fibres charnues du muscle, ils ne suivent pas rigoureusement la distribution des vaisseaux. S'anastomosent-ils avec des filets du nerf phrénique? J'ai pu résoudre dans plusieurs cas cette question d'une manière affirmative pour le nerf phrénique droit ; toujours est-il qu'ils parcourent, à peu de chose près, le même trajet que ces nerfs.

Le plexus diaphragmatique droit s'anastomose avec le nerf phrénique.

Le plexus diaphragmatique du côté droit est plus considérable que celui du côté gauche. J'ai vu deux ganglions situés sur le pilier droit du diaphragme devenir l'origine du plexus diaphragmatique droit et de quelques nerfs hépatiques.

Plexus surrénaux. Origine.

A côté des plexus diaphragmatiques inférieurs, je place les *plexus surrénaux*, avec lesquels ils ont des connexions intimes. Ces plexus naissent directement des ganglions semi-lunaires, par deux pinceaux nerveux très-déliés, qui gagnent la face postérieure des artères capsulaires et se perdent dans l'épaisseur des capsules surrénales. Plusieurs filets détachés des plexus diaphragmatiques inférieurs viennent s'y joindre en se portant au-devant des artères. Le plexus surrénal est considérable, eu égard à la petitesse de la capsule surrénale, et cette abondance de nerfs, qui dénote l'importance de cet organe, fait regretter doublement que les usages de ce dernier soient encore peu connus.

Le plexus cœliaque se continue sans ligne de démarcation avec le plexus solaire.

Le *plexus cœliaque* est une des deux divisions principales du plexus solaire, dont il est le prolongement immédiat, de telle sorte qu'il est à peu près impossible d'établir une ligne de démarcation entre le plexus cœliaque et le plexus solaire proprement dit; il enlace le tronc cœliaque et émet immédiatement, comme ce vaisseau, trois divisions : le *plexus coronaire stomachique*, le *plexus hépatique* et le *plexus splénique*.

Sa division en trois plexus : 1° Plexus coronaire stomachique.

1. Le *plexus coronaire stomachique* (29) se détache de la partie supérieure du plexus solaire, reçoit un certain nombre de filets émanés du nerf pneumo-gastrique droit, avant que ce nerf aille se jeter dans le plexus solaire ; de ses filets, les uns vont s'épanouir sur le cardia, les autres suivent l'artère coronaire stomachique, le long de la petite courbure de l'estomac, et s'anastomosent avec les filets pyloriques venus du plexus hépatique. Du reste, les filets du plexus coronaire stomachique, de même que ceux du nerf pneumo-gastrique, après avoir marché quelque temps sous le péritoine, traversent la tunique musculeuse de l'estomac et paraissent se perdre en partie dans cette tunique musculeuse, en partie dans la membrane muqueuse.

2° Plexus hépatique. Divisé en antérieur, Et en postérieur, qui est satellite de la veine porte. Cordon nerveux remarquable.

2. Le *plexus hépatique* (66) est un plexus très-considérable, qu'on pourrait diviser, avec Lobstein, en *antérieur* et en *postérieur*. L'*antérieur*, satellite de l'artère hépatique, est formé : 1° par des filets provenant du pneumo-gastrique droit ; 2° par sept ou huit filets gris, cylindriques, volumineux, provenant du ganglion semi-lunaire gauche, auxquels se joignent deux ou trois rameaux provenant du ganglion semi-lunaire droit. Le *plexus hépatique postérieur*, satellite de la veine porte, vient presqu'en entier du ganglion semi-lunaire droit ; il se compose également de cordons grisâtres, gros et cylindriques. Je signalerai un cordon remarquable par son volume autant que par son trajet : il vient directement des ganglions solaires du côté droit, décrit un trajet curviligne horizontal, pour gagner l'épiploon gastro-hépatique, continue son trajet horizontal dans l'épaisseur de

leur quantité et leur résistance. Je me suis assuré que leur enveloppe névrilématique avait proportionnellement beaucoup plus d'épaisseur que celle de tous les autres nerfs. Ces nerfs s'éloignent plus ou moins des vaisseaux et marchent en droite ligne dans l'épaisseur du mésentère, pour gagner l'intestin, sans avoir fourni aucun filet. Les uns se rendent directement à ce canal ; les autres, parvenus à une petite distance du bord concave de l'intestin, forment, en s'anastomosant, des angles ou des arcades, d'où partent ensuite des filets qui vont se distribuer à l'intestin. Caractères généraux des nerfs de ce plexus.

D'ailleurs, jamais il n'y a plus d'une arcade nerveuse anastomotique dans le mésentère, quel que soit le nombre des arcades vasculaires. Cette arcade, quand elle existe, répond à l'arcade vasculaire qui est la plus rapprochée de l'intestin, et donne des filaments d'une excessive ténuité. Arcades anastomotiques nerveuses.

Les filets nerveux pénètrent l'intestin par son bord adhérent, marchent quelque temps entre la tunique séreuse et la tunique musculeuse, traversent cette dernière tunique, à laquelle ils laissent des filets qui forment entre les deux couches de cette tunique le plexus d'Auerbach, puis deviennent sous-muqueux et constituent le plexus de Meissner, d'où partent les nerfs de la muqueuse.

Les *plexus rénaux* (60) sont extrêmement complexes : ils résultent de nerfs émanés du plexus solaire et des petits nerfs splanchniques, lesquels vont se jeter presque exclusivement dans le réseau de l'artère rénale. Plexus rénaux.

Du plexus rénal part, en grande partie, le *plexus testiculaire* ou *spermatique* (58, 43), chez l'homme, le *plexus ovarique*, chez la femme. Le *plexus testiculaire* est exclusivement destiné aux testicules, le *plexus ovarique* se partage, comme l'artère ovarique, entre l'ovaire et l'utérus. Les rapports de dépendance qui existent, sous le point de vue des nerfs, entre les reins et les testicules, chez l'homme, les reins, les ovaires et l'utérus, chez la femme, ne sauraient trop appeler l'attention des physiologistes. Plexus testiculaire et ovarique.

Après avoir fourni tous ces plexus, le plexus solaire, considérablement réduit de volume, se prolonge sur la partie antérieure de l'aorte et concourt, avec la portion lombaire du grand sympathique, à la formation du *plexus lombo-aortique* (51).

§ 3. — PORTION LOMBAIRE DU GRAND SYMPATHIQUE.

La *portion lombaire du grand sympathique* (52-64) occupe la région latérale et antérieure de la colonne lombaire, en dedans du muscle psoas, qu'elle longe. Les ganglions de cette région sont, par conséquent, plus rapprochés de la ligne médiane que les ganglions thoraciques ; il n'est pas rare de voir les ganglions lombaires inférieurs, déviés en quelque sorte, avoisiner les nerfs lombaires à leur sortie du canal rachidien. Dans ce cas, ils sont cachés par le muscle psoas. Situation de la portion lombaire du grand sympathique.

Le *volume* des ganglions lombaires présente beaucoup de variétés. Il est des ganglions lombaires tellement petits qu'ils échapperaient à l'œil de l'observateur, si leur couleur grisâtre ne les distinguait du reste du cordon nerveux. Nombre des ganglions lombaires.

Leur *nombre* n'est pas moins variable ; on en trouve rarement plus de quatre. Souvent deux ou trois ganglions sont confondus en un cordon gangliforme ; on reconnaît aisément cette fusion aux filets de communication de ce cordon avec les paires lombaires (1). La fusion presque constante des ganglions lombaires

(1) Chez un sujet, le douzième ganglion thoracique droit était confondu avec le premier

ment. Ainsi, au deuxième ganglion lombaire aboutissent deux rameaux : l'un émané du premier nerf lombaire, l'autre émané du deuxième; au troisième aboutissent des filets du deuxième et du troisième. Lorsqu'un ganglion vient à manquer, il est suppléé par le ganglion voisin, qui reçoit, avec les rameaux qui lui appartiennent en propre, ceux qui appartiennent au ganglion manquant. Il n'est pas rare de voir un seul ganglion communiquer avec trois paires lombaires.

Ces rameaux sont au nombre de deux par chaque ganglion.

Lorsque plusieurs ganglions sont réunis en un seul, on conçoit que le ganglion unique doive recevoir l'ensemble des filets qui se rendent isolément à chacun de ces ganglions. On conçoit, en outre, que ces filets doivent se diriger plus ou moins obliquement, soit de bas en haut, soit de haut en bas, et présenter une longueur qui mesure l'intervalle entre les paires lombaires et les ganglions. Les filets supérieurs se dirigent de haut en bas, les filets inférieurs, de bas en haut (1).

Anomalies relatives à la fusion des ganglions.

3° Rameaux internes.

Les rameaux internes des ganglions lombaires sont très-nombreux; nés de la partie interne des ganglions ou de leurs rameaux intermédiaires, ils se portent obliquement en dedans et en bas, en passant, ceux du côté droit, sous la veine cave, ceux du côté gauche, un peu plus courts, au-devant de l'aorte. Tous ces rameaux s'anastomosent entre eux et avec ceux du côté opposé, pour constituer un plexus très-compliqué, que complète un prolongement assez considérable du plexus mésentérique et solaire, et qu'on peut appeler *lombo-aortique*. Un certain nombre de rameaux concourent à former le plexus rénal ou le plexus spermatique; quelques filets très-déliés pénètrent bien manifestement dans le corps des vertèbres lombaires.

Plexus lombo-aortique.

Le plexus *lombo-aortique* (56-57) entoure l'aorte dans toute la portion de cette artère qui est intermédiaire à la mésentérique supérieure et à la mésentérique inférieure : dans les mailles allongées qu'interceptent les filets nerveux, se voient des ganglions lymphatiques, qu'il faut bien distinguer des quelques ganglions nerveux, peu nombreux et d'un faible volume, qui entrent dans sa composition.

Le plexus lombo-aortique se bifurque, en quelque sorte, inférieurement : une branche de bifurçation se porte sur l'artère mésentérique inférieure, pour constituer la majeure partie du *plexus mésentérique inférieur* (37); une autre branche de bifurcation se prolonge sur l'aorte et même un peu au delà de sa division, pour se terminer entre les artères iliaques primitives, au-devant de l'angle sacro-vertébral, dont il est séparé par les veines iliaques primitives (51). Quelques filets se prolongent autour de l'artère iliaque primitive, des artères iliaque externe et interne et de leurs divisions.

Sa bifurcation.

(1) Une disposition fort remarquable des rameaux de communication entre les paires et les ganglions lombaires, c'est la présence de ganglions ou renflements sur le trajet de ces rameaux, et ce qui n'est pas moins remarquable, c'est le nombre presque indéfini d'anomalies qui existent à ce sujet. J'ai trouvé jusqu'à trois renflements ganglionnaires sur le même rameau. Quelquefois les deux ou trois rameaux de communication, parvenus sur le côté de la vertèbre, convergent vers un petit ganglion anormal, duquel partent deux ou trois rameaux qui vont au ganglion lombaire correspondant. Cette disposition a été figurée sur la belle planche du grand sympathique publiée par M. Manec.

Ganglions anormaux.

Le mode de connexion entre le premier ganglion sacré et le dernier ganglion lombaire offre beaucoup de variétés (1). Le mode de terminaison de la portion sacrée du grand sympathique en présente aussi quelques-unes. La disposition la plus généralement admise est la suivante : du dernier ganglion sacré, qui est ordinairement le quatrième, part un filet qui vient s'anastomoser par arcade avec celui du côté opposé, au-devant de la base du coccyx. A leur point de réunion se voit souvent un petit *ganglion coccygien* (45), duquel partent les filets de terminaison. Quelquefois il n'y a ni ganglion, ni anastomose proprement dite, mais les filets de terminaison affectent le même mode de distribution. Je n'ai pu poursuivre ces filets au delà du périoste coccygien et des ligaments sacro-sciatiques. **Mode de terminaison du grand sympathique.**

Comme les autres ganglions du grand sympathique, les ganglions sacrés présentent : 1° des *rameaux intermédiaires*, qui les unissent entre eux ; 2° des *rameaux externes*, assez volumineux, qui viennent, au nombre de deux pour chaque ganglion, des paires sacrées correspondantes ; 3° des *rameaux internes*, très-grêles, qui s'anastomosent, au-devant du sacrum, avec ceux du côté opposé et se portent autour de l'artère sacrée moyenne ; j'ai vu manifestement plusieurs de ces filets s'enfoncer dans l'épaisseur du sacrum ; 4° des *rameaux antérieurs*, plus volumineux et plus nombreux, qui vont se jeter, les uns, dans le plexus hypogastrique, les autres, directement dans le rectum. **Rameaux émanés des ganglions sacrés.**

PLEXUS HYPOGASTRIQUE (47).

Ce *plexus*, un des plus grands et des plus compliqués de l'économie, est destiné à fournir au rectum, à la vessie et, en outre, à la prostate et au testicule, chez l'homme, au vagin, à l'utérus et aux trompes utérines, chez la femme. **Destination des plexus hypogastriques.**

Il y a deux plexus hypogastriques, l'un droit, l'autre gauche. Ils occupent la partie latérale et inférieure du rectum et de la vessie, chez l'homme, du rectum, du vagin et de la vessie, chez la femme. Distincts l'un de l'autre, ils sont réunis, non par des anastomoses médianes, que je n'ai pu voir, mais par le plexus lombo-aortique, dont ils sont la bifurcation et l'épanouissement. Les plexus hypogastriques, par leurs renflements et par leur disposition aréolaire, offrent une grande analogie d'aspect avec le plexus solaire. **Leur situation.**

Le plexus hypogastrique est constitué : 1° essentiellement par une des deux divisions du plexus lombo-aortique ; 2° par un certain nombre de filets émanés du plexus mésentérique inférieur ; 3° par quelques filets très-grêles émanés des ganglions sacrés et parmi lesquels on distingue ceux qui viennent du troisième ganglion sacré ; 4° par des rameaux émanés des branches antérieures des paires sacrées (voyez *Paires sacrées*, p. 644). Il est donc formé de nerfs du grand sympathique et de nerfs rachidiens ; mais les premiers sont de beaucoup les plus nombreux. **Leur constitution.**

Ainsi formé par la combinaison des filets de ces diverses sources, le plexus hypogastrique fournit les plexus hémorrhoïdaux moyens, vésicaux, vaginaux, utérins, testiculaires ou ovariques, lesquels sont doubles comme le plexus hypogastrique.

(1) Dans un cas, j'ai vu le cordon qui faisait suite à la portion lombaire du grand sympathique se dévier en dehors et se jeter dans la 5e paire ; un filet très-grêle établissait seul la communication entre le dernier ganglion lombaire droit et le premier ganglion sacré. Dans un autre cas, du dernier ganglion lombaire partaient deux filets, dont l'un, interne, allait se rendre au premier ganglion sacré du côté gauche, en croisant l'angle sacro-vertébral.

LÉGENDE DE LA PLANCHE CI-(

REPRÉSENTANT

LE GRAND SYMP

DANS SES RAPPORTS AVEC LES NERFS ENCÉPHA

D'après L. HIRSCHFELD.

1, Glande lacrymale.
2, Globe oculaire, dont on a enlevé la cornée transparente et une portion de la sclérotique, pour montrer les nerfs ciliaires qui, après avoir perforé la partie postérieure de la sclérotique, rampent sur la choroïde et aboutissent au cercle ciliaire.
3, Rameau nerveux du petit oblique, d'où part la racine motrice du ganglion ophthalmique.
4, Nerf maxillaire supérieur.
5, Ganglion sphéno-palatin.
6, Ganglion otique.
7, Nerf maxillaire inférieur.
8, Glosso-pharyngien.
9, Glande sublinguale.
10, Ganglion sous-maxillaire.
11, Glande sous-maxillaire.
12, Portion de la carotide externe, dont on a conservé quelques branches, pour montrer les plexus nerveux qui les enlacent.
13, Anastomose du ganglion cervical moyen avec le nerf récurrent.
14, Artère thyroïdienne inférieure, en rapport avec le ganglion cervical moyen.
15, Nerf récurrent.
16, Corps thyroïde, érigné.
17, Tronc brachio-céphalique.
18, Trachée, dont la branche droite est coupée à son origine et légèrement renversée.
19, Crosse de l'aorte, tenue renversée par une érigne.
20, Plexus et ganglions cardiaques.
21, Tronc de l'artère pulmonaire, dont la branche droite est coupée.
22, Veine cave supérieure, coupée à son origine.
23 et 24, Plexus coronaires droit et gauche.
25, Cœur légèrement renversé.
26, Diaphragme.
27, Pneumo-gastrique gauche, s'épanouissant sur la face antérieure de l'estomac.
28, Estomac, érigné à gauche et coupé vers le pylore.
29, Plexus coronaire stomachique.
30, Anastomoses du pneumo-gastrique avec le plexus solaire.
31, Anastomose du plexus solaire avec le nerf phrénique.
32, Colon transverse.
33, Plexus splénique.
34, Plexus solaire.
35, Plexus mésentérique supérieur.
36, Anses intestinales étalées.
37, Plexus mésentérique inférieur.
38, S iliaque.
39, Canal déférent.
40, Vessie.
41, Uretère.
42, Vésicule séminale.
43, Cordon des vaisseaux spermatiques.
44, Prostate.
45, Ganglion coccygien terminal.
46, Ganglion sacré.
47, Plexus hypogastrique.
48, Plexus sacré.
49, Rectum.
50, Ganglion sacré.
51, Plexus lombo-aortique.
52, Dernier
53, Plexus l
54, Artère i
55, Veine ca
56, Plexus l
57, Plexus l
58, Plexus s
59, Aorte ab
60, Plexus r
61, Plexus l
62, Petit spl
63, Ganglion
64, Premier
65, Grand n
66, Plexus h
67, Diaphrag
68, Dernier
69, Dernier
70, Vaisseau
71, Aorte th
72, Pneumo-
73, Œsopha
74, Veines p
75, Premier
76, Vaisseau
77, Nerf card
78, Premier
79, Ganglion
80, Filets fou
autour
81, Rameau
avec l
82, Artère s
portion
inférie
83, Cordon q
et infé
84, Plexus b
85, Nerf card
86, Ganglion
87, Cordon q
rieur e
88, Plexus ce
89, Nerf card
90, Pneumo-g
91, Rameau
92, Plexus ph
93, Rameaux
ganglio
94, Ganglion
95, Anastomo
les pre
96, Grand hy
97, Plexus ce
98, Spinal.
99, Nerf de J
100. Facial et
sphéno-
101, Filet caro
102, Moteur oc
103, Corps pit
104, Carotide i
105, Nerf ophtl
106, Racine sy
107, Ganglion





Les *plexus hémorrhoïdaux moyens* se confondent avec les plexus hémorrhoïdaux supérieurs, que nous avons dit être la terminaison du plexus mésentérique inférieur, et se portent, les uns en avant, les autres en arrière du rectum ; les filets inférieurs arrivent jusqu'à l'anus, où ils communiquent avec les ramifications *hémorrhoïdales inférieures*, provenant du nerf honteux interne. On peut démêler, à raison de la différence de couleur, ceux des filets qui appartiennent aux branches antérieures des nerfs sacrés, de ceux qui appartiennent au grand sympathique. Plexus hémorrhoïdaux moyens.

Les *plexus vésicaux* (40), au nombre de deux, se composent de filets très-multipliés, mais excessivement grêles. Situés sur les côtés du bas-fond de la vessie, en dehors des uretères, ils se divisent en deux ordres : 1° en *vésicaux ascendants*, lesquels se portent de bas en haut, sur les côtés de la vessie, embrassent, les uns, le côté externe, les autres, le côté interne des uretères, et s'éparpillent pour se distribuer à la face antérieure et à la face postérieure de la vessie; 2° en *vésicaux horizontaux*, lesquels se dirigent d'arrière en avant, sur les côtés de la base de la vessie, en dehors du plexus veineux, si considérable, qui longe cette base, et s'irradient en filaments extrêmement grêles, dont les uns pénètrent dans l'épaisseur de la vessie et abondent surtout au niveau du col, dont les autres, *prostatiques* (44), assez nombreux, contournent la prostate, qu'ils pénètrent bientôt. Un des filets nerveux prostatiques peut être suivi jusque dans l'épaisseur de la portion membraneuse de l'urèthre. Plexus vésicaux. Mode de distribution des plexus vésicaux. Filets prostatiques.

Les *plexus des vésicules séminales* (42), *plexus déférentiel et testiculaire*, ont de nombreuses connexions avec les plexus vésicaux. Parmi les filets qui se sont portés en dedans des uretères, il en est un nombre assez considérable qui entourent les vésicules séminales pour constituer un véritable plexus. Ces filets sont très-grêles : quelques-uns se perdent dans ces vésicules; deux ou trois, remarquables par leur volume, se portent de bas en haut, le long du canal déférent, qu'ils accompagnent. Parvenus à l'anneau, ils se joignent au plexus spermatique et vont se rendre au testicule, en même temps que le plexus testiculaire, émanation du plexus rénal. Plexus des vésicules séminales. Plexus déférentiel et testiculaire.

Les rameaux de la prostate, des vésicules spermatiques, du canal déférent et du testicule sont remplacés, chez la femme, par les nerfs et plexus vaginaux, utéro-vaginaux, ovariques et tubaires.

Les *plexus vaginaux* viennent principalement des nerfs sacrés, gagnent les côtés du vagin et vont se perdre surtout dans la muqueuse. Plexus vaginaux.

Nerfs et plexus utéro-vaginaux. Malgré les figures de Walter sur le grand sympathique, où sont assez bien reproduits les nerfs de l'utérus, malgré la description bien plus explicite qu'en a donnée Hunter, les *nerfs utérins* étaient encore révoqués en doute par la plupart des anatomistes. Lobstein; dans un ouvrage sur le grand sympathique publié en 1822, niait encore leur existence, lorsque Tiedemann publia la même année (1) deux figures qui représentent les nerfs de l'utérus d'une femme grosse. En 1841, Robert Lee (2) a publié de belles planches représentant un nombre prodigieux de nerfs qui pénètrent, dans tous les sens, l'utérus développé par la grossesse. La même année, Jobert a lu devant l'Académie des sciences un mémoire sur le même sujet. Plexus utéro-vaginaux. Nerfs utérins.

(1) *Tabulæ nervorum uteri.* Heidelberg., 1822, in-fol.
(2) *The anatomy of the nerves of the uterus*, London, 1841.

Ils viennent de plusieurs sources.

Les *nerfs utérins* viennent de plusieurs sources. J'ai déjà dit que le plexus qui entoure l'artère ovarique, et qui est une émanation du plexus rénal, se partage, comme l'artère qui lui sert de support, entre l'utérus et l'ovaire.

Il m'a paru qu'il en était des nerfs comme des vaisseaux, c'est-à-dire que les nerfs utérins qui viennent du plexus ovarique, sont plus considérables que les nerfs utérins proprement dits. Les *nerfs tubaires* en sont une émanation.

Distribution définitive des nerfs utérins.

Les nerfs utérins qui proviennent du plexus hypogastrique, se divisent : 1° en *ascendants*, lesquels se dirigent de bas en haut, le long du bord de l'utérus, se portent, les uns en avant, les autres en arrière de cet organe et s'épuisent dans son épaisseur ; 2° en *descendants*, qui longent les côtés du vagin et s'y terminent. Les nerfs vaginaux semblent se confondre, sans ligne de démarcation, avec les nerfs vésicaux et hémorrhoïdaux. Robert Lee a fait représenter un plexus nerveux au niveau du museau de tanche ; Jobert nie formellement cette disposition et affirme n'avoir jamais rencontré de nerfs dans la partie vaginale du col utérin (1). Les nerfs de l'utérus présentent, sur leur trajet, de petits ganglions, que Remak avait signalés dès 1840.

Telles sont les divisions du plexus hypogastrique ; l'analogie, bien plus que l'observation directe, a fait admettre des plexus nerveux fessiers, ischiatiques, honteux interne et, en un mot, des plexus nerveux autour de tous les vaisseaux qui naissent de l'artère hypogastrique.

§ 5. — RÉSUMÉ DU GRAND SYMPATHIQUE.

Idée générale du grand sympathique.

Pour avoir une idée générale et vraie du grand sympathique considéré dans son ensemble, il faut faire la préparation suivante :

Préparation.

Sur une colonne céphalo-rachidienne qui aura macéré dans l'acide nitrique étendu, enlever les corps de vertèbre en laissant intacts, si l'on veut, les disques intervertébraux, respecter avec soin, dans cette ablation, les rameaux de communication du grand sympathique avec les paires crâniennes et rachidiennes (2).

Le grand sympathique a sa source dans le centre céphalo-rachidien.

On voit alors manifestement que les deux cordons moniliformes du grand sympathique tiennent à l'arbre nerveux céphalo-rachidien par autant de racines ou de petits groupes de racines (3) qu'il y a de paires crâniennes et rachidiennes ; on voit encore, d'une manière non moins évidente, que les rameaux de communication de la chaîne ganglionnaire avec les paires rachidiennes ne procèdent pas des ganglions, mais bien des nerfs rachidiens, en sorte qu'on peut établir cette proposition comme une vérité anatomiquement

(1) Quant à l'augmentation de volume des nerfs utérins pendant la grossesse, cette question est encore controversée. Robert Lee dit que ces nerfs sont plus volumineux pendant la grossesse que dans l'état de vacuité de l'utérus. Jobert affirme avoir suivi les nerfs sur l'utérus de la femme et sur celui de divers animaux, dans l'état de vacuité et dans l'état de grossesse, et n'avoir jamais rencontré de modifications dans leurs conditions physiques. S'ils paraissent plus volumineux, c'est en raison de l'infiltration du tissu cellulaire qui les entoure ; mais ils n'ont réellement pris aucun accroissement.

(2) Voir la 1re livraison de l'*Anatomie du système nerveux*.

(3) On se rappelle qu'il y a toujours deux, et quelquefois trois rameaux de communication entre le grand sympathique et chaque paire rachidienne.

Krankenhäuser Herren Julein. Berich. Dat. 1869 P. 15.





démontrée : *le grand sympathique a sa source, au moins en grande partie, dans le centre céphalo-rachidien* (1).

Les véritables anastomoses des deux cordons droit et gauche sont dans les plexus centraux et médians.

Les deux cordons droit et gauche s'anastomosent généralement en bas, au-devant du coccyx. On a avancé un peu légèrement qu'ils s'anastomosent en haut, soit sur le corps pituitaire, soit sur l'artère communicante antérieure ; mais les véritables anastomoses du grand sympathique sont dans les plexus centraux et médians.

Épanouissement des filets rachidiens à la surface des ganglions.

Que si, après avoir acquis cette idée générale sur le cordon du grand sympathique, on débarrasse ce cordon de son névrilème à l'aide d'une immersion prolongée dans l'acide nitrique étendu d'eau, on pourra alors apprécier les connexions des rameaux qui vont des paires rachidiennes aux ganglions, et des rameaux étendus des ganglions aux viscères : il devient alors manifeste que la plupart des rameaux émanés des paires rachidiennes ne pénètrent pas jusqu'au centre des ganglions, mais s'épanouissent, en quelque sorte, à leur surface et se divisent en deux ordres de filets : les uns, accolés à la surface du ganglion, vont constituer directement les rameaux internes ou viscéraux (2); les autres vont concourir à la formation du cordon de communication d'un ganglion à l'autre, et ces derniers se divisent en filets descendants et en filets ascendants : ceux-ci sont moins nombreux. Tous vont s'accoler au côté interne du cordon de communication, pour devenir plus tard eux-mêmes des filets viscéraux.

Aucun filet nerveux ne naît dans l'épaisseur des ganglions.

Les rameaux de communication du grand sympathique et des nerfs rachidiens contiennent à la fois des filets provenant des racines antérieures (filets moteurs) et des filets provenant des racines postérieures (filets sensitifs). Pour vérifier cette proposition, déjà énoncée par Scarpa, Panizza et autres, il faut suivre ces filets à travers les ganglions spinaux, jusqu'aux racines antérieures et aux racines postérieures. Cette préparation est de nature à entraîner toutes les convictions.

Présence des filets moteurs et des filets sensitifs.

Présence de fibres grises organiques.

Quant aux *fibres spéciales, organiques* ou *grises*, que Müller et Remak ont admises dans tous les nerfs, et qu'ils considèrent comme présidant partout aux actes nutritifs et sécréteurs, elles sont très-nombreuses dans le système nerveux du grand sympathique, particulièrement dans les plexus nerveux et les ramifications qui en émanent.

Plexus viscéraux.

Les nerfs viscéraux se portent tantôt directement des ganglions du grand sympathique dans les viscères, tantôt indirectement, après s'être mêlés et combinés dans les plexus.

Dans les plexus viscéraux, il n'existe nul rapport entre les branches qui abordent à chaque plexus et celles qui en émanent : en sorte que celles des branches qui, du cordon sympathique, vont à ces plexus, doivent être considérées, non comme des branches de formation, mais comme des branches de communication.

Il y a quatre grands plexus viscéraux.

Il y a quatre grands plexus viscéraux : 1° le plexus pharyngien ; 2° le plexus

(1) Ces faits d'anatomie humaine concordent parfaitement avec les observations d'anatomie comparée faites par Meckel et par Weber, savoir, que le développement du système du grand sympathique est en raison directe de celui du système céphalo-rachidien, et que l'homme est, de tous les animaux, celui chez lequel le grand sympathique est le plus considérable ; que le grand sympathique est proportionnellement plus développé chez le fœtus que chez l'adulte.

(2) On voit quelques filets émanés des paires rachidiennes passer au-devant des ganglions, en les croisant perpendiculairement, et se rendre directement aux nerfs viscéraux.

cardiaque; 3° le plexus solaire, et 4° le plexus hypogastrique. Le plus considérable de tous ces plexus est le plexus solaire, auquel Wrisberg a donné le nom de *cerveau abdominal*.

Différences entre les plexus viscéraux et les cordons du grand sympathique.

Ces plexus viscéraux diffèrent autant de la chaîne ganglionnaire qui constitue les deux cordons du grand sympathique, que ces cordons diffèrent de la moelle épinière elle-même : dans ces plexus s'opère, d'une part, une sorte de fusion entre le système cérébro-rachidien et le grand sympathique, d'autre part, la fusion du cordon sympathique droit et du cordon sympathique gauche.

Concours du pneumo-gastrique à la formation des plexus viscéraux.

Le pneumo-gastrique concourt à la formation de trois de ces plexus, savoir : du plexus pharyngien, du plexus cardiaque et du plexus solaire. Il y a, chez l'homme, tendance à la fusion entre le pneumo-gastrique et le grand sympathique, et chez les animaux, cette fusion est encore plus complète : c'est chez les animaux dont le nerf grand sympathique est le moins développé que le nerf vague acquiert son maximum de développement et remplace le grand sympathique relativement aux intestins.

Concours du glosso-pharyngien.

Le nerf glosso-pharyngien concourt à la formation du plexus pharyngien; les nerfs sacrés concourent à la formation du plexus hypogastrique.

Différence entre les plexus de la vie de relation et les plexus de la vie de nutrition.

Les plexus viscéraux diffèrent essentiellement des plexus formés par le système cérébro-rachidien. Dans les plexus de la vie de relation, les branches qui sortent du plexus ne sont autre chose que les branches qui y abordent, mais sous de nouvelles combinaisons. Ces plexus eux-mêmes, quelque inextricables qu'ils soient, ne sont ni plus ni moins que le lieu de convergence et de combinaison des branches afférentes. Dans les plexus viscéraux, il y a un rapport moins évident de volume et de structure entre les branches afférentes et les plexus eux-mêmes.

Différences relatives au mode de distribution.

Les nerfs du grand sympathique entourent les vaisseaux.

Les nerfs qui émanent du grand sympathique, diffèrent encore des nerfs du système cérébro-rachidien par leur mode de distribution. En général, ils entourent les vaisseaux comme dans une gaîne plexiforme et pénètrent avec eux dans les organes. Cette disposition a fait admettre que les nerfs du grand sympathique sont essentiellement et exclusivement affectés au système vasculaire et se consument dans les parois artérielles; d'autres ont admis une opinion opposée et refusent entièrement ces nerfs aux parois artérielles. Il résulte des recherches que j'ai faites à cet égard, qu'il existe des filets propres aux parois vasculaires, mais qu'ils sont peu nombreux et que l'immense majorité des nerfs est destinée aux organes. Il n'est pas sans intérêt de remarquer que les nerfs du grand sympathique sont presque toujours satellites des artères, et jamais des veines; il n'y a d'exception que pour le tronc de la veine porte. Une preuve que les artères ne doivent être considérées que comme le support des plexus nerveux qui les entourent, se déduit de ce fait que, tandis que les artères du tronc sont enlacées de plexus nerveux extrêmement considérables, les artères des membres en reçoivent très-peu. D'ailleurs, les plexus nerveux des artères viscérales aboutissent, en dernière analyse, aux viscères, intestins, foie, reins, etc., après être devenus indépendants des vaisseaux.

Les artères servent de support aux nerfs.

Fonctions du grand sympathique.

Fonctions du grand sympathique. La physiologie du grand sympathique commence à peine à se dégager des ténèbres dans lesquelles elle était plongée avant ces dernières années. Voici, à cet égard, quelques-unes des propositions générales qui peuvent être formulées.

Sensibilité.

1° Le grand sympathique préside à la *sensibilité* des parties auxquelles il se





distribue exclusivement : il résulte des expériences de Flourens, de Brachet, de J. Müller et de Longet qu'on peut provoquer de la douleur en irritant soit les ganglions, soit les rameaux afférents, soit les branches périphériques du grand sympathique. Dans les cas de maladie, du reste, les viscères deviennent parfois le siége de douleurs extrêmement violentes, transmises évidemment par le grand sympathique.

Les sensations transmises par le grand sympathique ont des caractères particuliers : *a*) elles ne nous donnent aucune notion sur l'état de nos viscères ; la douleur est tout ce que ce nerf peut nous faire éprouver ; les sensations de tact, de température, de contraction musculaire, lui sont complétement étrangères. *b*) Les impressions, pour être transmises par le grand sympathique, semblent devoir être assez fortes : les irritations légères ne produisent point de douleur ; d'autre part, les sensations éprouvées sont souvent hors de proportion avec l'intensité des irritations qui les produisent. Ainsi, il y a souvent des douleurs intestinales sans cause appréciable, tandis que des lésions considérables peuvent exister sans provoquer la moindre douleur. Se caract particu

2° Le grand sympathique jouit de *fonctions motrices* indépendantes du système encéphalo-médullaire : un cœur de grenouille retiré de la poitrine continue de battre ; les mouvements péristaltiques des intestins, des uretères, des trompes persistent après la destruction de l'encéphale et de la moelle. Les ganglions jouent donc le rôle de centres nerveux distincts. Néanmoins les centres encéphalo-médullaires exercent une action incontestable sur les mouvements des parties contractiles soumises au grand sympathique : ainsi, en excitant certaines régions déterminées de la moelle, on provoque la contraction de l'iris, de l'estomac, de l'intestin, de l'utérus ou de certains vaisseaux. Motri

3° Tous les organes contractiles soumis au grand sympathique sont soustraits à l'influence de la volonté ; les fibres du grand sympathique qui se répandent dans les muscles volontaires, sont étrangères à la contraction de ces muscles. Mou ments lontai

4° L'excitation de certaines fibres du grand sympathique paraît suspendre les mouvements dans les viscères, comme fait celle du pneumo-gastrique pour le cœur : c'est ainsi qu'en irritant le bout périphérique du nerf splanchnique coupé, on arrête les mouvements de l'intestin.

5° Un grand nombre de *nerfs vaso-moteurs* cheminent dans le grand sympathique, où ils arrivent du bulbe, en passant par les cordons antérieurs de la moelle et les racines antérieures des nerfs rachidiens ; d'autres se distribuent à la périphérie avec les nerfs rachidiens. Nerfs motei

6° Le grand sympathique a une influence incontestable sur la *nutrition* des organes ; mais les *fonctions trophiques* de ce nerf sont encore peu connues. Fonct trophiq

FIN DU TROISIÈME VOLUME.

TABLE DU TROISIÈME V

VI. — ANGÉIOLOGIE

DU CŒUR.

A. Considérations générales. 1
B. Conformation extérieure du cœur..... 5
1° Des ventricules considérés à l'extérieur..... 5
2° Des oreillettes considérées à l'extérieur..... 8
C. Conformation intérieure du cœur..... 9
1° Conformation intérieure des ventricules..... 10
2° Conformation intérieure des oreillettes..... 16
3° Capacité des cavités du cœur... 19
D. Texture du cœur..... 21
1° Charpente du cœur..... 21
2° Fibres musculaires du cœur... 23
3° Vaisseaux, nerfs, tissu cellulaire..... 30
E. Développement..... 32
F. Fonctions..... 33
G. Péricarde..... 35
H. Endocarde..... 38

DES ARTÈRES.

Considérations générales.

A. Idée générale du système artériel..... 40
B. Texture des artères..... 45
Préparation des artères..... 47

Des artères en particulier.

A. Artère pulmonaire..... 48
B. Artère aorte..... 49
I. Crosse de l'aorte..... 50
II. Aorte thoracique..... 52
III. Aorte abdominale..... 52
IV. Branches
dans son t
1° Artères qu
à son origi
Artères coron
2° Branches
thoracique
a. Artères
1. Artère
2. Artère
b. Branche
Artères inte
3° Branches
abdominal
a. Artères
1. Artères lo
2. Artères d
rieures...
b. Artères
1. Tronc co
α. Artères
ques...
β. Artère
γ. Artère
2. Mésentér
3. Mésentér
4. Artères sp
res chez l
nes chez
5. Artères r
6. Artères
4° Artères
de l'aorte
§ 1. Tronc br
§ 2. Artères
I. Artère ca
A. Branche
rotide ext
1. Artère th
2. Artère f
terne....

Nerve Anomalies

Variation in arrangement of nerves. Turner
Jour. of Anat. & Phys. May/74 & Nov./70
Krause & Telgmann. Pamphlet - Havers
Cunnor. Brit. Lab. 1873 P12

3. Artère linguale..... 82
4. Artère occipitale..... 83
5. Artère auriculaire postérieure.. 84
6. Artères parotidiennes..... 85
7. Pharyngienne inférieure ou ascendante, ou pharyngo-méningée..... 85
B. Branches terminales de la carotide externe..... 87
1. Artère temporale..... 87
2. Artère maxillaire interne..... 88
a. Branches qui naissent près du col du condyle..... 90
b. Branches qui naissent de la maxillaire interne au voisinage de la tubérosité maxillaire..... 92
c. Branches qui naissent de la maxillaire interne dans le sommet de la fosse zygomatique (fosse ptérygo-maxillaire). 93
d. Branche terminale de la maxillaire interne..... 94
Sphéno-palatine..... 94
e. Résumé général de la distribution de la maxillaire interne..... 95
II. Artère carotide interne... 95
A. Artère ophthalmique..... 97
a. Branches qui naissent en dehors du nerf optique..... 98
b. Branches qui naissent en dedans du nerf optique..... 99
c. Branches qui naissent en dedans du nerf optique..... 100
d. Branches terminales de l'ophthalmique..... 101
e. Résumé sur la distribution de l'ophthalmique..... 101
B. Branches terminales de la carotide interne..... 102
1. Artère cérébrale antérieure.... 102
2. Artère cérébrale moyenne..... 103
3. Artère communicante postérieure ou communicante de Willis.... 103
4. Artère choroïdienne..... 104
III. Résumé sur la distribution des carotides primitives..... 104
§ 3. Artère sous-clavière 106
1. Vertébrale..... 108
Tronc basilaire... 112
Considérations générales sur la distribution des artères carotides interne et vertébrale, et sur les artères de la moelle épinière... 114
2. Thyroïdienne inférieure..... 114
3. Scapulaire supérieure..... 116
4. Scapulaire postérieure..... 117
5. Mammaire ou thoracique interne. 117
6. Cervicale profonde..... 120
7. Intercostale supérieure..... 121
II. Artère axillaire..... 121
1. Acromio-thoracique..... 123
2. Thoracique inférieure, ou longue, ou mammaire externe..... 125
3. Scapulaire inférieure ou commune..... 124
4. Circonflexe postérieure..... 126
5. Circonflexe antérieure..... 126
III. Artère humérale..... 127
A. Artère radiale..... 132
a. Portion antibrachiale de la radiale..... 134
b. Portion carpienne de la radiale..... 135
c. Portion palmaire de la radiale. 136
B. Artère cubitale..... 137
1° Artères récurrentes cubitales antérieure et postérieure..... 137
2° Artère interosseuse 138
3° Artère antérieure du carpe.... 140
4° Considérations générales sur la distribution des artères du membre thoracique..... 141
IV. Des artères terminales inférieures de l'aorte..... 143
A. Artère sacrée moyenne..... 143
B. Artères iliaques primitives.... 143
§ 1. Artère iliaque interne ou hypogastrique..... 145
a. Branches antérieures..... 146
1. Artère ombilicale..... 146
2. Artères vésicales..... 147
3. Artère hémorrhoïdale moyenne 147
4. Artère utérine 148
5. Artère vaginale..... 148
6. Artère obturatrice..... 148
b. Branches postérieures de l'hypogastrique..... 150
1. Artère ilio-lombaire. 150
2. Artères sacrées latérales..... 151
3. Artère fessière..... 151
c. Branches terminales de l'hypogastrique..... 152
1. Artère ischiatique... 152
2. Artère honteuse interne..... 153
d. Résumé de la distribution de l'hypogastrique..... 155
§ 2. Artère iliaque externe..... 156
I. Branches collatérales... 157



5. Veines diaphragmatiques inférieures..... 237
§ 2. Système de la veine porte..... 237
1° Veines d'origine de la veine porte..... 237
2° Veines hépatiques ou sus-hépatiques..... 240
§ 3. Veines iliaques primitives..... 241
A. Veine iliaque interne ou hypogastrique..... 242
1. Veines hémorrhoïdales et plexus hémorrhoïdaux..... 243
2. Veines et plexus veineux pelviens propres à l'homme..... 243
3. Plexus pelviens propres à la femme..... 244
B. Veine iliaque externe..... 244
§ 4. Veines des membres abdominaux. 245
A. Veines profondes du membre abdominal..... 245
B. Veines superficielles du membre abdominal..... 246
1. Veine saphène interne..... 247
2. Veine saphène externe ou postérieure..... 251
IV. Veines du rachis..... 252
A. Veines extra-rachidiennes.... 252
1° Veines extra-rachidiennes antérieures..... 252
2° Veines extra-rachidiennes postérieures..... 257
B. Veines intra-rachidiennes..... 259
1° Veines intermédiaires au canal vertébral et à la dure-mère... 259
a. Veines ou plexus longitudinaux antérieurs, plexus transverses, et voies propres du corps des vertèbres..... 259
b. Veines ou plexus rachidiens postérieurs, plexus transverses postérieurs et plexus transverses latéraux..... 261
2° Veines propres à la moelle, ou veines médullaires..... 261
Considérations générales sur les veines du rachis..... 261

DES VAISSEAUX LYMPHATIQUES.

Considérations générales.

1° Origine des vaisseaux lymphatiques..... 264
2° Trajet des vaisseaux lymphatiques..... 268
3° Terminaison des vaisseaux lymphatiques..... 269
4° Texture des vaisseaux lymphatiques..... 271
5° Des ganglions ou glandes lymphatiques..... 272
Préparation des vaisseaux lymphatiques..... 277

Des vaisseaux lymphatiques en particulier.

A. Canal thoracique..... 278
B. Grande veine lymphatique droite, ou canal thoracique droit. 282
§ 1. Des vaisseaux et glandes lymphatiques du membre abdominal.. 282
A. Glandes lymphatiques..... 282
B. Vaisseaux lymphatiques..... 284
§ 2. Des glandes lymphatiques pelviennes et lombaires et des vaisseaux lymphatiques qui s'y rendent..... 290
A. Glandes pelviennes..... 290
B. Glandes lombaires..... 290
C. Vaisseaux lymphatiques qui se rendent aux glandes pelviennes et lombaires..... 291
§ 3. Des ganglions sus-aortiques et des vaisseaux lymphatiques qui s'y rendent..... 293
A. Ganglions et vaisseaux lymphatiques du foie..... 293
1° Ganglions hépatiques..... 293
2° Vaisseaux lymphatiques..... 293
a. Lymphatiques superficiels du foie..... 294
b. Lymphatiques profonds du foie..... 295
B. Ganglions et vaisseaux lymphatiques de l'estomac, de la rate et du pancréas..... 295
1° Ganglions..... 295
2° Vaisseaux lymphatiques..... 296
C. Ganglions et vaisseaux lymphatiques des intestins..... 296
§ 4. Des ganglions et des vaisseaux lymphatiques du thorax..... 298
A. Ganglions..... 298
B. Vaisseaux lymphatiques du thorax..... 299
1. Vaisseaux lymphatiques des parois thoraciques..... 299
2. Vaisseaux lymphatiques des organes contenus dans la cavité thoracique..... 300

§ 5. Ganglions et vaisseaux lymphatiques de la tête..... 302
A. Ganglions..... 302
B. Vaisseaux lymphatiques..... 302
I. Vaisseaux lymphatiques du crâne..... 302
II. Vaisseaux lymphatiques de la face..... 304
§ 6. Ganglions et vaisseaux lymphatiques du cou 305
A. Ganglions.. 305

VII. — NÉVROLOGI

CONSIDÉRATIONS GÉNÉRALES.

§ 1. Idée générale de l'appareil nerveux. — Division 315
§ 2. Texture du système nerveux... 317

DES ORGANES CENTRAUX DU SYSTÈME NERVEUX OU CENTRE NERVEUX ENCÉPHALO-MÉDULLAIRE.

Développement du système nerveux central.

Des membranes d'enveloppe du centre nerveux encéphalo-médullaire.

§ 1. Dure-mère..... 332
A. Dure-mère rachidienne..... 334
B. Dure-mère crânienne..... 335
§ 2. Arachnoïde..... 343
A. Arachnoïde rachidienne..... 343
B. Arachnoïde crânienne 345
C. Liquide sous-arachnoïdien..... 350
§ 3. Pie-mère..... 353
§ 4. Granulations méningées..... 357

Centre nerveux encéphalo-médullaire.

§ 1. Moelle épinière..... 359
1° Névrilème de la moelle (pie-mère rachidienne)..... 366
2° Moelle proprement dite..... 370
3° Texture de la moelle épinière.. 371
4° Fonctions de la moelle épinière. 382
§ 2. Troisième vésicule encéphalique, ou région du quatrième ventricule 384
A. Bulbe rachidien..... 386
B. Protubérance 402
C. Cervelet..... 407
D. Toile choroïdienne inférieure.. 420
§ 3. Deuxième vésicule encéphalique ou région de l'aqueduc de Sylvius. 420

B. Va
cau
§ 7 G
tique
la m
A. (
B. V
a.
b.

A. P
B. T
C. A
§ 4. P
ou r
§ 5. V
sphi
pret
A. C
du
B. C
ve
1° C
2° V
3° C
4° C
ou
5° M
§ 6. Ic
des
part

DE LA

§ 1. C
§ 2. N
1re p
2e p
3e p
re
4e p
5e p
A. B
I. N
I
II.
III.

Turner. J. f. Anat. I 30

+ Nov/91

~~1st Hunt~~ Nerve anomalies Turner. Dun Jan 1 & Dec May/91

P 31 Kranos Telgmann Pamphlet (here i.) Arch. Path 1891 p.

Nerve Anastomoses. 316

Preparing of brain 1st blank

Pacchionian bodies 357.

Pituitary body. P. 436. For. Munro 407 464

Pineal gland - Conarium P. 431

Weight of brain. P 361

Bent of brain. P. 473

Bend of cord. P 382

Central canal P. 374. Filum terminale 3

Movement of brain 474

For. Magendie 386.

Number of cranial nerves. 479 of spinal 67

Pons

IV. Ganglion ophthalmique..... 515
B. Branche maxillaire supérieure. 516
I. Rameaux non ganglionnaires... 518
1° Rameau orbitaire ou lacrymo-temporal..... 518
2° Nerfs alvéolo-dentaires postérieurs..... 518
3° Nerf alvéolo-dentaire antérieur. 519
4° Nerfs sous-orbitaires..... 519
II. Ganglion sphéno-palatin ou ganglion de Meckel..... 520
III. Rameaux ganglionnaires..... 521
1° Nerfs palatins..... 521
2° Nerfs sphéno-palatins ou nasaux postérieurs..... 522
3° Nerf vidien ou ptérygoïdien... 523
C. Nerf maxillaire inférieur..... 525
I. Branches collatérales..... 525
1° Nerf temporal profond moyen.. 525
2° Nerf massétérin..... 526
3° Nerf buccal..... 526
4° Nerf du muscle ptérygoïdien interne..... 528
5° Nerf temporal superficiel ou auriculo-temporal..... 528
II. Branches terminales..... 529
1° Nerf lingual..... 529
2° Nerf dentaire inférieur..... 531
III. Ganglion otique..... 532
D. Usages de la 5e paire..... 535
6e paire crânienne ou nerfs moteurs oculaires externes ou abducteurs 536
7e paire ou nerf facial..... 537
A. Branches collatérales du facial. 540
B. Branches terminales du facial.. 544
I. Branche temporo-faciale..... 544
II. Branche cervico-faciale..... 547
C. Fonctions du facial..... 548
8e paire ou nerf auditif..... 549
9e paire ou nerfs glosso-pharyngiens..... 551
10e paire ou nerfs pneumo-gastriques..... 556
Fonctions du pneumo-gastrique... 567
11e paire ou nerfs spinaux..... 569
12e paire ou grand hypoglosse.... 574
§ 3. Nerfs rachidiens..... 578
I. Extrémité centrale des nerfs rachidiens..... 578
II. Branches postérieures des nerfs rachidiens..... 583
1° Branches postérieures des paires cervicales..... 584
2° Branches postérieures des 8 premières paires dorsales..... 586
3° Branches postérieures des 4 dernières paires dorsales..... 587
4° Branches postérieures des paires lombaires..... 588
5° Branches postérieures des paires sacrées..... 588
III. Branches antérieures des nerfs rachidiens..... 588
§ 4. Branches antérieures des quatre premières paires cervicales..... 589
Plexus cervical..... 591
I. Branches superficielles ou cutanées..... 592
1° Branche cervicale superficielle ou transverse..... 592
2° Branche auriculaire..... 593
3° Branche occipitale externe, ou mastoïdienne..... 595
4° Branches sus-claviculaires.... 595
II. Branches profondes ou musculaires..... 596
1° Branche cervicale descendante interne..... 596
2° Nerf phrénique ou diaphragmatique..... 597
3° Branches musculaires profondes. 598
§ 5° Branches antérieures des 5e, 6e, 7e, 8e paires cervicales et de la 1re paire dorsale..... 599
Plexus brachial..... 599
I° Branches collatérales du plexus brachial..... 602
a. Branches fournies au-dessus de la clavicule..... 602
b. Branches fournies au niveau de la clavicule ou branches thoraciques..... 604
c. Branches fournies au-dessous de la clavicule..... 605
II. Branches terminales du plexus brachial..... 607
1° Brachial cutané interne et son accessoire..... 607
2° Nerf musculo-cutané..... 609
3° Nerf médian..... 611
4° Nerf cubital..... 616
5° Nerf radial..... 620
A. Branches collatérales du nerf radial..... 621
B. Branches terminales du nerf radial..... 622
Résumé de la distribution des nerfs du plexus brachial..... 623
§ 5. Branches antérieures des nerfs dorsaux, ou nerfs intercostaux... 626

Anna Riemannii 681

Schmidman - Blank after 690.

LANE MEDICAL LIBRARY

To avoid fine, this book should be returned on or before the date last stamped below.

APR 28 1950

E23
C957
1871
v.3
pt.2

E23
C957
187

TITLE
pt

DATE
LOAN
12
4

E23
C957
Cruveilhier, J. Tra
d'anatomie descriptive
4.ed.
11891

NAME

APR 28 1950
DUE